

GAMMA VITAL

ГАММАВІТАЛ *Мелодія спокою та рівноваги!*

РЕКОМЕНДОВАНИЙ ПРИ:

- ХРОНІЧНОМУ СТРЕСІ
- ТРИВАЛИХ ПСИХОЕМОЦІЙНИХ ПЕРЕВАНТАЖЕННЯХ
- НЕРВОВОМУ ВИСНАЖЕННІ
- ТРИВОЖНИХ ТА ТРИВОЖНО-ДЕПРЕСИВНИХ СТАНАХ
- ПОРУШЕННЯХ ХАРЧОВОЇ ПОВЕДІНКИ
- ПОРУШЕННЯХ ЗАСИНАННЯ ТА НІЧНОГО СНУ

СКЛАД: МАГНІЮ ДІГЛІЦИНАТ – 300 МГ, ВІТАМІН В6 – 10 МГ,
ГАМК – 300 МГ, ШАФРАН – 40 МГ, 5-НТР - 50 МГ

СПОСІБ ЗАСТОСУВАННЯ:

- при порушенні засинання та нічного сну – по 1-2 капсули перед сном, запиваючи склянкою питної води;
- При хронічному стресі, невротичних, тривожних та тривожно-депресивних станах, порушеннях харчової поведінки - по 1 капсулі 2 рази на день під час прийому їжі.

ТЕРМІН СПОЖИВАННЯ:

Зазвичай 1-3 місяці, далі за наявності показань



ТОВ «Українська Фармацевтична Компанія»

02125, м.Київ, вул. Старосільська,1 У
Тел. / факс: (044) 503-08-40
Реєстр. посвід. № UA/6628/01/01



ІНФОРМАЦІЯ ДЛЯ ПРОФЕСІЙНОЇ ДІЯЛЬНОСТІ МЕДИЧНИХ ТА ФАРМАЦЕВТИЧНИХ ПРАЦІВНИКІВ

- Стандарти лікування
- Лекції, огляди
- Дистанційне навчання
- Офіційні сторінки, новини, коментарі

№ 3
(269) 2023

«ЛІКИ УКРАЇНИ»

№ 3 (269) 2023

Науково-практичний журнал для лікарів та провізорів. Заснований у 1996 р.

Виходить 10 разів на рік

Головний редактор: Барна О. М.**Редакційна рада**

Бабак О. Я., Базилевич А. Я., Барна О. М., Бенца Т. М., Біловол О. М., Ветютнева Н. О., Вороненко Ю. В., Гойда Н. Г., Головач І. Ю., Господарський І. Я., Дуда О. К., Жарінов О. Й., Журавльова Л. В., Заболотний Д. І., Зіменковський Б. С., Зозуля І. С., Іванов Д. Д., Колесник Т. В., Кузнецова С. М., Лизогуб В. Г., Маньковський Б. М., Медведь В. І., Павлишин Г. А., Селюк М. М., Скибчик В. А., Тронько М. Д., Фадеєнко Г. Д., Феценко Ю. І., Целуйко В. Й., Шунько Є. Є., Ягенський А. В., Алієва Е. (Азербайджан), Гіоргадзе О. Р. (Грузія), Гольдман Р. (США), Давидович Н. (Канада), Данилкова Н. (США), Зіммет П. (Австралія), Круду Д. (Молдова), Сакалош В. (Італія), Сегал П. (Ізраїль), Сливка Ю. (США), Сміт П. (США), Хертоге Т. (Бельгія), Грехем Я. (Ірландія), Чатурведи А. (Індія)

Видається за наукової підтримки Національного університету охорони здоров'я України імені П. Л. Шупика МОЗ України, Національного медичного університету імені О. О. Богомольця

Журнал «Ліки України» включений до міжнародних наукометричних та спеціалізованих баз даних: Index Copernicus (Польща), Google Scholar, Загальнодержавної реферативної бази даних «Україніка наукова», УРЖ «Джерело»

Журнал «Ліки України» є науковим фаховим виданням з медичних і фармацевтичних наук з 09.06.1999 р.

Рекомендовано Вченою радою Національного університету охорони здоров'я України імені П. Л. Шупика МОЗ України

Передплатний індекс 40543

Засновник і видавець: ТОВ «Медікс Груп»

Свідоцтво про державну реєстрацію КВ №20786-10586ПР від 13.06.2014 року, видане Міністерством юстиції України

Наклад 12 000 прим. Ціна договірна

Підписано до друку: 25.04.2023 р.

Адреса редакції та видавця: 03035, м. Київ, вул. Митрополита Василя Липківського, буд. 45. тел. (044) 246-09-60, 246-09-61
e-mail: info@health-medix.com, www.lu-journal.com.ua

Віддруковано в ТОВ «Друкарня «Літера»: 04119, Київ, вул. Сім'ї Хохлових, 8-А.

© – матеріал, що публікується на правах реклами.

Відповідальність за достовірність, зміст і орфографію рекламних матеріалів несе рекламодавець. Матеріали друкуються мовою оригіналу (українською, англійською).

Редакція не завжди поділяє думки авторів публікацій.

① – Інформація для лікарів та фармацевтів. Підлягає розповсюдженню на спеціалізованих семінарах, конференціях, симпозиумах з медичної тематики. Передрук або інше відтворення в будь-якій формі в цілому або частково статей, ілюстрацій, рекламних або інших матеріалів дозволено лише за письмової згоди редакції та з посиланням на джерело і дотриманням вимог законодавства.

Начальник видавничого відділу: Корост Я.

Випусковий редактор: Мотрук Д.

Дизайн і верстка: ТОВ «Медікс Груп»

Розповсюдження: ТОВ «Медікс Груп»

© «ЛІКИ УКРАЇНИ», 2023

© ТОВ «МЕДІКС Груп», 2023

Київ, ТОВ «Медікс Груп», 2023



«MEDICINES OF UKRAINE»

№ 3 (269) 2023

Scientific and practical journal for physicians and pharmacutists. Founded in 1996

Is published 10 times a year

Chief editor: Barna O. M.**Editorial Council**

Babak O. J., Basilevich A. Ya., Barna O. M., Bentsa T. M., Bilovol O. M., Vetitneva N. O., Voronenko Ju. V., Hoida N. H., Golovach I. Yu., Gospodarsky I. Ya., Duda O. K., Zharinov O. Y., Zhuravliova L. V., Zabolotnyi D. I., Zimenkovskiy B. S., Zozulia I. S., Ivanov D. D., Kolesnyk T.V., Kuznetsova S. M., Lyzogub V. G., Mankovskiy B. M., Medved V. I., Pavlyshyn G. A., Selyuk M. M., Skybchuk V. A., Tronko M. D., Fadiyenko H. D., Feschchenko Yu. I., Tseluiko V. J., Shapovalov V. V., Shunko Je. Je., Alieva E. (Azerbaijan), Giorgadze E. R. (Georgia), Robert Goldman (USA), Davydovych N. (Canada), Danylkova N. (USA), Paul Zimmet (Australia), Crudu D. (Moldova), Sakalosh V. (Italy), Segal P. (Israel), Slyvka Y. (USA), Smith P. (USA), Hertoge T. (Belgium), Ian Graham (Ireland), Anoop Chaturvedi (India)

Is published with the scientific assistance of P.L. Shupik National University of Health of Ukraine Ministry of health of Ukraine, O. O. Bogomolets National Medical University

The journal «Medicine of Ukraine» is included in the international scientometric and specialized databases: Index Copernicus (Poland), National referral database «Ukraine Science», URZH «Source»

«Medicine of Ukraine» journal is a scientific specialized publication of medical and pharmaceutical sciences since 09.06.1999

Is recommended by Scientific Council of P. L. Shupik University of Health of Ukraine Ministry of health of Ukraine

Prepay index 40543

Founder and publisher: LLC «Medix Group»**Certificate of state registration of a legal entity** KV №20786-10586PR of 13.06.2014 given by Ministry of Justice of Ukraine

Circulation 12 000 issues. Negotiated price

Date of going to print 25.04.2023

Editorial office and publisher address: 03035, # 45, Metropolitan Vasyl Lipkovsky, Kyiv. Tel.: (044) 246-09-60, 246-09-61

E-mail: info@health-medix.com. www.lu-journal.com.ua

Published in LLC«Drukarnia«Litera» 04119, 8-A Simyi Khohlovykh str., Kyiv

© – sponsored features

Advertiser is responsible for accuracy, content, and spelling of promotional material. Articles are published in the original language (Ukrainian, English). Editorial board does not always share the opinions of the authors of articles.

① – Information for physicians and pharmacists. Is to be distributed at specialized seminars, conferences and symposia on medical subjects. May not be reproduced in any form in whole or in part, including articles, illustrations, advertisements or other materials without express written permission from the editorial board, only with reference and compliance with legislation.

Head of the publications department: Ya. Korost**Production editor:** D. Motruk**Design and layout:** LLC «Medix Group»**Distribution:** LLC «Medix Group»

© «Medicines of Ukraine», 2023

© LLC «MEDIX Group», 2023

Зміст

Contents

СТАНДАРТИ ЛІКУВАННЯ

СТАНДАРТИ МЕДИЧНОЇ ДОПОМОГИ «НАДАННЯ ДОПОМОГИ ПРИ СПОНТАННОМУ ВНУТРІШНЬОМОЗКОВОМУ КРОВОВИЛИВІ». ВИБРАНІ ПОЛОЖЕННЯ	5
--	---

ЛЕКЦІЇ, ОГЛЯДИ

СУЧАСНІ ДОСЯГНЕННЯ І ПЕРСПЕКТИВИ ЗАСТОСУВАННЯ НЕБІВОЛОЛУ В ЛІКУВАННІ ПАЦІЄНТІВ ІЗ КАРДІОВАСКУЛЯРНИМИ ЗАХВОРЮВАННЯМИ Г. М. Солов'ян, Т. В. Міхалева, Л. О. Андросова.....	15
---	----

НОВІ МОЖЛИВОСТІ ФАРМАКОТЕРАПІЇ ІНСОМНІЙ У ПРАКТИЦІ СІМЕЙНОГО ЛІКАРЯ С. Г. Бурчинський, М. А. Калініченко.....	22
---	----

ТЕОРЕТИЧНЕ ДОСЛІДЖЕННЯ ВИДІВ ПОКУПОК ТА СТИМУЛЮВАННЯ ЗБУТУ В АПТЕЦІ М. Катинська.....	28
---	----

КОГНІТИВНІ ПОРУШЕННЯ ЯК НАСЛІДОК ПРЯМОГО ВПЛИВУ COVID-19 НА НЕРВОВУ СИСТЕМУ М. М. Орос.....	33
---	----

ДИСТАНЦІЙНЕ НАВЧАННЯ

ЕЛЕКТРОКАРДІОГРАМА ПРИ ГІПЕРТРОФІЇ ВІДДІЛІВ СЕРЦЯ О. О. Бутко	38
--	----

ТЕСТОВІ ПИТАННЯ ДЛЯ САМОКОНТРОЛЮ	44
--	----

ОФІЦІЙНІ СТОРІНКИ, НОВИНИ, КОМЕНТАРІ

ЯКІ ПРОЦЕСИ В ГОЛОВНОМУ МОЗКУ ВПЛИВАЮТЬ НА ДЕМЕНЦІЮ ТА ХВОРОБУ АЛЬЦГЕЙМЕРА?	46
--	----

МОЗ ОПРИЛЮДНИВ ПРОФЕСІЙНІ СТАНДАРТИ ПРОФЕСІОНАЛІВ ТА ФАХІВЦІВ У СФЕРІ ФАРМАЦІЇ	46
--	----

ВІТАМІН С МАКСИМАЛІЗУЄ МОЖЛИВОСТІ ЗДОРОВОГО ОРГАНІЗМУ ТА МІНІМІЗУЄ ВПЛИВИ НА СТАН НЕЗДОРОВОГО	46
---	----

ВИСТАВКА PUBLIC HEALTH 2023 В УМОВАХ ВІЙНИ ВІДБУЛАСЯ!	47
--	----

РЕІМБУРСАЦІЯ МЕДИЧНИХ ВИРОБІВ: ПРОФІЛЬНЕ МІНІСТЕРСТВО ПІДГОТУВАЛО НОРМАТИВНУ БАЗУ	48
--	----

ПІСЛЯ ЗАПРОВАДЖЕННЯ Е-РЕЦЕПТА ОБСЯГИ АПТЕЧНОГО ПРОДАЖУ ЗРОСЛИ НА 350 %.....	48
--	----

STANDARDS OF CARE

STANDARDS OF MEDICAL CARE "PROVIDING ASSISTANCE FOR SPONTANEOUS INTRACEREBRAL HEMORRHAGE". SELECTED PROVISIONS	5
---	---

LECTURES, REVIEWS

CURRENT ACHIEVEMENTS AND PROSPECTS FOR THE USE OF NEBIVOLOL IN THE TREATMENT OF PATIENTS WITH CARDIOVASCULAR DISEASES A. M. Solovyan, T. V. Mikhalieva, L. O. Androsova	15
--	----

NEW OPPORTUNITIES FOR THE PHARMACOTHERAPY OF INSOMNIA IN THE PRACTICE OF A FAMILY DOCTOR S. G. Burchinsky, M. A. Kalinichenko	22
---	----

THEORETICAL STUDY OF TYPES OF PURCHASES AND SALES PROMOTION IN PHARMACY M. Katynska	28
---	----

COGNITIVE IMPAIRMENT AS A RESULT OF THE DIRECT IMPACT OF COVID-19 ON THE NERVOUS SYSTEM M. M. Oros.....	33
---	----

CONTINUING MEDICAL EDUCATION (CME)

ELECTROCARDIOGRAM IN HYPERTROPHY OF THE HEART O. O. Butko	38
--	----

TEST TASKS FOR SELF-CONTROL	44
-----------------------------------	----

OFFICIAL PAGES, NEWS, COMMENTS

WHAT PROCESSES IN THE BRAIN AFFECT THE OCCURRENCE OF DEMENTIA AND ALZHEIMER'S DISEASE?	46
---	----

THE MINISTRY OF HEALTH PUBLISHED THE PROFESSIONAL STANDARDS OF PROFESSIONALS AND SPECIALISTS IN THE FIELD OF PHARMACY.....	46
--	----

VITAMIN C: MAXIMIZES THE CAPABILITIES OF A HEALTHY BODY AND MINIMIZES THE EFFECTS ON AN UNHEALTHY ONE	46
---	----

THE EXHIBITION PUBLIC HEALTH 2023 IN THE CONDITIONS OF WAR TOOK PLACE!	47
---	----

REIMBURSEMENT OF MEDICAL PRODUCTS: THE RELEVANT MINISTRY HAS PREPARED A REGULATORY FRAMEWORK.....	48
--	----

AFTER THE INTRODUCTION OF E-PRESCRIPTION – THE VOLUME OF PHARMACY SALES INCREASED BY 350%	48
--	----

УДК 616.12

О. О. БУТКО

/Харківський національний університет імені В. Н. Каразіна, Харків, Україна/

Електрокардіограма при гіпертрофії відділів серця

Резюме

Стаття присвячена визначенню електрокардіографічних ознак гіпертрофії різних відділів серця. Описуються зміни, які відбуваються на ЕКГ при гіпертрофії передсердь та шлуночків, а також при комбінованих гіпертрофіях. Наведений матеріал ґрунтується на європейських та американських рекомендаціях з аналізу ЕКГ при гіпертрофіях та ведення хворих на артеріальну гіпертензію, також наведені нові критерії гіпертрофії лівого шлуночка, які описані в сучасній літературі.

Ключові слова: серце, гіпертрофія, електрокардіограма, рекомендації

Гіпертрофія відділів серця є ускладненням різноманітних серцевих захворювань, таких як артеріальна гіпертензія, легенева гіпертензія, вроджені та набуті вади серця, кардіоміопатії тощо. Виявлення та оцінка гіпертрофії лівого шлуночка (ГЛШ) є важливою метою клінічної електрокардіографії (ЕКГ). Її значення в останні роки посилилося з визнанням того, що гіпертрофію можна зменшити за допомогою терапії. Антигіпертензивна терапія, спрямована на зниження артеріального тиску (АТ), може призвести до регресії ГЛШ, а регресія ГЛШ та запобігання її прогресуванню пов'язані зі зниженням ризику серцево-судинної захворюваності та смертності.

Окрім того, ГЛШ асоціюється з підвищеним ризиком раптової серцевої смерті (РСС), яка є однією з провідних причин серцево-судинної смертності в усьому світі. Слід зазначити, що ГЛШ, діагностована за допомогою ЕКГ, має чітке прогностичне значення для ризику розвитку серцево-судинних подій, в тому числі і РСС, показуючи, що ГЛШ на ЕКГ є маркером несприятливого електричного ремоделювання навіть за відсутності гіпертрофії за даними ехокардіографії. Дослідження показують, що електричні властивості серця, особливо уповільнена швидкість електричної провідності, пов'язана із фіброзом, також можуть збільшувати вольтаж QRS на ЕКГ. Таким чином, у деяких хворих з ознаками ГЛШ на ЕКГ відсутня анатомічна ГЛШ (і навпаки). Причому обидва варіанти гіпертрофії мають незалежне один від одного прогностичне значення.

Гіпертрофія передсердь

Гіпертрофія правого передсердя

Для гіпертрофії правого передсердя (ГПП) характерно:

- високий загострений зубець Р в II, III та aVF відведеннях, висота зубця Р перевищує 2–2,5 мм;
- ширина його не збільшена, рідше – дещо збільшена, до 0,11–0,12 с;
- у відведенні aVR глибокий загострений негативний зубець Р;
- зубець PV1 високий загострений або двофазний з різким переважанням першої позитивної фази. Високий загострений зубець Р при ГПП може спостерігатися не тільки у відведенні V1, а іноді з V1 по V5.

- При ГПП індекс Макруза часто менше 1,1 (відношення тривалості зубця Р до тривалості сегмента PQ, в нормі дорівнює 1,1–1,6). При супутній дилатації правого передсердя зубець Р не тільки збільшений за амплітудою, а й розширений. Передсердний комплекс ЕКГ при ГПП називають **P-pulmonale**. Це пов'язано з тим, що ГПП часто спостерігається при хронічному легеневому серці, легеневої гіпертензії, повторних тромбоемболіях у системі легеневої артерії, вроджених вадах серця з переважанням правих його відділів (рис. 1).

Гіпертрофія лівого передсердя

При гіпертрофії лівого передсердя (ГЛП):

- зубець Р широкий, часто двогорбий у відведеннях I, II, aVL, V5, V6. Ширина його зазвичай перевищує 0,10–0,12 с. Рідше на вершині зубця Р спостерігається плато. Зубець Р може бути зазубреним на вершині, причому відстань між зазубринками перевищує 0,02 с.
- висота зубця Р або не збільшена, або збільшена незначно.
- У відведенні aVR зубець Р широкий двогорбий негативний.
- У відведенні V1 реєструється переважно негативний зубець Р, або зубець P_{v1} може бути двофазним з різким переважанням другої негативної фази.
- Індекс Макруза при ГЛП збільшений і зазвичай перевищує 1,6, що пов'язано зі збільшенням тривалості збудження гіпертрофованого лівого передсердя.

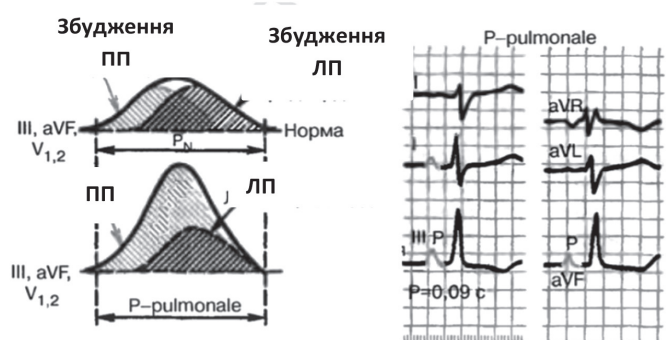


Рис. 1. Зміни зубця Р при гіпертрофії правого передсердя

Електрокардіографічні ознаки гіпертрофії або збільшення лівого передсердя можуть бути обумовлені як гіпертрофією передсердя, так і його дилатацією або їх поєднанням. Розширення зубця P значною мірою пов'язано з дилатацією лівого передсердя, тому збільшення ширини зубця P свідчить про виражену дилатації лівого передсердя.

Передсердний комплекс ЕКГ при гіпертрофії лівого передсердя називають **P-mitrale**. Найчастіше він спостерігається у хворих мітральним стенозом, проте зрідка відзначається і у хворих з недостатністю мітрального клапана, при аортальних вадах серця, гіпертонічній хворобі (рис. 2).

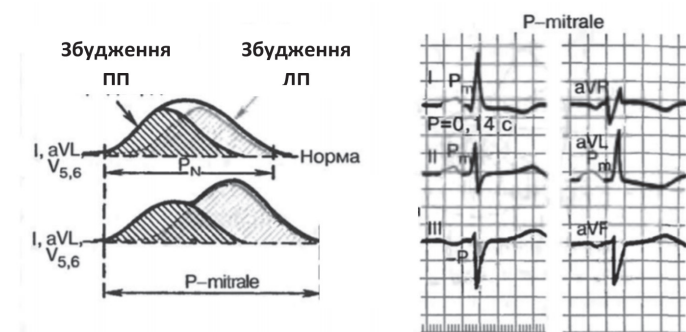


Рис. 2. Зміни зубця P при гіпертрофії лівого передсердя

Гіпертрофія обох передсердь

При комбінованій гіпертрофії обох передсердь на ЕКГ з'являються одночасно ознаки гіпертрофії правого і лівого передсердь. Збільшення правого передсердя зазвичай проявляється в III і aVF відведеннях, де реєструється високий загострений зубець P.

Гіпертрофію лівого передсердя краще видно у відведеннях I, aVL, V5, V6, де часто спостерігається при цьому широкий двогорбий зубець P. Тривалість зубця P збільшується у всіх відведеннях. Найбільше значення для діагнозу комбінованої гіпертрофії обох передсердь має ЕКГ у відведенні V1. У відведеннях V1 або V1, V2 реєструється двофазний зубець P з різко вираженими першою позитивною і другою негативною фазами. Перша висока позитивна загострена фаза зубця P_{V1} обумовлена збудженням гіпертрофованого правого передсердя. Друга широка негативна фаза зубця P_{V1} пов'язана з гіпертрофією лівого передсердя.

Індекс Макруза при гіпертрофії обох передсердь зазвичай не відрізняється від норми. Це пов'язано з тим, що на ЕКГ відбувається одночасне збільшення тривалості зубця P і сегмента PQ.

Гіпертрофія лівого шлуночка

При ГЛШ збільшується величина електричного потенціалу ЛШ під час деполяризації та подовжується період збудження потовщеної стінки. Напрямок реполяризації ЛШ при цьому змінюється на протилежний у зв'язку з тим, що поки хвиля деполяризації із затримкою дійде від ендокарда до епікарда, субендокардіальні шари вже починають реполяризуватися і вектор реполяризації змінює свою полярність. Збільшення маси ЛШ призводить до зростання амплітуди комплексу QRS і

зміщення електричної осі серця вліво. У лівих грудних відведеннях виявляють збільшення амплітуди і тривалості зубця R. У відведеннях V1 V2 реєструється глибокий, дещо розширений зубець S. При значній ГЛШ з розвитком дистрофічних та склеротичних процесів у гіпертрофованому міокарді виникають зміни реполяризації у вигляді косонизхідного зміщення сегмента ST нижче ізолінії у відведеннях V5 V6, з переходом в асиметричний зубець T (рис. 3).

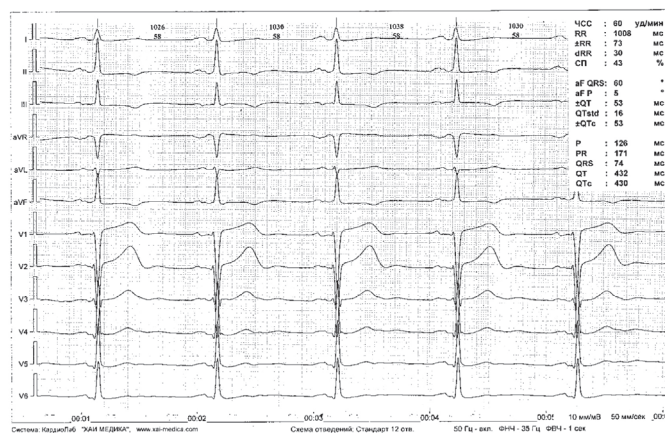

Рис. 3. Гіпертрофія лівого шлуночка на ЕКГ з наявністю вторинних змін реполяризації ЛШ, гіпертрофія лівого передсердя

Виділяють вольтажні (або амплітудні) критерії ГЛШ, та невольтажні критерії. Основою діагностики ГЛШ є вольтажні критерії. Але треба зазначити, що вольтажні критерії є високоспецифічними і водночас низькочутливими і як правило визначаються лише у хворих із вираженою гіпертрофією ЛШ, невольтажні критерії можуть виявлятися чутливішими і доповнюють їх.

Вольтажні (амплітудні) критерії ГЛШ

Європейське Товариство Кардіологів в Рекомендаціях з ведення хворих на артеріальну гіпертензію 2018 р. рекомендує використовувати декілька простих ЕКГ критеріїв для виявлення ГЛШ:

1. **Критерій Соколова-Лайона:** $SV1 + RV5 (V6) \geq 35$ мм;
2. **Вольтаж R_{aVL}** ≥ 11 мм;
3. **Вольтажний індекс Корнелла:** $SV3 + R_{aVL} > 20$ мм у жінок та > 28 мм у чоловіків;
4. **Добуток Корнелла:** добуток вольтажного індексу Корнелла і тривалості комплексу QRS, який розраховують за формулою:
 $(R_{aVL} + SV3) \times QRS$ – для чоловіків та
 $(R_{aVL} + SV3 + 8) \times QRS$ – для жінок.
 Критерієм ГЛШ є значення добутку Корнелла > 2440 мм \times мс. Також загальноприйнятими є такі вольтажні критерії:
5. Вольтажний критерій Льюїса $(R I + S III - R III - S I) \geq 17$ мм.
6. Вольтажний критерій Губнера-Андерлейдера $(R I + S III) \geq 25$ мм.

У 2017 році був запропонований новий простий високочутливий (70 %) та високоспецифічний (89 %) для діагностики ГЛШ критерій Пегуеро-Ло Престі – сума вольтажу найглибшої S хвилі у будь-якому відведенні та S хвилі у V4 $(S_d + SV4) \geq 23$ мм (для жінок), ≥ 28 мм (для чоловіків) (рис. 4).

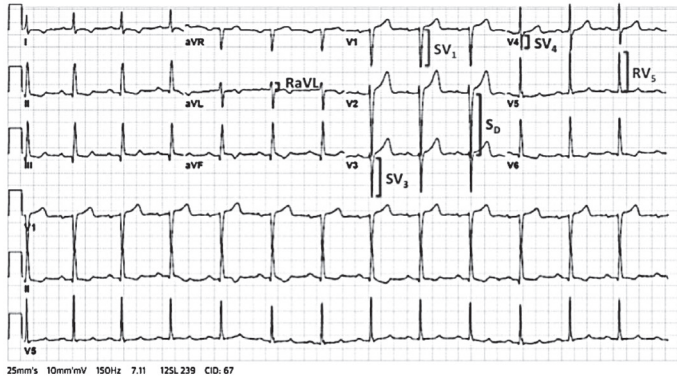


Рис. 4. Визначення вольтажних критеріїв на ЕКГ (Соколова-Лайона, Корнела, Пегуеро-Ло Престі).

Невольтажні критерії ГЛШ

З метою підвищення чутливості методу ЕКГ у визначенні ГЛШ застосовують такі невольтажні критерії:

1. **Помірне відхилення електричної осі серця (ЕОС) вліво** (до -30°) або горизонтальне її положення.

2. **Помірне розширення комплексу QRS**, яке може проявлятися як:

- подовження часу внутрішнього відхилення (інтервал часу між початком комплексу QRS та піком R) у V5 та V6 $>0,05$ с;
- неповна блокада лівої ніжки пучка Гіса (в V5, V6 ЕКГ має вигляд зубця R, зубець $qV5, V6$ відсутній, а комплекс QRS дещо розширений до 0,10–0,12 с і нерідко зазубрений. Сегмент ST $v5, v6$ може бути розташований на ізолинії або нижче неї).

3. **Зміни сегмента ST і зубця T.**

Сегмент ST V5, V6 характеризується косонизхідною депресією з дугою, зверненою опуклістю догори. Зубець T у відведеннях V5, V6 часто негативний асиметричний з найбільшим зниженням на кінці зубця T. У початкових стадіях ГЛШ зміни сегмента ST і зубця T можуть бути відсутні. Потім спостерігається збільшення амплітуди позитивного зубця T у відведеннях V5, V6. На наступному етапі послідовного розвитку ГЛШ відбувається поступове сплюснення зубця T, до нього приєднується помірне зниження сегмента ST. Нарешті, при вираженій ГЛШ спостерігається значне зниження сегмента ST і з'являється негативний асиметричний зубець T. Зниження сегмента ST і негативний зубець T у відведеннях V5, V6 свідчать про розвиток дистрофічних і склеротичних процесів у міокарді лівого шлуночка. Раніше вищевказані зміни описувалися як «перевантаження ЛШ», але зараз рекомендовано замінити їх на «вторинні зміни ST-T» (Рекомендації АНА/ACCF/HRS, 2009 р.).

Особливо яскравими і різноманітними є зміни ЕКГ у хворих на гіпертрофічну кардіоміопатію (ГКМП). Часто спостерігається виражена ГЛШ, яка відповідає вольтажним критеріям, зміни процесів реполяризації у вигляді глибокої депресії ST та інверсії T, наявність патологічних зубців Q, «гігантські» негативні симетричні зубці T, часто при ізольованій гіпертрофії верхівки (рис. 5). У невеликій кількості випадків спостерігається підйом сегмента ST, який нагадує зміни ЕКГ при STEMI.

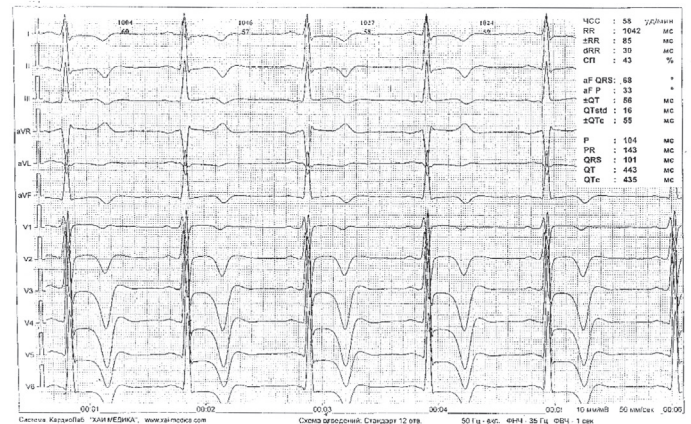


Рис. 5. Виражена гіпертрофія лівого шлуночка зі значними змінами реполяризації у хворого на гіпертрофічну кардіоміопатію

4. **Збільшення лівого передсердя (p-mitrale).**

5. **Подовження інтервалу QT**

З метою збільшення чутливості визначення ГЛШ на ЕКГ була розроблена шкала Ромхілт-Естес (табл. 1). Ця шкала враховує вольтажні і невольтажні критерії гіпертрофії ЛШ. За даною шкалою значення ≥ 5 балів свідчить про наявність ймовірної ГЛШ, 4 бали – можливої.

Таблиця 1. ЕКГ-діагностика ГЛШ за критеріями Ромхілт-Естес

Критерії	Бали
Один з критеріїв щодо змін комплексу QRS: • максимальна амплітуда R або S у відведеннях від кінцівок ≥ 20 мм • амплітуда S у відведеннях V1, V2 ≥ 30 мм • амплітуда R у відведеннях V5, V6 ≥ 30 мм	3 бали
Зміни ST-T (ознаки перевантаження ЛШ з відхиленням векторів сегмента ST і зубця T протилежно комплексу QRS): • без прийому дигіталісу • з фоновим застосуванням дигіталісу	3 бали 1 бал
Зміни зубця P: негативна фаза зубця P у відведенні V1 ≥ 1 мм, тривалістю 0,04 с і більше	2 бали
Відхилення ЕОС до -30°	1 бал
Тривалість комплексу QRS більше 0,09 с	1 бал
Час внутрішнього відхилення у відведеннях V5, V6 $\geq 0,05$ с	1 бал

Фремінгемський критерій також враховує наявність вольтажних і невольтажних критеріїв: Зміни ST-T + хоча б один із вольтажних критеріїв (Соколова-Лайона або Губнера-Андерлейдера або RaV_L або $S V1/V2 \geq 25$ мм або $R V5/V6 \geq 25$ мм).

До нових критеріїв відносять **Перуджиа критерій** – Зміни ST-T та/або Корнельський вольтажний критерій та/або за шкалою Ромхілт-Естес ≥ 5 балів.

Гіпертрофія правого шлуночка

Унаслідок фізіологічної переваги потенціалів більш масивного лівого шлуночка, як правило, незначну гіпертрофію правого шлуночка (ГПШ) складно виявити на ЕКГ. Виражена ГПШ призводить до відхилення ЕОС вправо та повороту серця навколо поздовжньої осі за годинниковою стрілкою (або правим шлуночком вперед, синдром QIIISI). Інколи внаслідок емфіземи легень серце відхиляється верхівкою назад (синдром трьох S).

1. **Відхилення ЕОС вправо** як правило незначне – від +95 гр до +110 гр. Відхилення вправо більше ніж +110 гр більш достовірно вказує на ГПШ.

2. **Поворот серця верхівкою назад** характеризується глибоким, іноді переважаючим, зубцем S у відведеннях I, II, III (S-тип, або «синдром трьох S»).

3. **Збільшення амплітуди зубця R в aVR більше 4 мм.** У відведенні aVR для гіпертрофії правого шлуночка характерна поява пізнього зубця R, ЕКГ в цьому відведенні має вигляд QR або rSR'. Пізньому зубцю R у цьому випадку передують зубець Q або зубці rS. Висота пізнього RaVR зазвичай перевищує 5 мм, може спостерігатися RaVR ≥ Q(S)aVR, що достовірно вказує на ГПШ.

4. **Зміщення перехідної зони вліво у грудних відведеннях.** При цьому виражений зубець S реєструється в усіх грудних відведеннях до відведення V6.

5. **Збільшення часу внутрішнього відхилення у V1 більше 0,03 с.**

6. **Депресія сегмента ST та інверсія T у відведеннях, де реєструється високий зубець R (III, aVF, V1).** При наявності дистрофічних змін у гіпертрофованому правому шлуночку можуть спостерігатися зміни в кінцевій частині шлуночкового комплексу. У відведеннях із глибоким зубцем S може реєструватися підйом сегмента ST.

7. **Збільшення правого передсердя (p-pulmonale)** часто супроводжує зміни ЕКГ при ГПШ.

Розрізняють декілька варіантів ГПШ. Перший варіант – різко виражена гіпертрофія правого шлуночка. Другий варіант – правий шлуночок гіпертрофований, але менше лівого, проте збудження в ньому тече уповільнено, довше, ніж у лівому шлуночку. Третій варіант трапляється при помірній ГПШ, коли він значно менше лівого.

Перший тип гіпертрофії ПШ («R тип»)

Цей тип ГПШ характеризується високим зубцем R у відведенні V1, що відображає потенціали збільшеного правого шлуночка (рис. 6). Шлуночковий комплекс при цьому може мати форму R, RS, qR, зубець S при цьому або зменшений, або відсутній. Такий тип ЕКГ спостерігається при різкій ГПШ, яка обумовлена перевантаженням тиском, частіше при вроджених вадах серця, первинній легеневій гіпертензії. Поява маленького зубця qV1 пов'язана із гіпертрофією правої половини міжшлуночкової перетинки, яка змінює напрямок початкової деполаризації в протилежний бік. Якщо немає помітного переважання вектора правої половини міжшлуночкової перетинки над вектором лівої її половини, тобто обидва вектори приблизно рівні, зубець qV1 може бути відсутнім. У відведенні V6 зазвичай ЕКГ має вигляд rS або RS, рідше Rs (з вираженим глибоким зубцем S). Чим більше ГПШ, тим більше висота Rv1, тим глибше Sv6 і тим менше амплітуда rv6, і навпаки. Також при цьому типі гіпертрофії спостерігаються зміни ST-T у правих грудних відведеннях.

При такому типі ГПШ можуть спостерігатися вольтажні критерії:

- Критерії Майерса:
 - Rv1 > 7 мм;
 - Sv1, v2 ≤ 2 мм;
 - Sv5 ≥ 10 мм;
 - Rv5, v6 < 3 мм.
- Критерії Соколова:
 - RaVR > 4 мм;
 - Rv1 + Sv5/Sv6 > 10,5 мм

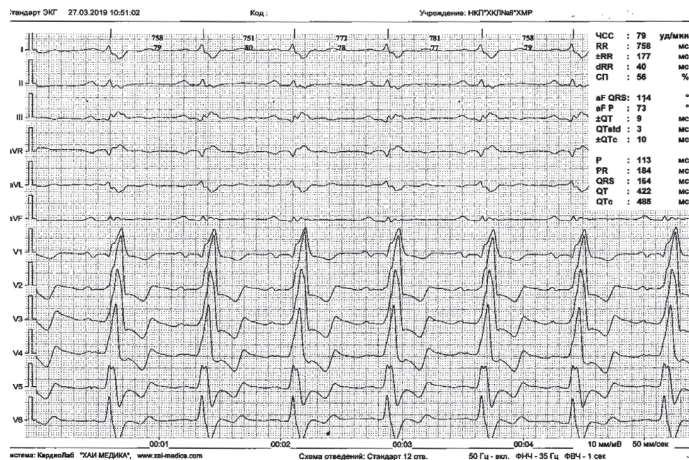

Рис. 6. R-тип гіпертрофії правого шлуночка

Другий тип гіпертрофії ПШ («блокадний тип»)

Другий тип ГПШ характеризується розщепленням шлуночкового комплексу у відведенні V1 у вигляді rSR' за типом неповної блокади правої ніжки пучка Гіса (рис. 7). При цьому частіше амплітуда зубця R' збільшена. Чим більше ГПШ, тим вище зубець Rv1, тим глибше зубець Sv6 і тим менше амплітуда зубців Sv1 і Rv6, і навпаки. Згодом неповна блокада переходить у повну блокаду правої ніжки. Цей тип гіпертрофії трапляється при перевантаженні правого шлуночка об'ємом, частіше при мітральному стенозі, дефекті міжшлуночкової або міжпередсердної перегородки, вираженій недостатності тристулкового клапана, а також може бути присутній при хронічному легеневому серці.

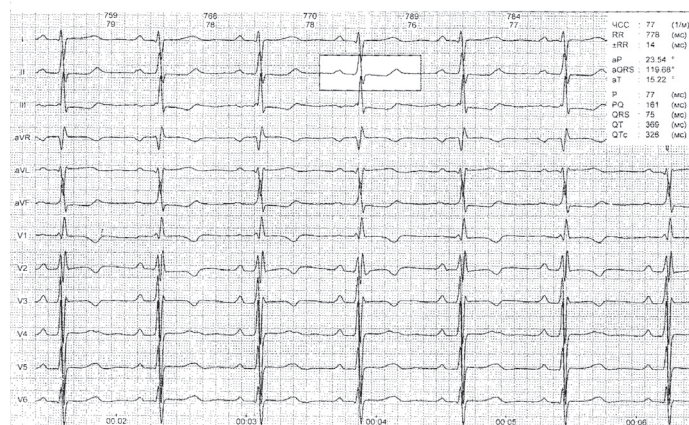


Рис. 7. «Блокадний тип» гіпертрофії правого шлуночка

Третій тип гіпертрофії ПШ («S тип»)

Третій тип характеризується вираженим зубцем S та низькоамплітудним зубцем r (шлуночковий комплекс типу rS) починаючи з V1 та у всіх грудних відведеннях (рис. 8). Інколи при цьому виявляється виражений S в I, II, III відведеннях (S-тип ЕКГ), а також можуть спостерігатися комплекси типу rS' у відведеннях I і aVL або III і aVF. Цей тип ЕКГ частіше трапляється у хворих на емфізему легень з розвитком хронічного легеневого серця. Його пов'язують зі зміщенням серця дозад, що обумовлено головним чином емфіземою легень. ЕОС серця при цьому в основному проектується на негативні частини осей грудних відведень.

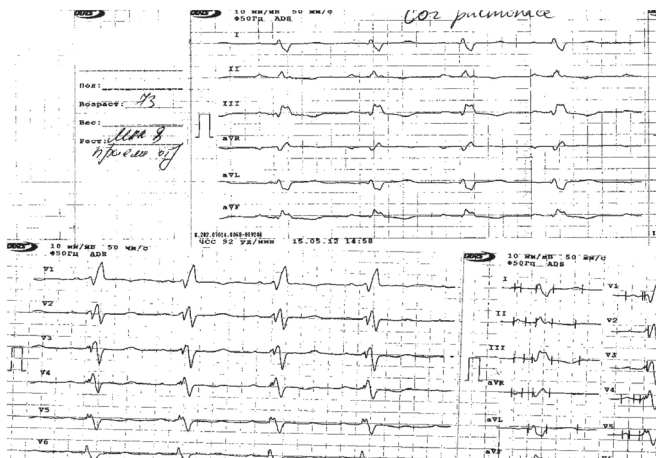


Рис. 8. ЕКГ при хронічному легеневому серці

У деяких хворих із легеневим серцем може виявлятися **комплекс типу QS у правих грудних відведеннях V1-V3** у комбінації з явними ознаками ГПШ в інших відведеннях. Ця ознака часто потребує проведення диференційної діагностики з гострим інфарктом міокарда в ділянці перегородки.

Також для діагностики ГПШ може бути застосований **критерій Butler-Leggett (BL)**, заснований на принципі, що активація вільної стінки ЛШ виробляє сили, спрямовані назад і вліво (PL). Цим силам протистоять сили, генеровані вільною стінкою ПШ, які спрямовані вперед (A) і праворуч (R). Ця концепція може бути виражена формулою $(A + R - PL)$, що включає кожну з цих сил, виміряну на стандартній ЕКГ з 12 відведеннями. Таким чином можна розрахувати BL індекс. У нормальній ситуації сили ЛШ домінують, але якщо маса міокарда ПШ збільшується, спостерігається збільшення правої та передньої сил, що призводить до вищого бала BL.

Цей критерій розраховується на основі вимірювання висоти зубців на ЕКГ: $\max R V1,2 (A) + \max SI, aVL(R) - S V1 (PL) > 6 \text{ mm}$.

Гіпертрофія обох шлуночків

Розпізнавання ознак комбінованої гіпертрофії обох шлуночків є складним завданням з огляду на те, що ознаки збільшення правого та лівого шлуночків нерідко нівелюють одна одну (рис. 9, 10).

Ознаки гіпертрофії лівого шлуночка у грудних відведеннях можуть поєднуватися з:

- відхиленням ЕОС вправо;

Summary

Electrocardiogram in hypertrophy of the heart

O. O. BUTKO

V. N. Karazin Kharkiv National University, Kharkiv, Ukraine

The article is devoted to the definition of electrocardiographic signs of hypertrophy of different parts of the heart. The changes that occur on the ECG with hypertrophy of the atria and ventricles, as well as with combined hypertrophies, are described. The given material is based on European and American recommendations for ECG analysis in hypertrophy and management of patients with arterial hypertension, as well as new criteria for left ventricular hypertrophy, which are described in modern literature.

Key words: heart, hypertrophy, electrocardiogram, recommendations

Стаття надійшла в редакцію: 09.04.2023

Стаття пройшла рецензування: 16.04.2023

Стаття прийнята до друку: 24.04.2023

- високим зубцем R в aVR більше 4 мм;
 - збільшенням зубця R в V1-V2 більше 7 мм;
 - неповною або повною блокадою ПНПГ;
 - зменшенням амплітуди зубців S в V1-V2;
 - зміщенням перехідної зони у грудних відведеннях ліворуч;
 - змінами ST-T у правих грудних відведеннях.
- Ознаки явної гіпертрофії правого шлуночка в грудних відведеннях (високий R в V1, зміщення перехідної зони вліво) поєднуються з:
- Збільшенням амплітуди зубців R у лівих грудних відведеннях, $RV6 \geq RV5 > RV4$ або $RV4 \leq RV5 > RV6$;
 - Збільшенням амплітуди зубців S у правих грудних відведеннях;
 - Відхиленням ЕОС вліво або горизонтальне положення ЕОС.

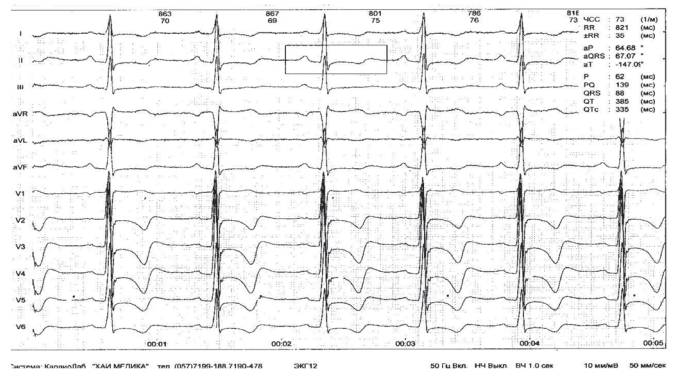

Рис. 9. Комбінована гіпертрофія лівого і правого шлуночків у хворого на гіпертрофічну кардіоміопатію

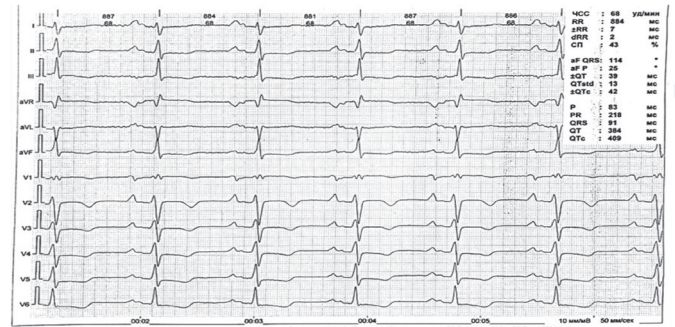


Рис. 10. Комбінована гіпертрофія лівого і правого передсердь та шлуночків у хворої на рестриктивну кардіоміопатію

Додаткова інформація. Автор заявляє про відсутність конфлікту інтересів.

Список літератури знаходиться в редакції

Проект «Післядипломне навчання на сторінках журналу «Ліки України»

Випуск 3/2023

Фах: кардіологія

Модератор: кафедра кардіології, лабораторної та функціональної діагностики Харківського національного університету імені В. Н. Каразіна

Термін відправлення відповідей: протягом одного місяця з дати отримання журналу

Надсилати лише оригінали тестів

ХАРКІВСЬКИЙ НАЦІОНАЛЬНИЙ УНІВЕРСИТЕТ ІМЕНІ В. Н. КАРАЗИНА

Анкета учасника проекту «Післядипломне навчання на сторінках журналу «Ліки України»

1. ПІБ _____
Прізвище, ім'я, по батькові

2. Лікарська атестаційна категорія (на даний момент) _____

3. Професійні дані

Спеціальність _____ Звання _____ Посада _____

Останнє удосконалення (вид) _____ Останнє удосконалення (років) _____

4. Місце роботи

Повна назва закладу _____

Повна адреса закладу _____

Відомча належність (підкреслити): МОЗ, МШС, МО, СБУ, МВС, АМН, ЛОО або ін. _____

5. Домашня адреса

Індекс _____ Область _____ Район _____ Місто _____

Вулиця _____ Будинок _____ Корпус _____ Квартира _____

6. Контактні телефони

Домашній _____ Робочий _____ Мобільний _____

7. E-mail _____

Особистий підпис _____

Я, _____ (П.І.Б.), даю свій дозвіл на обробку моїх, вказаних вище, персональних даних відповідно до сформульованої в анкеті (учасника проекту) мети

_____ Ваш підпис

Правила відповідей на тести:

Позначайте правильну відповідь на запитання.

Ви можете вказати один або декілька правильних варіантів відповідей.

Журнал «Ліки України» Ви і Ваші колеги можуть придбати:

1. Шляхом передплати через Укрпошту (передплатний індекс 40543).

2. На медичних заходах, де представлено журнал «Ліки України».

3. За сприяння представників фармацевтичних компаній, з якими Ви співпрацюєте.

Тестові питання для самоконтролю

- 1. Для гіпертрофії правого передсердя характерно:**
а) високий гострий $>2,5$ мм зубець Р у II, III, AVF відведеннях;
б) високий широкий зубець Р у I, II, AVL відведеннях;
в) гострий P II, III, avF висотою до 2 мм.
- 2. Ознаки, що підтверджують гіпертрофію лівого передсердя:**
а) високий гострий зубець Р у II відведенні з амплітудою $> 2,5$ мм;
б) розщеплений зубець P II з інтервалом розщеплення $>0,04$ с, тривалістю 0,10 с;
в) двогорбий широкий зубець P I, avL, тривалістю $> 0,12$ с.
- 3. Для гіпертрофії лівого шлуночка характерно:**
а) високий зубець R в V5, V6 з співвідношенням $R V6 < R V5 < R V4$;
б) високий зубець R у V2, V3 з конфігурацією QRS за типом qR або Rs;
в) $R V6 > R V5 > R V4$.
- 4. При гіпертрофії лівого шлуночка:**
а) $QRS > 0,12$ с;
б) $QRS = 0,10 - 0,11$ с;
в) QRS не більше 0,10 с.
- 5. Сегмент ST при вираженій гіпертрофії лівого шлуночка:**
а) в V1, V2 вище ізолінії більше 3 мм;
б) в I, AVL, V5, V6 косонизхідна депресія, дискордантна до QRS;
в) в II, III, avF косонизхідна депресія, конкордантна до QRS.
- 6. Непрямі ознаки гіпертрофії лівого шлуночка:**
а) неповна блокада лівої ніжки пучка Гіса;
б) відхилення електричної осі вертикально і вниз;
в) пізній зубець R в AVR >4 мм.
- 7. При вираженій гіпертрофії правого шлуночка:**
а) в V1 QRS має вигляд qR або R;
б) перехідна зона у відведенні V2;
в) в V1 QRS – rS ($SV1 > rV1$).
- 8. Для гіпертрофії правого шлуночка характерна закономірність:**
а) чим $>$ ступінь гіпертрофії, тим $>$ зубець SV1 і $<$ зубець RV1;
б) чим $>$ ступінь гіпертрофії, тим $>$ зубець RV1 і $<$ зубець SV1;
в) чим $>$ ступінь гіпертрофії, тим $>$ зрушення перехідної зони до правих грудних відведень.
- 9. Сегмент ST при вираженій гіпертрофії правого шлуночка:**
а) в V1, V2 розташований нижче ізолінії;
б) в V1, V2 розташований вище ізолінії;
в) в V5, V6 знаходиться на ізолінії.
- 10. S-тип гіпертрофії правого шлуночка характерний для:**
а) мітральних вад із правощлуночковою недостатністю;
б) вродженого стенозу легеневої артерії;
в) хронічного легеневого серця.
- 11. Вибрати ознаки, характерні для гіпертрофії правого шлуночка:**
а) електрична вісь: відхилена вправо або типу SI-SII-SIII;
б) час активації правого шлуночка в V1 $<0,04$ с;
в) конфігурація QRS у відведеннях V5-6 за типом Rs.
- 12. Ознаки, що дозволяють підозрювати гіпертрофію правого шлуночка при явній гіпертрофії лівого шлуночка:**
а) відхилення електричної осі вправо або вертикально;
б) перехідна зона в відведеннях V2-V3;
в) час внутрішнього відхилення в V5-6 $>0,04$ с.
- 13. При гіпертрофії правого шлуночка підозра на супутню гіпертрофію лівого шлуночка при:**
а) горизонтальному розташуванні EOC або відхиленні вліво;
б) електрична вісь типу SI-SII-SIII;
в) час внутрішнього відхилення в V1 $>0,04$ с.
- 14. Поєднання гіпертрофії правого шлуночка з повною блокадою правої ніжки пучка Гіса діагностується при:**
а) реєстрації розщепленого QRS (rsR) не тільки в V1, а й у V2-3 відведеннях;
б) збільшенні амплітуди R V1 > 10 мм;
в) збільшення часу внутрішнього відхилення в V1 0,06 с.