

Міністерство освіти і науки України
Харківський національний університет імені В. Н. Каразіна

ОПОРНО–РУХОВИЙ АПАРАТ

Методичні рекомендації
для самостійної роботи здобувачів вищої освіти
1-го курсу навчання медичного факультету з дисципліни
«Анатомія людини» спеціальності «Медична психологія»

Електронний ресурс

Рецензенти:

Ростислав Смачило – доктор медичних наук, завідувач відділенням хірургії печінки та жовчовивідних шляхів ДУ «Інститут загальної та невідкладної хірургії імені В. Т. Зайцева НАМН України», професор кафедри хірургії № 1 ХНМУ;

Людмила Шерстюк – кандидат медичних наук, доцент, завідувачка кафедри загальної практики – сімейної медицини Харківського національного університету імені В. Н. Каразіна.

*Затверджено до розміщення в мережі Інтернет рішенням Науково-методичної ради
Харківського національного університету імені В. Н. Каразіна
(протокол № 10 від 21 травня 2025 року)*

О-61 **Опорно-руховий** апарат: методичні рекомендації для самостійної роботи здобувачів вищої освіти 1-го курсу навчання медичного факультету спеціальності «Медична психологія» з дисципліни «Анатомія людини» [Електронний ресурс] / уклад. С. О. Шерстюк, С. І. Панов, Т. О. Храмова, Р. В. Сидоренко, А. Б. Зотова, М. О. Федорченко – Харків : ХНУ імені В. Н. Каразіна, 2025. – (PDF 143 с.)

Методичні рекомендації для здобувачів вищої освіти спеціальності «Медична психологія» з дисципліни «Анатомія людини» розроблені у відповідності з діючими програмами з анатомії людини для здобувачів вищої освіти медичних факультетів університетів. Посібник призначений для роботи здобувачів вищої освіти спеціальності «Медична психологія» під час підготовки до занять з курсу «Анатомія людини». До кожної теми наведені перелік практичних навичок та контрольних питань. Теми проілюстровані рисунками та схемами, які полегшують сприйняття матеріалу та сприяють його кращому засвоєнню. Матеріали дають змогу сформувати у здобувачів вищої освіти правильне розуміння закономірностей будови організму людини. Для здобувачів вищої освіти медичного факультету спеціальності «Медична психологія».

УДК 611.71/.75(072)

© Харківський національний університет
імені В. Н. Каразіна, 2025

© Шерстюк С. О., Панов С. І.,
Храмова Т. О., Сидоренко Р. В.,
Зотова А. Б., Федорченко М. О., уклад., 2025

ЗМІСТ

Вступ.....	4
Розділ 1. Анатомія опорно-рухового апарату.....	5
Осі та площині людського тіла, анатомічна номенклатура. Основні анатомічні терміни.....	10
Анатомія кісток скелета. Перелік практичних навичок.....	13
З'єднання кісток черепа та тулуба.....	19
З'єднання кісток верхньої кінцівки.....	32
З'єднання кісток нижньої кінцівки.....	43
З'єднання кісток гомілки і стопи, колінний суглоб.....	50
Міологія. Класифікація м'язів.....	64
М'язи і фасції грудної клітки. Діафрагма.....	74
М'язи і фасції живота. Піхва прямого м'язу живота. Пахвинний канал. Біла лінія живота.....	79
М'язи та фасції голови.....	84
М'язи шиї.....	90
Топографія шиї.....	98
М'язи верхньої кінцівки: м'язи плечового поясу й плеча.....	102
М'язи верхньої кінцівки: м'язи передпліччя і кисті.....	107
Фасції і топографія верхньої кінцівки.....	116
М'язи нижньої кінцівки: м'язи таза і стегна.....	120
М'язи нижньої кінцівки: м'язи гомілки і стопи.....	127
Фасції й топографія таза і стегна. Стегновий канал.....	135
Фасції та топографія гомілки і стопи.....	137
Орієнтовний перелік питань до підсумкового контролю.....	139
Література.....	141

ВСТУП

Анатомія опорно-рухової системи є одним з фундаментальних розділів у підготовці фахівців медичного профілю. Вона формує базис для розуміння структури та функціонування людського тіла, що є необхідною умовою для оволодіння іншими медичними науками, такими як фізіологія, патологічна анатомія, хірургія, ортопедія, травматологія. Опорно-руховий апарат, що включає вивчення будови кісток, суглобів, зв'язок та м'язів, забезпечує структурну основу для руху, підтримки тіла та захисту внутрішніх органів. Вивчення його анатомії дозволяє студентам не лише засвоїти морфологічні особливості окремих компонентів, а й зрозуміти їхню взаємодію в забезпеченні життєдіяльності організму.

Вивчення анатомії опорно-рухової системи має ключове значення для студентів медичних університетів з кількох причин, які охоплюють як теоретичні, так і практичні аспекти їхньої підготовки. Насамперед, це формування базових знань про структуру людського тіла. Опорно-рухова система становить основу морфологічної організації людського організму. Знання про будову кісток, суглобів і м'язів є необхідними для розуміння інших анатомічних систем, оскільки вони тісно пов'язані з кровоносною, нервовою та іншими системами. Наприклад, м'язи забезпечують рух, але їхня робота залежить від іннервації та кровопостачання. Таким чином, анатомія опорно-рухової системи створює фундамент для інтегративного розуміння організму як єдиного цілого.

Також, вивчення анатомії опорно – рухового апарату дає підготовку до вивчення таких клінічних дисциплін, як ортопедія, травматологія, хірургія та фізична реабілітація. Без глибокого розуміння структури кісток, суглобів, зв'язок і м'язів неможливо правильно діагностувати переломи, вивихи, розриви зв'язок чи м'язові травми. Наприклад, хірург, який виконує операцію на суглобі, має точно знати топографію прилеглих м'язів, судин і нервів, щоб уникнути ускладнень.

Вивчення анатомії опорно – рухового апарату сприяє формуванню аналітичного підходу до вирішення клінічних завдань. Студенти вчаться співставляти анатомічні структури з їхньою функцією, а також прогнозувати наслідки порушень у будові чи роботі опорно-рухового апарату. Наприклад, розуміння анатомії хребта дозволяє передбачити, як зміщення хребця може вплинути на спинномозкові нерви та викликати неврологічні симптоми. Такий підхід є основою для розвитку клінічного мислення, яке є невід'ємною частиною професійної компетентності лікаря.

Знання анатомії опорно-рухової системи є критично важливими для правильної інтерпретації результатів діагностичних методів, таких як рентгенографія, комп'ютерна томографія чи магнітно-резонансна томографія.

В методичних рекомендаціях систематизовано надана інформація про будову опорно-рухової системи, її розвиток, регіональні особливості та функціональне значення. Методичні рекомендації створені з урахуванням сучасних вимог до підготовки студентів медичних університетів і ґрунтується на принципах академічної точності, доступності та практичної спрямованості. Вони пок-

ликані не лише надати теоретичні знання, але й сприяти формуванню навичок аналізу анатомічної інформації, необхідних для подальшої клінічної практики.

Анатомія опорно-рухової системи є невід'ємною складовою медичної освіти, яка забезпечує студентів знаннями та навичками, необхідними для успішної професійної діяльності. Вона формує основу для розуміння структури та функцій людського тіла, сприяє розвитку клінічного мислення, забезпечує підготовку до діагностики, лікування та профілактики захворювань. Глибоке оволодіння цією інформацією є запорукою професійної компетентності, безпеки медичної практики та високої якості надання медичної допомоги. Методичні рекомендації покликані стати надійним помічником для студентів у їхньому прагненні досягнути складну, але надзвичайно важливу науку про будову людського тіла.

РОЗДІЛ 1. АНАТОМІЯ ОПОРНО-РУХОВОГО АПАРАТУ

Введення в анатомію, остеологія

Конкретні цілі:

- визначати предмет і задачі анатомії, основні анатомічні методи дослідження;
- оцінювати основні сучасні напрямки розвитку анатомії;
- аналізувати етапи становлення анатомії людини як дисципліни;
- аналізувати внесок видатних вчених-анатомів різних епох у розвиток анатомії людини;
- аналізувати внесок видатних вчених-анатомів України у становлення української школи анатомів.

Тема 1. Предмет і задачі анатомії. Методи дослідження в анатомії.

Основні сучасні напрямки розвитку анатомії. Анатомія кісток скелету.

Анатомія людини. Основні сучасні напрямки розвитку анатомії – вікова анатомія, порівняльна анатомія, пластична анатомія, антропологія, екологічна анатомія та ін.

Основні методи дослідження в анатомії – візуальне дослідження, антропометричні дослідження, препарування, макро-мікроскопічні дослідження, мікроскопічні дослідження.

Сучасні методи дослідження в анатомії: рентгенанатомічні методи, комп'ютерна томографія, магнітно-резонансна томографія (МРТ), ультразвукове дослідження (УЗД), ендоскопія та ін.

Становлення і розвиток українських анатомічних шкіл.

Зародкові листки та їх похідні.

Кістка як орган. Класифікація кісток. Розвиток кісток в ембріогенезі

Загальні дані про скелет. Розвиток кісток (у філогенезі та онтогенезі). Первинні й вторинні кістки. Класифікація кісток. Кістка як орган. Компактна й губчаста кісткові речовини, їх будова. Хімічний склад, фізичні й механічні властивості кістки. Будова трубчастої кістки: її частини.

Особливості будови кістки в дитячому, юнацькому, зрілому, похилому й старечому віці. Кістки в рентгенівському зображенні. Вплив спорту й праці на

будову кісток. Вплив соціальних факторів і екології на розвиток і будову кісток скелету.

Анатомічна номенклатура. Осі та площини тіла

Поняття про Міжнародну анатомічну номенклатуру. Її значення для вивчення анатомії і уніфікації вивчення природничих та клінічних дисциплін. Основні анатомічні терміни, які розкривають топографію анатомічних об'єктів, та їх основні характеристики.

Анатомічні площини (сагітальна (стрілова), лобова, горизонтальна) і осі (лобова, вертикальна, сагітальна), їх характеристика, використання для описання кісток та їх частин.

Тема 2. Анатомія кісток тулуба

Кістки скелету: хребці, ребра, грудина. Принцип сегментарності у будові вістового скелету. Стислі дані про філо- і онтогенез хребетного стовпа. Загальна характеристика хребетного стовпа. Загальний план будови хребців. Особливості будови шийних, грудних, поперекових хребців, крижової кістки, куприкової кістки. Вікові та статеві особливості будови хребців. Вплив соціальних та екологічних факторів на будову хребців. Пороки розвитку хребців.

Розвиток ребер і грудини у філо- та онтогенезі. Класифікація ребер. Будова ребер і грудини. Форми мінливості ребер і грудини, варіанти і аномалії розвитку. Вікові та статеві особливості будови грудини. Вплив соціальних та екологічних факторів на будову ребер і грудини.

Тема 3. Анатомія кісток мозкового черепа

Розвиток черепа в філо- та онтогенезі. Мозковий та лицьовий відділи черепа. Будова кісток, що утворюють мозковий череп: лобової, потиличної, тім'яної, клиноподібної, скроневої, гратчастої.

Тема 4. Анатомія кісток лицьового черепа

Будова кісток, що утворюють лицьовий череп: нижньої щелепи, верхньої щелепи, виличної, носової, піднебінної, слъзової, під'язикової кісток, лемішу, нижньої носової раковини. Склепіння черепа, зовнішня і внутрішня основа черепа. Передня, середня і задня черепні ямки, очна ямка, кісткова носова порожнина, скронева, підскронева, крилопіднебінна ямки. Вікові та статеві особливості будови черепа. Варіанти і аномалії розвитку кісток черепа. Рентгенанатомія черепа.

Тема 5. Анатомія кісток верхніх і нижніх кінцівок

Верхня кінцівка: її відділи. Кістки верхньої кінцівки: відділи. Пояс верхньої кінцівки: ключиця, лопатка; їх будова. Вільна частина верхньої кінцівки: плечьова кістка, кістки передпліччя і кисті, сесамовидні кістки; їх будова. Строки окостеніння кісток верхньої кінцівки. Розвиток кісток верхньої кінцівки в онтогенезі. Варіанти і аномалії розвитку кісток верхньої кінцівки.

Нижня кінцівка: її відділи. Кістки нижньої кінцівки: відділи. Пояс нижньої кінцівки: тазова кістка; її будова. Частини тазової кістки, їх будова. Вільна частина нижньої кінцівки: стегнова кістка, кістки гомілки, стопи; їх будова. Строки окостеніння кісток нижньої кінцівки. Розвиток кісток нижньої кінцівки в онтогенезі. Варіанти і аномалії розвитку кісток нижньої кінцівки.

Гомологія кісток верхньої і нижньої кінцівки. Вікові, статеві особливості будови кісток кінцівок. Специфічні риси будови кісток верхньої і нижньої кінцівок, обумовлені процесами антропогенезу. Вплив спорту, праці, соціальних факторів і екологічних факторів на будову кісток верхньої та нижньої кінцівок.

З'єднання кісток скелету

Конкретні цілі:

- визначати і аналізувати типи з'єднань між кістками;
- аналізувати розвиток з'єднань між кістками в філо- і онтогенезі;
- описувати та демонструвати з'єднання між кістками тулуба;
- описувати та демонструвати з'єднання між кістками черепа;
- описувати та демонструвати з'єднання між кістками верхніх кінцівок;
- описувати та демонструвати з'єднання між кістками нижніх кінцівок.

Тема 6. Анатомія неперервних і перервних з'єднань між кістками.

Розвиток з'єднань між кістками в онтогенезі

Розвиток з'єднань між кістками в філо- і онтогенезі. Класифікація з'єднань між кістками. Види синартрозів: волокнисті з'єднання (синдесмоз) – мембрани, зв'язки, шви, тім'ячки; хрящові з'єднання (синхондроз) – постійні, тимчасові, гіалінові, волокнисті, симфіз. Діартроз (синовіальні з'єднання, суглоби): визначення, основні ознаки суглоба, їх характеристика. Додаткові компоненти суглобу.

Класифікація суглобів за будовою, формі суглобових поверхонь, за функцією. Прості, складні, комплексні і комбіновані суглоби: їх характеристика. Види рухів і їх аналіз (осі рухів, площини рухів). Одновісьові, двовісьові і багатовісьові суглоби, їх види, характеристика рухів в суглобах.

З'єднання між кістками тулуба та кістками черепа

Класифікація з'єднань хребетного стовпа. Синдесмози хребетного стовпа: їх характеристика та будова. Синхондрози хребетного стовпа: характеристика та будова. Суглоби хребетного стовпа: серединний атланта-осьовий суглоб, боковий атланта-осьовий суглоб, дуговідросчасті суглоби, попереково-крижовий суглоб, крижово-куприковий суглоб: їх будова.

Хребетний стовп у цілому. Вікові, статеві особливості хребта. Вплив спорту, праці, соціальних факторів та екологічних факторів на хребет в цілому. З'єднання грудної клітки: синдесмози, синхондрози та суглоби (реберно-хребцеві суглоби, реберно-поперекові суглоби, грудинно-реберні суглоби): їх характеристика та будова.

Грудна клітка в цілому, її будова. Вплив спорту, праці, соціальних факторів та екологічних факторів на будову грудної клітки в цілому.

З'єднання черепа: класифікація. Синдесмози черепа: шви, їх види та характеристика. Синхондрози черепа: їх види, характеристика, вікові особливості. Суглоби черепа: скронево-нижньощелепний суглоб та атланта-потиличний суглоб: їх будова. Вікові особливості з'єднань черепа: Тім'ячка, їх види, будова, строки окостеніння.

З'єднання між кістками верхніх кінцівок

З'єднання верхньої кінцівки. З'єднання грудного поясу: синдесмоз поясу верхньої кінцівки та суглоби поясу верхньої кінцівки (акроміально-ключичний суглоб та грудинно-ключичний суглоб), їх будова. З'єднання вільної верхньої кінцівки: плечьовий суглоб, локтьовий суглоб, з'єднання кісток передпліччя, променево-зап'ястковий суглоб, суглоби кисті.

Рентгенанатомія з'єднань кісток верхніх кінцівок. Вплив спорту, праці, соціальних та екологічних факторів на будову з'єднань кісток верхніх кінцівок.

Тема 7. З'єднання між кістками нижніх кінцівок

З'єднання нижньої кінцівки. З'єднання тазового поясу: синдесмоз, лобковий симфіз, крижово-клубовий суглоб. Таз у цілому: його будова, основні розміри. Вікові, статеві, індивідуальні особливості тазу. З'єднання вільної нижньої кінцівки: тазостегновий суглоб, колінний суглоб, з'єднання кісток гомілки, гомілковостопний (надп'ятковий) суглоб, суглоби стопи. Звід стопи.

Рентгенанатомія з'єднань кісток нижніх кінцівок. Вплив спорту, праці, соціальних та екологічних факторів на будову з'єднань кісток нижніх кінцівок.

Міологія

Конкретні цілі:

- визначати та аналізувати поняття «м'яз як орган»;
- аналізувати класифікацію скелетних м'язів по топографії, розвитку, будові, формі і т.ін.;
- аналізувати розвиток скелетних м'язів у філо- та онтогенезі;
- описувати та демонструвати м'язи й фасції тулуба;
- описувати та демонструвати м'язи та фасції голови та шиї;
- описувати та демонструвати м'язи та фасції верхніх кінцівок;
- описувати та демонструвати м'язи та фасції нижніх кінцівок.

Тема 8. М'яз як орган. Класифікація м'язів. Розвиток скелетних м'язів

М'яз як орган – визначення. Сухожилки, апоневрози. Допоміжні апарати м'язів: фасції, синовіальні піхви, синовіальні сумки, сесамоподібні кістки, сухожилкова дуга, м'язовий блок. Анатомічний та фізіологічний поперечники м'язів: загальні дані про силу та роботу м'язів; поняття про важилі. Початок та прикріплення м'язів: їх функціональна характеристика.

Класифікація м'язів: за розвитком, топографії, формі, розмірам, напрямком м'язових волокон, функції та ін. Розвиток м'язів у філо- та онтогенезі. Джерела розвитку м'язів тулуба, голови, шиї, верхніх та нижніх кінцівок.

Анатомія м'язів та фасції тулуба

Класифікація м'язів тулуба за топографією, розвитком і формою. Сегментарна будова м'язів тулуба. М'язи спини: поверхневі та глибокі, їх характеристика. Грудо-поперекова фасція. М'язи грудної клітки: поверхневі та глибокі, їх характеристика. Грудна фасція, внутрішньогрудна фасція.

М'язи живота: м'язи передньої, бокової та задньої стінок живота, їх характеристика. Фасції живота. Біла лінія. Пупкове кільце. Черевний прес. Топо-

графія областей живота. Пахвинний канал. Піхва прямого м'язу живота. Діафрагма – визначення. Частини діафрагми, отвори, їх склад, трикутники.

Тема 9. Анатомія м'язів та фасцій голови та шиї. Топографія шиї

М'язи голови: класифікація. Жувальні м'язи, їх характеристика. Фасції голови. М'язи шиї: класифікація. Поверхневі, середні та глибокі м'язи шиї, їх характеристика. Фасції шиї: анатомічна й топографо-анатомічна класифікація. Топографія шиї: області, трикутники, простори.

Тема 10. Анатомія м'язів та фасцій верхніх кінцівок. Топографія верхніх кінцівок.

М'язи верхньої кінцівки: класифікація. М'язи поясу верхньої кінцівки, їх характеристика. М'язи плеча: класифікація, їх характеристика. М'язи передпліччя: класифікація, їх характеристика. М'язи кисті: класифікація, їх характеристика. Фасції верхньої кінцівки.

Пахвова ямка, пахвова порожнина, її топографія, трикутники, чотирибічний та трибічний отвори. Плечем'язовий канал. Борозни на передній поверхні плеча. Локтьова ямка. Борозни на передній поверхні передпліччя. Кістково-фіброзні канали, утримувачі м'язів-згиначів, утримувачі м'язів-розгиначів. Канали зап'ястка, синовіальні піхви сухожилль м'язів-сгиначів. Синовіальні сумки.

Тема 11. Анатомія м'язів та фасцій нижніх кінцівок. Топографія нижніх кінцівок

М'язи нижньої кінцівки: класифікація. М'язи поясу нижньої кінцівки: класифікація, їх характеристика. М'язи стегна: класифікація, їх характеристика. М'язи гомілки: класифікація, їх характеристика. М'язи стопи: класифікація, та характеристика. Фасції нижньої кінцівки.

М'язова та судинна лакуни, їх топографія і вміст. Стегновий трикутник. Борозни на передній поверхні стегна. Привідний канал. Підколінна ямка. Канали гомілки: гомілковопідколінний канал, верхній та нижній м'язово-малогомілкові канали. Борозни підошви стопи. Підшкіряна щілина. Стегновий канал. Утримувачі м'язів-розгиначів, утримувачі м'язів-згиначів, утримувачі малогомілкових м'язів. Синовіальні сумки та синовіальні піхви м'язів нижньої кінцівки. Механізми, які підтримують звід стопи: затяжки стопи – пасивні (зв'язки) та активні (м'язи).

Аналіз головних положень та рухів тіла людини (стан, хода, біг, стрибання). Відмінні риси будови рухового апарата людини, набуті у зв'язку із прямоходінням. Вікові, статеві та індивідуальні особливості скелетних м'язів. Вплив спорту, праці, соціальних та екологічних факторів на будову скелетних м'язів, тулуба та кінцівок.

АНАТОМІЯ ЛЮДИНИ

Анатомія людини (з грецької. *ανά, από* — верх і *τομή, τμήμα* — різати) — розділ анатомії, що вивчає органи та системи органів тіла людини (*Homo sapiens*). Анатомія людини вивчає зовнішні форми та пропорції тіла людини та його частин, окремі органи, їхню мікроскопічну та макроскопічну будову. Но-

рмальна, або систематична анатомія людини вивчає будову «нормальної», тобто здорової людини, причому систематично, тобто з розбиттям на системи органів, а потім на органи, відділи органів та тканини.

АНАТОМІЧНА НОМЕНКЛАТУРА.

Анатомія як наука має власний термінологічний матеріал, який віддзеркалює **анатомічна номенклатура** - науково обґрунтований перелік анатомічних термінів. Коріння анатомічної термінології, йде в античні часи і пов'язане спочатку з працями стародавніх вчених, як то Гіппократ (460-377 рр. до н.е.), К. Гален (131-200 рр. н.е.). Становлення власне латинської анатомічної термінології триває в 16 столітті в працях А. Везалія (1514-1564). В кінці 19-го століття в анатомії вже використовувалося до 50 тисяч анатомічних термінів, при цьому для одних і тих же анатомічних структур існували десятки назв в залежності від анатомічних шкіл і національних традицій.

По-справжньому міжнародного статусу анатомічна термінологія набула з 1895 року, коли на IX конгресі Анатомічної спілки в Базелі було затверджено Міжнародну анатомічну номенклатуру. Цей перелік, що налічував 5528 латинських та (частково) грецьких термінів відомий під назвою **Базельської анатомічної номенклатури** (Basele Nomina Anatomica, **BNA**). Вона поклала кінець плутанині в області анатомічних термінів. Базельська термінологія отримала визнання анатомів усього світу. Німецьке анатомічне суспільство внесло зміни і доповнення в анатомічну номенклатуру тому в 1936 році була прийнята **Йенська анатомічна термінологія (JNA)**, що не отримала широке визнання.

З розвитком морфології анатомічні терміни потребували уточнень і доповнень. Тому анатомічна термінологія кілька разів переглядалася. На IV Федеративному міжнародному конгресі анатомів 1955 року у Парижі була прийнята **Паризька анатомічна номенклатура** - Parisiana Nomina Anatomica (**PNA**).

Виходячи з потреб сучасної медицини, Федеративний комітет анатомічної термінології (FCAT) та Міжнародна федерація асоціації анатомів (IFAA) в серпні 1997 року в Сан-Пауло (Бразилія) прийняли нову спрощену й універсальну **Міжнародну анатомічну номенклатуру (Nomina anatomica)**, яка була перекладена на більшість мов світу. В даному методичному посібнику використано саме її. Латинські терміни подані за: виданням “Міжнародна анатомічна номенклатура” за ред. І. І. Бобрика, В. Г. Ковеїнікова, 2001.

Також існує новітня Міжнародна анатомічна термінологія - **Terminologia Anatomica (TA)** прийнята IFAA та FCAT в 1998 році. Її офіційний варіант існує тільки латинською та англійською мовами, через що її повного визнання до теперішнього часу не відбулося.

ОСІ ТА ПЛОЩИНІ ЛЮДСЬКОГО ТІЛА, ОСНОВНІ АНАТОМІЧНІ ТЕРМІНИ

Для зручності анатомічного дослідження і опису тіла людини, окремих його органів, а також у зв'язку з тривимірністю простору використовують три взаємно перпендикулярні осі і три площини людського тіла. Основним анатоміч-

ним положенням людини (положенням Келлікера) є вертикальне положення, коли п'яти стикаються, а долоні звернені вперед.

Розрізняють 3 осі тіла: вертикальну, поперечну, сагітальну (стрілову). Всі вони перетинаються один з одним під прямими кутами.

Вертикальна вісь найдовша та є перпендикулярною до площини опори.

Поперечна вісь йде паралельно площині опори.

Сагітальна (стрілова) вісь спрямована спереду назад. Поперечних та сагітальних осей можна провести будь-яку кількість, вертикальну ж вісь - тільки одну. Тому вертикальна вісь називається основною віссю.

Вісям відповідають 3 площини - сагітальна, фронтальна, горизонтальна.

Сагітальна (стрілова) площина проходить в напрямку сагітальної вісі і перпендикулярно поперечній вісі. Через тіло можна провести будь-яку кількість сагітальних площин. Одна з них, та, яка проходить через вертикальну основну вісь, називається серединною, або медіанною. Вона ділить тіло на дві симетричні половини - праву та ліву.

Фронтальна площина йде в напрямку поперечної та є перпендикулярною до сагітальної вісі. Будь-яка з фронтальних площин ділить тіло на задню та передню частини. Фронтальна площина перпендикулярна площині опори і паралельна передній поверхні тіла, поверхні лоба, з чим й пов'язана її назва (латинське «фронс» - лоб).

Горизонтальна, або поперечна, площина проходить в напрямку поперечної осі паралельно площині опори та є перпендикулярною до вертикальної. Будь-яка з поперечних площин розділить тіло на верхню та нижню половини. Відповідно вісям та площинам визначається положення частин тіла, розташування внутрішніх органів.

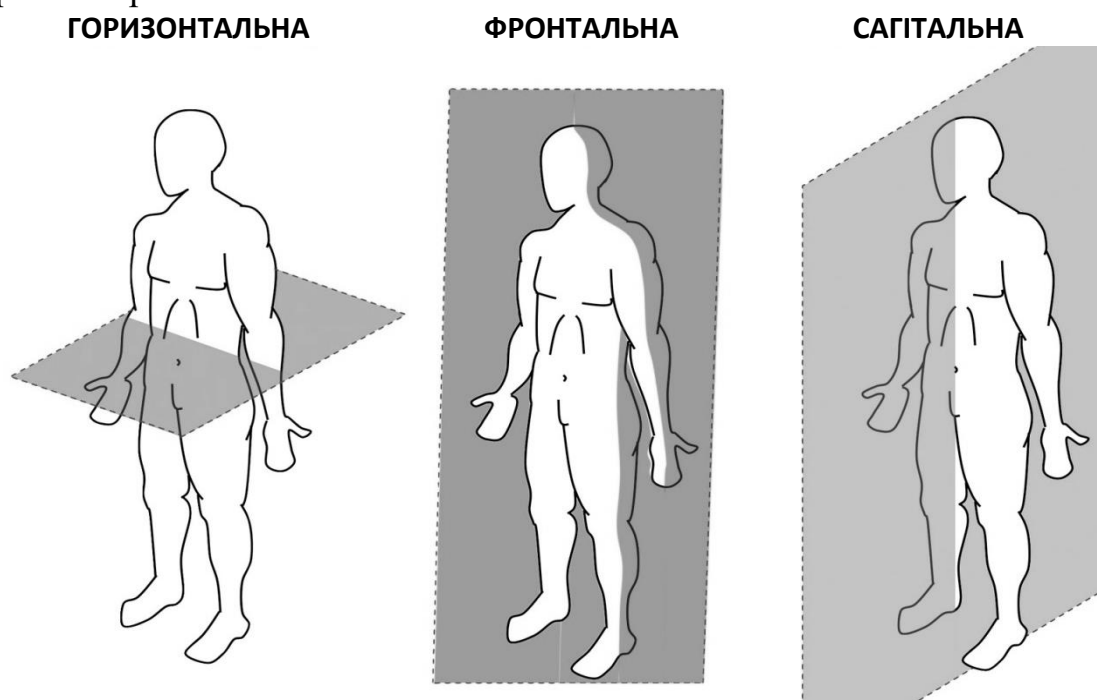


Рис. 1. Анатомічні площини тіла людини

Положення частин тіла по відношенню до основних осей та площин позначається спеціальними термінами.

Основні з них такі:

- **медіальний (присередній)** - розташований ближче до серединної вісі, внутрішньої;
- **латеральний (бічний)** - розташований далі від серединної вісі, боковий, зовнішній;
- **краніальний** - розташований в напрямку голови, черепа;
- **каудальний** - розташований в зворотному напрямку, хвостовий;
- **дорсальний** - розташований на задній, спинній стороні;
- **вентральний** - розташований на передній, черевній стороні.

Стосовно до кінцівок користуються термінами: **проксимальний** - лежить ближче до тулуба та **дистальний** - розташований далі від тулуба.

Наприклад, гомілка по відношенню до стопи розташована проксимально, а по відношенню до стегна - дистально.

АНАТОМІЯ КІСТОК СКЕЛЕТА
«АНАТОМІЯ ОПОРНО-РУХОВОГО АПАРАТА»
ПЕРЕЛІК ПРАКТИЧНИХ НАВИЧОК

Тема № 1, 2

Хребець

- | | |
|---------------------------------|--|
| 1. Тіло хребця | 14. Бічна маса атланта |
| 2. Дуга хребця | 15. зуб осьового хребця |
| 3. Верхня хребетна вирізка | 16. Сонний горбок (VI шийного хребця) |
| 4. Нижня хребетна вирізка | 17. Поперечний отвір |
| 5. Хребцевий отвір | 18. Передній горбок |
| 6. Остистий відросток | 19. Задній горбок |
| 7. Поперечний відросток | 20. Борозна спинномозкового нерва |
| 8. Верхній суглобовий відросток | <i>Грудні хребці</i> |
| 9. Нижній суглобовий відросток | 21. Верхня реброва ямка |
| <i>Шийні хребці</i> | 22. Нижня реброва ямка |
| 10. Передня дуга атланта | 23. Реброва ямка поперечного відростка |
| 11. Ямка зуба | |
| 12. Борозна хребтової артерії | |
| 13. Задня дуга атланта | |

Поперекові хребці

- | | |
|--|--|
| 1. Додатковий відросток | 11. Задні крижові отвори |
| 2. Соскоподібний відросток | 12. Середній крижовий гребінь |
| <i>Крижова кістка</i> | 13. Присередній крижовий гребінь |
| 3. Основа крижової кістки | 14. Бічний крижовий гребінь |
| 4. Вушкоподібна поверхня крижової кістки | 15. Крижовий канал |
| 5. Верхівка крижової кістки | 16. Крижовий отвір |
| 6. Горбистість крижової кістки | <i>Куприк</i> |
| 7. Тазова поверхня | 17. Куприкові хребці |
| 8. Поперечні лінії | 18. Крижовий ріг |
| 9. Передні крижові отвори | 19. Куприковий ріг |
| 10. Дорсальна (спинна) поверхня | 20. Верхні суглобові відростки крижової кістки |
| | 21. Мис |

Ребро

- | | |
|---|--|
| 1. Голівка ребра | 8. Борозна підключичної артерії (на I ребрі) |
| 2. Шийка ребра | 9. Борозна підключичної вени (на I ребрі) |
| 3. Тіло ребра | 10. Горбистість переднього зубчатого м'язу (на II ребрі) |
| 4. Горбок ребра | 11. Зовнішня поверхня ребра |
| 5. Кут ребра | 12. Внутрішня поверхня ребра |
| 6. Борозна ребра | 13. Верхній край ребра |
| 7. Горбок переднього драбинчастого м'язу (на I ребрі) | |

14. Нижній край ребра
15. Гребінь шийки ребра
Груднина
16. Ручка груднини
17. Яремна вирізка (груднини)

Тема № 3

1. Лобова кістка
2. Лобова луска
3. Надперенісся
4. Борозна верхньої сагітальної (стрілової) пазухи
5. Лобовий гребінь
6. Сліпий отвір
7. Надчочнямковий край
8. Надчочнямковий отвір (вирізка)
9. Виличний відросток
10. Очна частина
11. Ямка слізної залози
12. Носова частина
13. Носова ость
14. Лобова пазуха
15. Тім'яна кістка
16. Потиличний край
17. Лусковий край
18. Верхній сагітальний край
19. Лобовий край
20. Лобовий кут
21. Потиличний кут
22. Клиноподібний кут
23. Соскоподібний кут
24. Тім'яний отвір

1. Клиноподібна кістка
2. Тіло клиноподібної кістки
3. Турецьке сідло
4. Гіпофізна ямка
5. Горбок сідла
6. Спинка сідла
7. Сонна борозна
8. Клиноподібна пазуха
9. Мале крило клиноподібної кістки
10. Велике крило клиноподібної кістки

18. Ключична вирізка
19. Тіло груднини
20. Реброві вирізки
21. Мечоподібний відросток
22. Кут груднини

25. Борозна верхньої сагітальної (стрілової) пазухи
26. Тім'яний горб
27. Верхня скронева лінія
28. Потилична кістка
29. Великий отвір
30. Основна частина
31. Глотковий горбок
32. Схил
33. Бічна (латеральна) частина
34. Потиличний виросток
35. Виростковий канал
36. Виросткова ямка
37. Яремна вирізка
38. Яремний відросток
39. Канал під'язикового нерва
40. Потилична луска
41. Зовнішній потиличний виступ
42. Внутрішній потиличний виступ
43. Хрестоподібне підвищення
44. Борозна поперечної пазухи
45. Борозна сигмоподібної пазухи
46. Борозна верхньої сагітальної (стрілової) пазухи
47. Зовнішній потиличний гребінь
48. Внутрішній потиличний гребінь

11. Верхня очноямкова щілина
12. Зоровий канал
13. Круглий отвір
14. Овальний отвір
15. Остистий отвір
16. Крилоподібний відросток
17. Бічна пластинка
18. Присередня пластинка
19. Крилоподібна ямка
20. Крилоподібна вирізка

21. Решітчаста кістка

22. Дірчаста пластинка

23. Дірчасті отвори

24. Перпендикулярна пластинка

1. Скронева кістка (права або ліва)
2. Кам'яниста частина скроневої кістки
3. Борозна верхньої кам'янистої пахузи
4. Борозна нижнього кам'янистого синусу
5. Криша барабанної порожнини
6. Трійчасте втиснення
7. Розтвір каналу великого кам'янистого нерва
8. Борозна великого кам'янистого нерва
9. Розтвір каналу малого кам'янистого нерва
10. Борозна малого кам'янистого нерва
11. Задня поверхня кам'янистої частини
12. Внутрішній слуховий отвір
13. Внутрішній слуховий хід
14. Нижня поверхня кам'янистої частини
15. Яремна ямка
16. Шилоподібний відросток
17. Шилососкоподібний отвір

Тема № 4

Верхня щелепа

1. Тіло верхньої щелепи
2. Очноямкова поверхня
3. Підочноямковий канал
4. Підочноямковий край тіла
5. Передня поверхня тіла
6. Підочноямковий отвір
7. Носова вирізка
8. Горбок верхньої щелепи
9. Зубні випини
10. Слізна борозна

25. Решітчастий лабіринт

26. Очноямкова пластинка

27. Верхня носова раковина

28. Середня носова раковина

18. Кам'яниста ямочка
19. Зовнішній отвір сонного каналу
20. Внутрішній отвір сонного каналу
21. Соскоподібний відросток (скроневої кістки)
22. Борозна сигмоподібної пахузи
23. Соскоподібна вирізка
24. Соскоподібний отвір
25. Барабанна частина
26. Лускова частина
27. Виличний відросток
28. Суглобовий горбок
29. Нижньощелепна ямка
30. Зовнішній слуховий отвір
31. Зовнішній слуховий хід
Канали скроневої кістки
32. Сонний канал
33. Лицевий канал
34. М'язово-грубний канал
35. Півканал слухової труби
36. Півканал м'яза-натягувача барабанної перетинки
37. Каналець барабанної струни
38. Барабанний каналець
39. Соскоподібний каналець
40. Сонно-барабанні каналці

11. Верхньощелепний розтвір

12. Лобовий відросток

13. Виличний відросток

14. Піднебінний відросток

15. Комірковий відросток

16. Зубні комірки

17. Кликова ямка

18. Нижня щелепа

19. Тіло нижньої щелепи

20. Зубні комірки

21. Основа нижньої щелепи

22. Підборідний горбок
23. Підборідний отвір
24. Двочеревцева ямка нижньої щелепи
25. Щелепно-під'язикова лінія нижньої щелепи
26. Під'язикова ямка
27. Гілка нижньої щелепи
28. Кут нижньої щелепи
36. Жувальна горбистість
29. Крилоподібна горбистість
30. Вирізка нижньої щелепи
31. Виростковий відросток
32. Головка нижньої щелепи
33. Шийка нижньої щелепи
34. Крилоподібна ямка
35. Вінцевий відросток
36. Отвір нижньої щелепи
37. Канал нижньої щелепи
38. Нижня носова раковина
39. Сльозова кістка
40. Носова кістка
41. Леміш
42. Піднебінна кістка
43. Перпендикулярна пластинка
44. Клино-піднебінна вирізка
45. Пірамідний відросток
46. Горизонтальна пластинка
47. Вилична кістка

1. *Крилопіднебінна ямка*
2. Стінки крилопіднебінної ямки
3. Сполучення крилопіднебінної ямки
4. Передня черепна ямка
5. Середня черепна ямка
6. Задня черепна ямка
7. Борозна верхньої сигмоподібної пазухи (череп)
8. Борозна поперечної пазухи (череп)
9. Борозна сигмоподібної пазухи (череп)
10. Зовнішня основа черепа
11. Рваний отвір (череп)
12. Яремний отвір (череп)

48. Бічна поверхня
49. Сконева поверхня
50. Очноямкова поверхня
51. Лобовий відросток
52. Скроневий відросток
53. Вилично-очноямковий отвір
54. Вилично-лицевий отвір
55. Вилично-скроневий отвір
56. Під'язикова кістка
57. Тіло під'язикової кістки
58. Малий ріг
59. Великий ріг
60. Скленіння черепа
61. Сконева ямка
62. Стінки скроневої ямки
63. Вилична дуга
64. Підсконева ямка
65. Стінки підскроневої ямки
66. Очна ямка (Очниця)
67. Очноямковий вхід
68. Надочний край (череп)
69. Підочний край (череп)
70. Стінки очної ямки
71. Передній решітчастий отвір
72. Задній решітчастий отвір
73. Нижня очноямкова щілина

13. Сонний канал скроневої кістки (череп)
14. М'язово-трубний канал (череп)
15. Кісткове піднебіння
16. Великий піднебінний канал
17. Малі піднебінні отвори
18. Різцевий канал
- Кісткова носова порожнина*
18. Стінки кісткової носової порожнини
19. Хоани
20. Верхній носовий хід
21. Середній носовий хід
22. Нижній носовий хід
23. Спільний носовий хід

Тема №5

1. Лопатка (права або ліва)
2. Реброва поверхня
3. Підлопаткова ямка
4. Задня поверхня
5. Ость лопатки
6. Надплечовий відросток (акроміон)
7. Надостна ямка
8. Підостна ямка
9. Присередній край
10. Бічний край
11. Верхній край
12. Дзьобоподібний відросток
13. Верхній кут
14. Нижній кут
15. Бічний кут
16. Суглобова западина
17. Шийка лопатки
18. Ключиця (права або ліва)

1. Променева кістка (права або ліва)
2. Голівка променевої кістки
3. Суглобове коло
4. Суглобова ямка
5. Шийка променевої кістки
6. Тіло променевої кістки
7. Горбистість променевої кістки
8. Поверхні тіла променевої кістки
9. Краї тіла променевої кістки
10. Шилоподібний відросток
11. Вирізка ліктьової кістки
12. Зап'ясткова суглобова поверхня
13. Ліктьова кістка (права або ліва)
14. Ліктьовий відросток
15. Блокова вирізка
16. Вінцевий відросток
17. Горбистість ліктьової кістки
18. Вирізка променевої кістки
19. Тіло ліктьової кістки
20. Поверхні тіла ліктьової кістки
21. Краї тіла ліктьової кістки
22. Голівка ліктьової кістки

19. Плечова кістка (права або ліва)
20. Голівка плечової кістки
21. Анатомічна шийка
22. Великий горбок
23. Малий горбок
24. Міжгорбкова борозна
25. Хірургічна шийка
26. Тіло плечової кістки
27. Поверхні тіла
28. Дельтоподібна горбистість
29. Борозна променевого нерва
30. Виросток плечової кістки
31. Блок плечової кістки
32. Ліктьова ямка
33. Вінцева ямка
34. Променева ямка
35. Борозна ліктьового нерва

23. Шилоподібний відросток
24. Суглобове коло
Кістки кисті
25. Зап'ясткові кістки
26. Човноподібна кістка
27. Півмісяцева кістка
28. Тригранна кістка
29. Горохоподібна кістка
30. Кістка-трапеція
31. Трапецієподібна кістка
32. Головчаста кістка
33. Гачкувата кістка
34. П'ясткові кістки
35. Основа п'ясткової кістки
36. Тіло п'ясткової кістки
37. Голівка п'ясткової кістки
38. Кістки пальців кисті (фаланги пальців)
39. Проксимальна фаланга
40. Середня фаланга
41. Дистальна фаланга

1. Кульшова кістка

2. Кульшова западина

3. Ямка кульшової западини
4. Півмісяцева поверхня
5. Вирізка кульшової западини
6. Затульний отвір
7. Клубова кістка
8. Тіло клубової кістки
9. Крило клубової кістки
10. Верхня передня клубова ость
11. Нижня передня клубова ость
12. Нижня задня клубова ость
13. Верхня задня клубова ость
14. Клубова ямка
15. Сіднична поверхня
16. Вушкоподібна поверхня
17. Сіднична кістка
18. Тіло сідничної кістки
19. Гілка сідничної кістки
20. Сідничий горб
21. Сіднична ость
22. Мала сіднична вирізка
23. Велика сіднична вирізка
24. Лобкова кістка
25. Тіло лобкової кістки
26. Верхня гілка лобкової кістки
27. Лобковий горбок

1. Великогомілкова кістка
2. Бічний виросток
3. Малоогомілкова суглобова поверхня
4. Присередній виросток
5. Переднє міжвиросткове поле
6. Заднє міжвиросткове поле
7. Міжвиросткове підвищення
8. Поверхні тіла великогомілкової кістки
9. Горбистість великогомілкової кістки
10. Краї великогомілкової кістки
11. Присередня кісточка
12. Малоогомілкова вирізка
13. Малоогомілкова кістка (права або ліва)
14. Голівка малоогомілкової кістки

28. Клубово-лобкове підвищення
29. Симфізна поверхня
30. Нижня гілка лобкової кістки
31. Затульна борозна
- Стегнова кістка (права або ліва)
32. Голівка стегнової кістки
33. Шийка стегнової кістки
34. Малий вертлюг стегнової кістки
35. Великий вертлюг стегнової кістки
36. Міжвертлюговий гребінь
37. Міжвертлюгова лінія
38. Тіло стегнової кістки
39. Поверхні тіла
40. Шорстка лінія стегнової кістки
41. Бічна губа
42. Присередня губа
43. Гребінна лінія
44. Сіднична горбистість
45. Підколінкова поверхня
46. Присередній виросток
47. Бічний виросток
48. Надколінкова поверхня
49. Наколінок

15. Тіло малоогомілкової кістки
16. Бічна кісточка
17. Заплезнові кістки
18. Надп'яткова кістка
19. П'яткова кістка
20. Човноподібна кістка
21. Присередня клиноподібна кістка
22. Проміжна клиноподібна кістка
23. Бічна клиноподібна кістка
24. Кубоподібна кістка
25. Плеснові кістки
26. Основа плеснової кістки
27. Тіло плеснової кістки
28. Головка плеснової кістки
29. Кістки пальців (фаланги)
30. Проксимальна фаланга
31. Середня фаланга
32. Дистальна фаланга

З'ЄДНАННЯ КІСТОК ЧЕРЕПА

Неперервні з'єднання кісток черепа представлені фіброзними з'єднаннями – швами (*sutura*) у дорослої людини й міжкістковими перетинками (синдесмозами) у новонароджених. У області основи черепа є **синхондрози**.

Кістки криші черепа з'єднуються між собою за допомогою зубчастих та лускових швів, присередні краї тім'яних кісток з'єднані один з одним зубчастим **сагітальним (стріловим) швом** (*sutura sagittalis*). Передні краї тім'яних кісток з'єднані із заднім краєм лобної кістки зубчастим **вінцевим швом** (*sutura coronaria*). Задні краї тім'яних кісток утворюють з переднім краєм потиличної кістки зубчастий **ламбдоподібний шов** (*sutura lambdoidea*). Лускова частина скроневої кістки з'єднуються з тім'яною кісткою і великим крилом клиноподібної кістки за допомогою **лускового шва** (*sutura squamosa*).

Хрящові з'єднання, або синхондрози, черепа розташовуються у області його основи, вони утворені волокнистим хрящем. Звичайно з віком у людини хрящова тканина замінюється кістковою.

Форма та будова черепа мають вікові, індивідуальні та групові (расові, статеві) відмінності.

До моменту народження процес окостеніння черепа ще не завершується, й у новонароджених в місцях з'єднань кісток зводу черепа зберігаються ділянки сполучної тканини – **тім'ячка** (*fonticuli*).

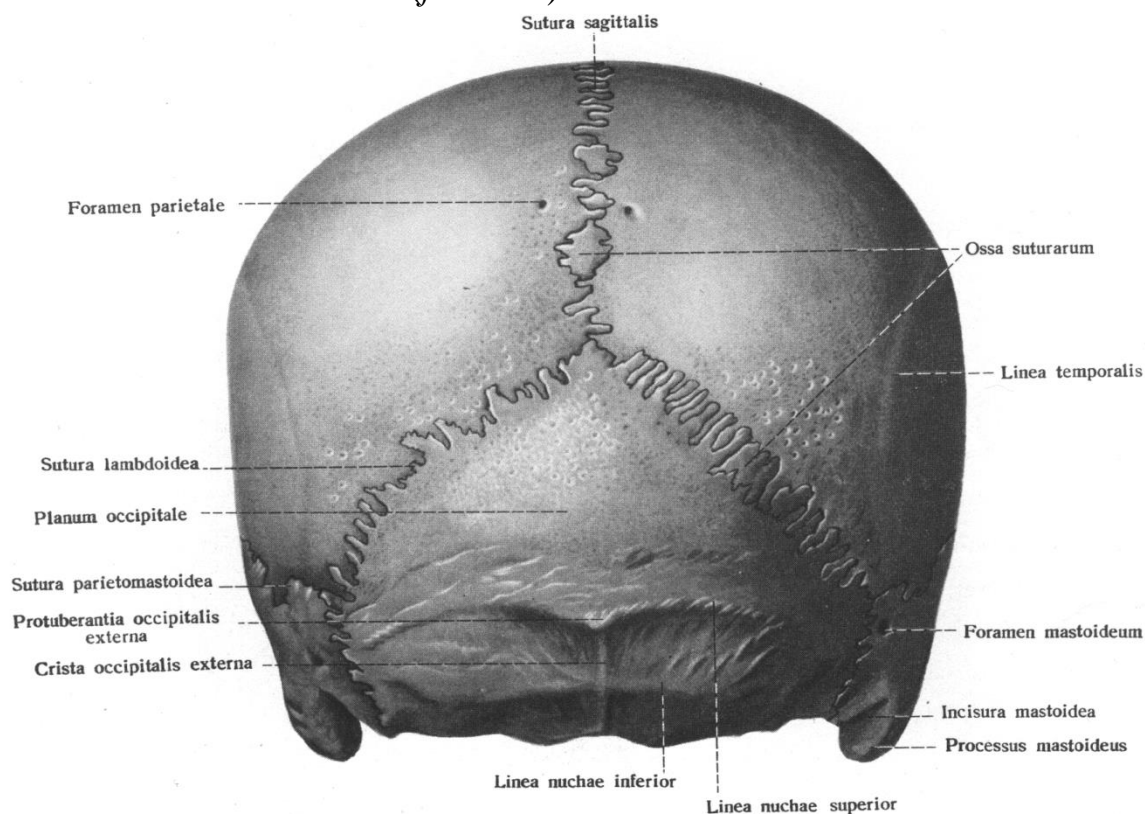


Рис. 2. Череп, вид ззаду, cranium

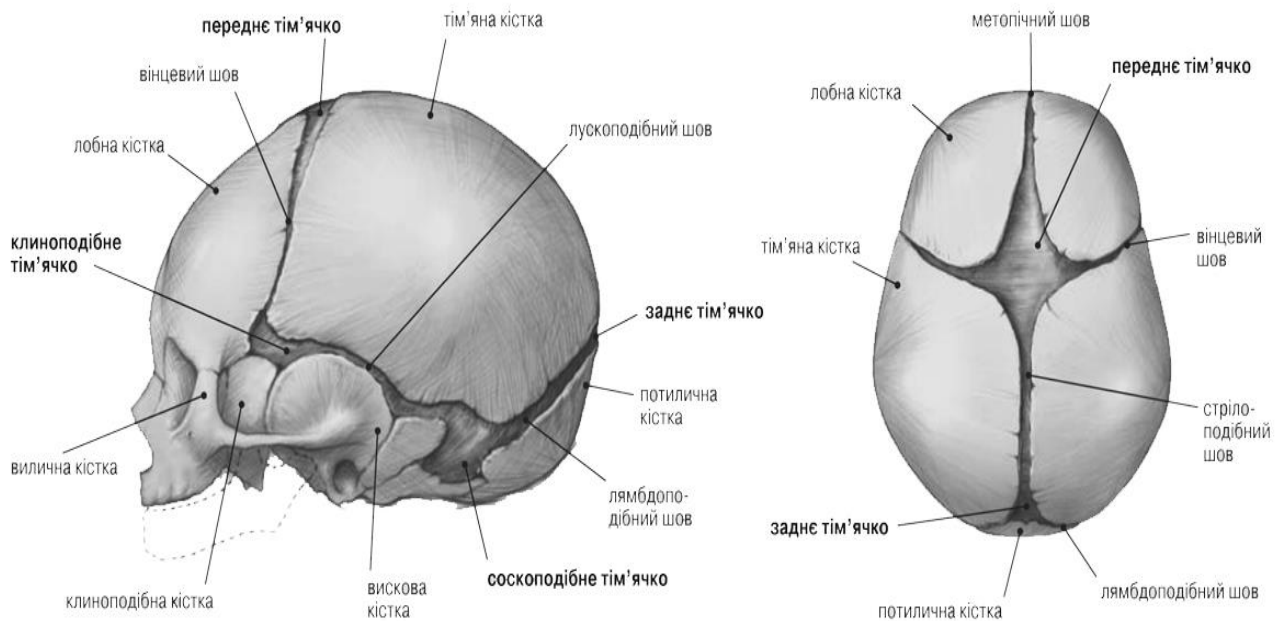


Рис. 3. Череп новонародженого. Тім'ячка. (вид сбоку та зверху)

Тім'ячко (*fonticuli*) - неокостенілі ділянки склепіння черепа, що складаються із залишків перетинчастого скелета та з'єднують кістки черепа новонароджених. Тім'ячка дозволяють деформувати склепіння черепа, що необхідно при пологах, а також для випереджаючого зростання головного мозку. Після закриття тім'ячок на склепінні черепа утворюються шви (*sutura*). На черепі новонародженого розрізняють 6 тім'ячок: два з них парні та два непарні. Виділяють **переднє (велике) тім'ячко** (*fonticulus anterior*), **заднє (мале) тім'ячко** (*fonticulus posterior*) та два типи бічних тім'ячок (парних): **клиноподібне тім'ячко** (*fonticulus sphenoidalis*) і **соскоподібне тім'ячко** (*fonticulus mastoideus*).

Заднє тім'ячко знаходиться в місці з'єднання пари тім'яних кісток з потиличною кісткою. Найбільше, переднє тім'ячко знаходиться в місці з'єднання лобової та тім'яних кісток. Бічні тім'ячка розташовуються на кожній зі сторін голови, клиноподібне - між клиноподібною, тім'яною, скроневою та лобовою кістками, а соскоподібне тім'ячко - між скроневою, тім'яною та потиличною кістками. Послідовність заростання (закриття) тім'ячок наступна: заднє - протягом 1-2 місяців після пологів, клиноподібне - протягом 6 місяців, соскоподібне - протягом 6-18 місяців, переднє - протягом 9-18 місяців. Іноді трапляються додаткові тім'ячка, що закриваються зразу ж після народження.

Хрящові з'єднання, або синхондрози (*synchondrosis*) – це з'єднання кісток за допомогою волокнистої хрящової тканини. Синхондрози відрізняються міцністю, пружністю й малою рухливістю, об'єм та амплітуда якої залежать від товщини та структури хрящового прошарку між кістками.

Кістки черепа з'єднані між собою в основному за допомогою неперервних з'єднань – швів та синхондрозів. Лише нижня щелепа утворює зі скроневою кісткою скронево-нижньощелепний суглоб.

Скронево-нижньощелепний суглоб (*articulation temporomandibularis*) утворений нижньощелепною ямкою скроневої кістки та головкою виросткового відростка нижньої щелепи.

Між суглобовими поверхнями розміщений двовигнутий суглобовий диск овальної форми.

Зв'язки: *Латеральна зв'язка (ligamentum laterale)* – починається від основи виличного відростка скроневої кістки. Прикріплюється на задньобічній поверхні шийки виросткового відростка нижньої щелепи.

Клино-нижньощелепна зв'язка (lig. sphenomandibulare) починається від ості клиноподібної кістки та прикріплюється до язичка нижньої щелепи.

Шило-нижньощелепна зв'язка (lig. stilomandibulare) починається від шилоподібного відростка скроневої кістки та прикріплюється до внутрішньої поверхні заднього краю гілки нижньої щелепи поблизу її кута.

Скронево-нижньощелепний суглоб еліпсоподібний, комплексний, двоохсьовий, комбінований. Правий та лівий суглоби функціонують спільно, здійснюючи рухи навколо вертикальної та фронтальної осей.

Рухи: опускання, піднімання, висування вперед, бокові рухи.

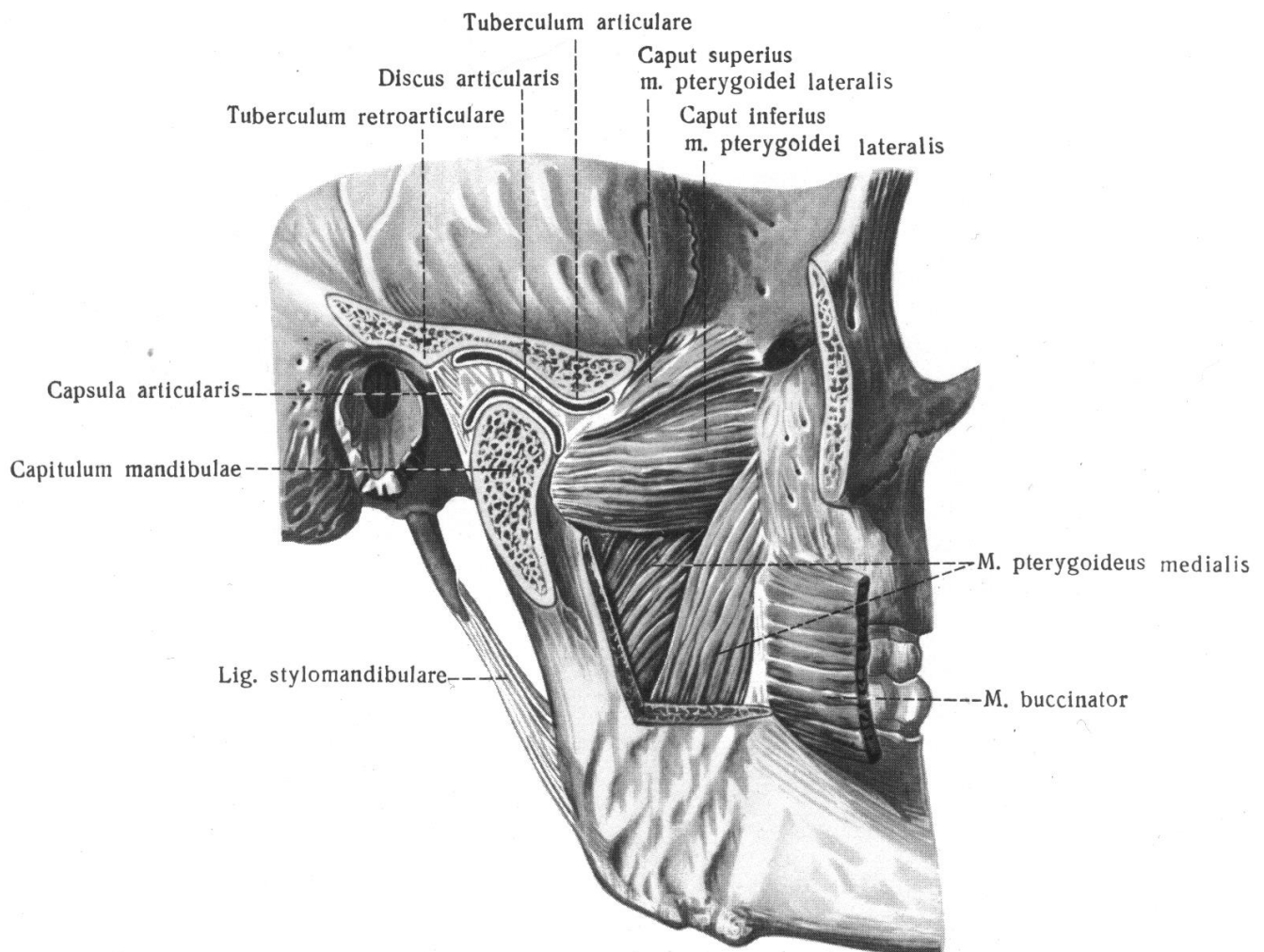


Рис. 4. Скронево-нижньощелепний суглоб, articulation temporomandibularis (правий)

З'ЄДНАННЯ ХРЕБТОВОГО СТОВПА З ЧЕРЕПОМ.

Атланта-потиличний суглоб (*articulation atlantooccipitalis*) – парний, комбінований суглоб, що утворений суглобовими поверхнями виростків потиличної кістки та верхніми суглобовими ямками атланта.

Зв'язки: Суглоб укріплений передньою і задньою атлантопотиличними перетинками. *Передня атлантопотилична перетинка* (*membrane atlantoccipitalis anterior*) натягнута між базиллярною частиною потиличної кістки та верхнім краєм передньої дуги атланта. *Задня атлантопотилична перетинка* (*membrane atlantoccipitalis posterior*) натягнута між заднім півколом великого (потиличного) отвору та верхнім краєм задньої дуги атланта.

Кожен суглоб еліпсоїдний (виростковий), рухи в цих суглобах відбуваються одночасно навкруги фронтальної та присередньої осей: згинання, розгинання, нахил голови у бік.

Серединний атланта-осьовий суглоб (*articulation atlantoaxialis mediana*) складається з двох самостійних суглобів, утворених передньою та задньою суглобовими поверхнями зуба II шийного хребця. В утворенні переднього із цих суглобів приймає участь ямка на заднім боці дуги атланта. Задній суглоб утворений задньою поверхньою зуба та ямкою на передній поверхні поперечної зв'язки атланта (*lig. transversum atlantis*). Ця зв'язка натягнута позаду зуба осьового хребця між внутрішніми поверхнями бічних мас атланта.

Зв'язки: *Зв'язка верхівки зуба* (*lig. apicis dentis*) натягнута між заднім краєм передньої окружності великого (потиличного) отвору та верхівкою зуба.

Дві міцні *крилоподібні зв'язки* (*lig. alaria*) починаються від бокової поверхні зуба і прикріплюються до внутрішньої поверхні відповідного виростка потиличної кістки. У ньому здійснюються обертання навкруги продольної (вертикальної) вісі.

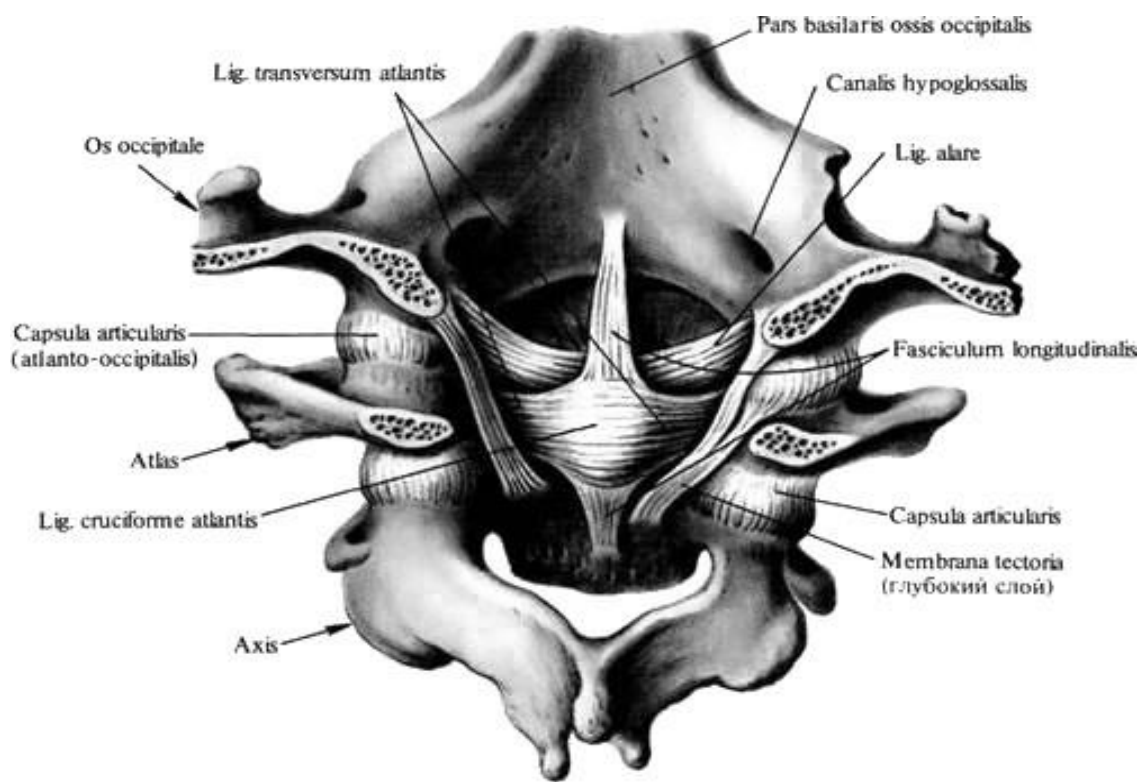


Рис. 5.
Зв'язки та суглоби шийних хребців та потиличної кістки; вид зсередини

З'ЄДНАННЯ КІСТОК ТУЛУБА. ХРЕБЕТНИЙ СТОВП ЯК ЦІЛЕ

Хребет, або хребетний стовп (*columna vertebralis*) виконує опорну функцію, є гнучкою віссю тулуба, бере участь в утворенні задньої стінки грудної, черевної порожнин, тазу, містить спинний мозок в хребетному каналі та захищає його. Складається з 33-34 хребців, послідовно з'єднаних один з одним у вертикальному положенні. Розрізняють 5 відділів хребта: *шийний відділ* (7 хребців, C1-C7); *грудний відділ* (12 хребців, Th1-Th12); *поперековий відділ* (5 хребців, L1-L5); *крижовий відділ* (5 хребців, S1-S5); *куприковий відділ* (3-5 хребців, Co1-Co5).

Вигини хребетного стовпа.

Хребет людини має фізіологічні вигини. Вигини опуклостями звернені вперед, називаються *лордоз*, опуклостями назад - *кіфоз*. Вигини хребта сприяють збереженню людиною рівноваги. Під час швидких, різких рухів вигини пружинять та пом'якшують поштовхи, які відчують тілом. Хребет людини має такі фізіологічні вигини: *шийний та поперековий лордоз; грудний та крижовий кіфози*. Грудний кіфоз та поперековий лордоз виражені у жінок більше, ніж у чоловіків. Вигини хребта в бічну сторону - *сколіози* є патологією.

У новонародженого хребетний стовп практично прямий. Розвиток вигинів відбувається після народження: коли дитина починає тримати голову - виникає шийний лордоз; коли починає сидіти - з'являється грудний кіфоз; при стоянні та ходьбі - розвиваються поперековий лордоз і крижовий кіфоз.

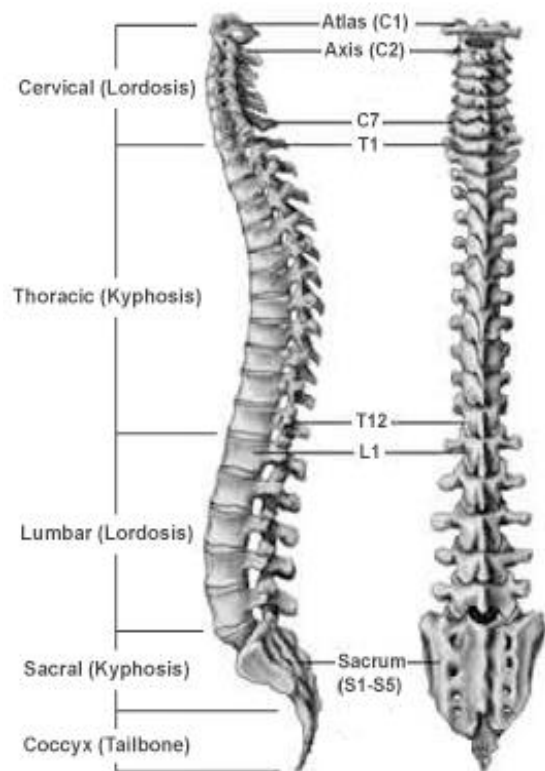


Рис. 6. Вигини хребетного стовпа

З'єднання тіл хребців.

Між тілами хребців розташовані хрящові *міжхребцеві диски* (*disci intervertebralis*). Диск нагадує двоопуклу лінзу. Він складається із розташованого в центрі *драглистого ядра* (*nucleus pulposus*), оточеного *волокнистим кільцем* (*anulus fibrosus*). Міжхребетні диски розрізняються за розмірами в залежності від навантаження на них, збільшуючись зверху вниз і досягаючи висоти 11 мм в поперековому відділі. Вони підвищують стійкість хребта до вертикальних навантажень, амортизуючи струси при бігу, ходьбі, стрибках.

З'єднані один з одним тіла хребців скріплені міцними зв'язками.

Передня поздовжня зв'язка (*lig. longitudoanale anterius*) проходить по передній поверхні тіл хребців, міцно зростається з міжхребцевими дисками, почина-

ючись від глоткового горбка потиличної кістки та переднього горбка передньої дуги атланта до 2-3-ї поперекових ліній тазової поверхні крижі.

Задня поздовжня зв'язка (*lig. longitudinale posterius*) проходить уздовж задньої поверхні тіл хребців у хребцевому каналі. Від нижнього краю ската потиличної кістки вона проходить крізь зчленування I та II шийних хребців і далі вниз до I куприкового хребця.

З'єднання дуг хребців. Дуги хребців з'єднані між собою міцними *жовтими зв'язками* (*lig. flava*), що розташовані в проміжках між дугами хребців. Ці зв'язки протидіють надмірному згинанню хребтового стовпа вперед. Вони складаються з вертикальних еластичних пучків, які надають їм жовтий колір. Жові зв'язки досягають найбільшого розвитку в поперековому відділі. При розгинанні тулуба вони коротшають та діють подібно м'язам, обумовлюючи утримання тулуба в стані розгинання та зменшуючи при цьому напругу самих м'язів.

З'єднання відростків хребців. Суглобові відростки сусідніх хребців з'єднані між собою дуговідростковими суглобами (*juncturae zygapophysiales*).

Остисті відростки хребців з'єднані міжостьовими і надостьовими зв'язками. Міжостьові зв'язки (*lig interspinalia*), дуже тонкі у шийному відділі хребетного стовпа та значно товщі в поперековому.

Надостьова зв'язка (*lig. supraspinale*) представлена довгим волокнистим тяжем, що прикріплюється до верхівок остистих відростків усіх хребців.

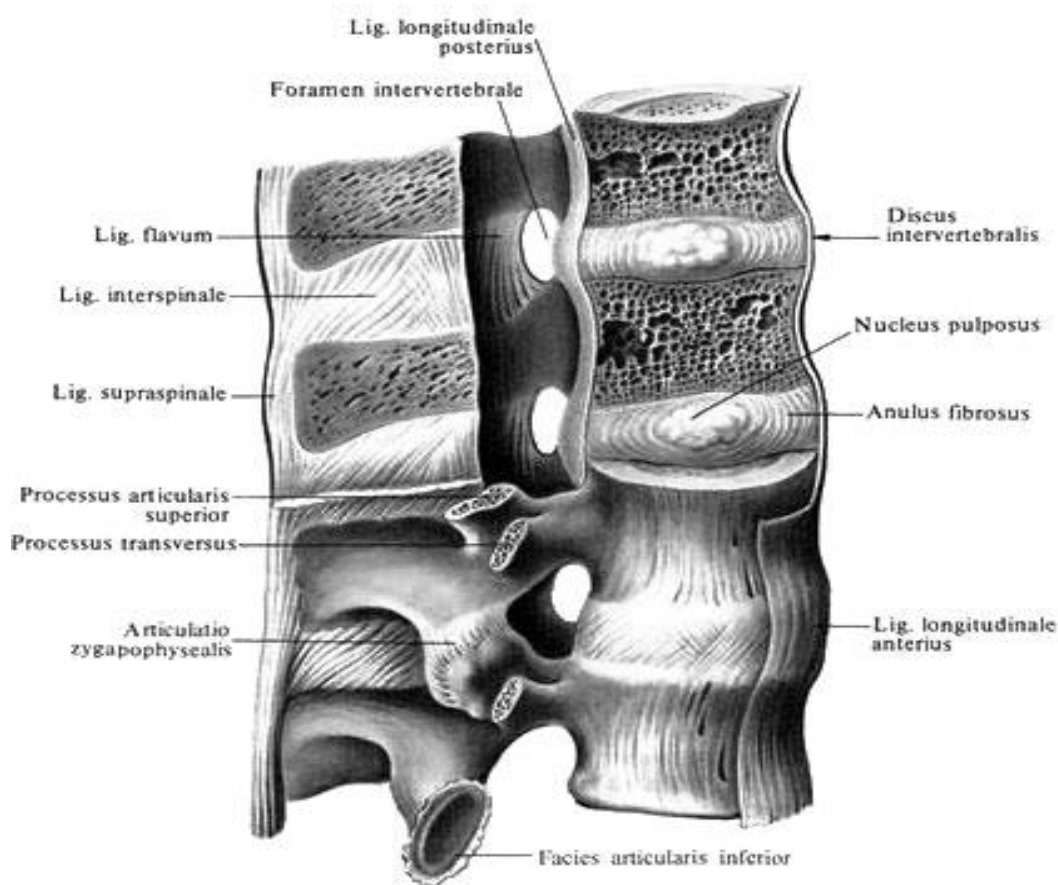


Рис.7. Зв'язки та суглоби хребетного стовпа, *ligamenta et articulationes columnae vertebralis* (праворуч 4/5)

Поперечні відростки з'єднані між собою міжпоперечними зв'язками (lig. intertransversaria), що натягнуті між верхівками поперечних відростків сусідніх хребців. Ці зв'язки відсутні в шийному відділі хребтового стовпа.

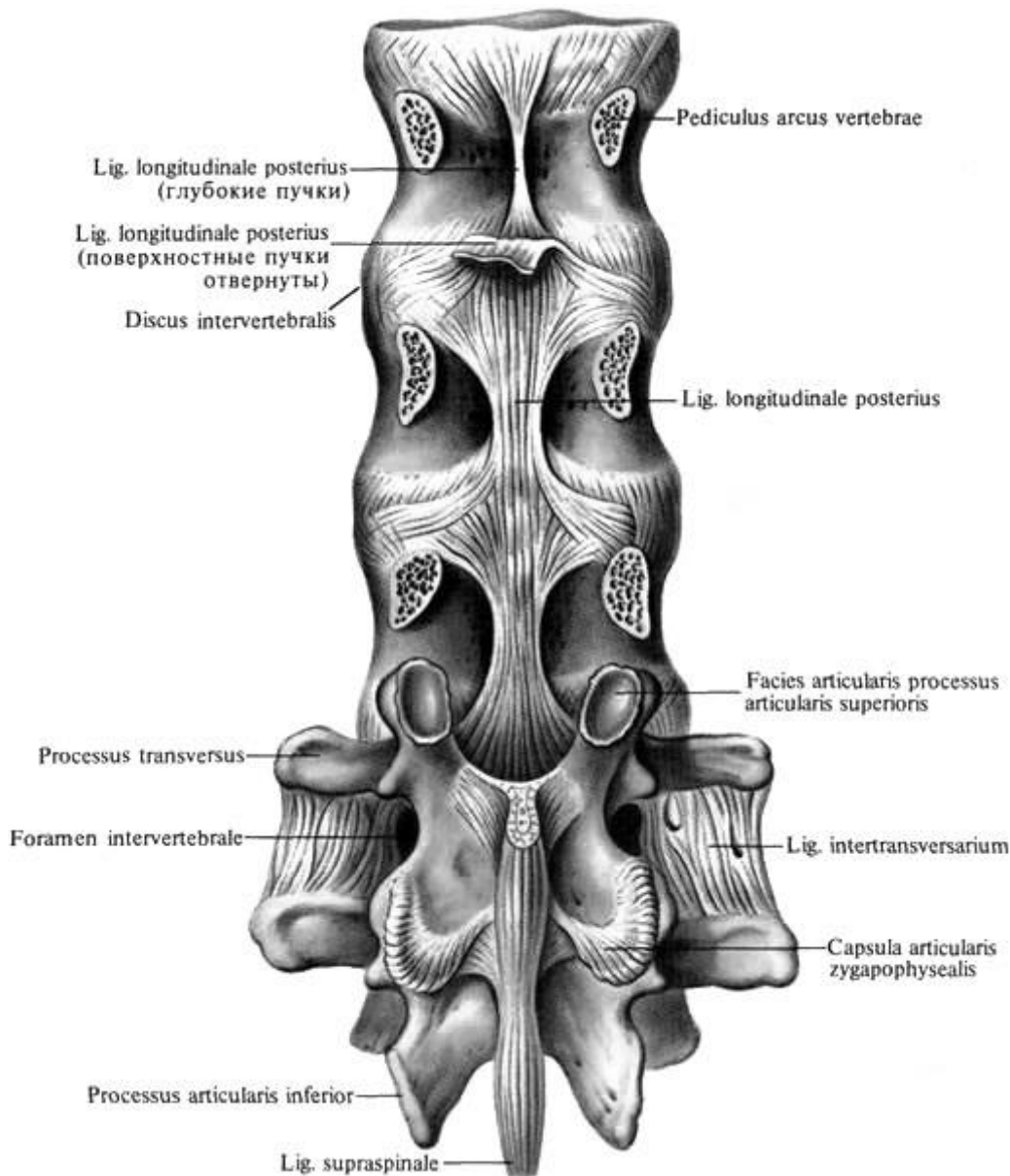


Рис. 8. Зв'язки хребетного стовпа. Вид ззаду

Боковий атланта-осьовий суглоб (articulation atlantoaxialis lateralis) - парний комбінований багатоосьовий суглоб, що утворений нижніми суглобовими ямками атланта та верхніми суглобовими поверхнями осьового хребця.

Правий і лівий суглоби мають окремі суглобові капсули.

Суглоби укріплені хрестоподібною зв'язкою атланта (lig. cruciforme atlantis), яка утворена поперечною зв'язкою атланта та волокнистими продольними пучками, що йдуть вгору і вниз від поперечної зв'язки атланта.

Суглоб малорухливий, у ньому здійснюються ковзаючі рухи з невеликим зсувом суглобових поверхонь одна відносно одної.

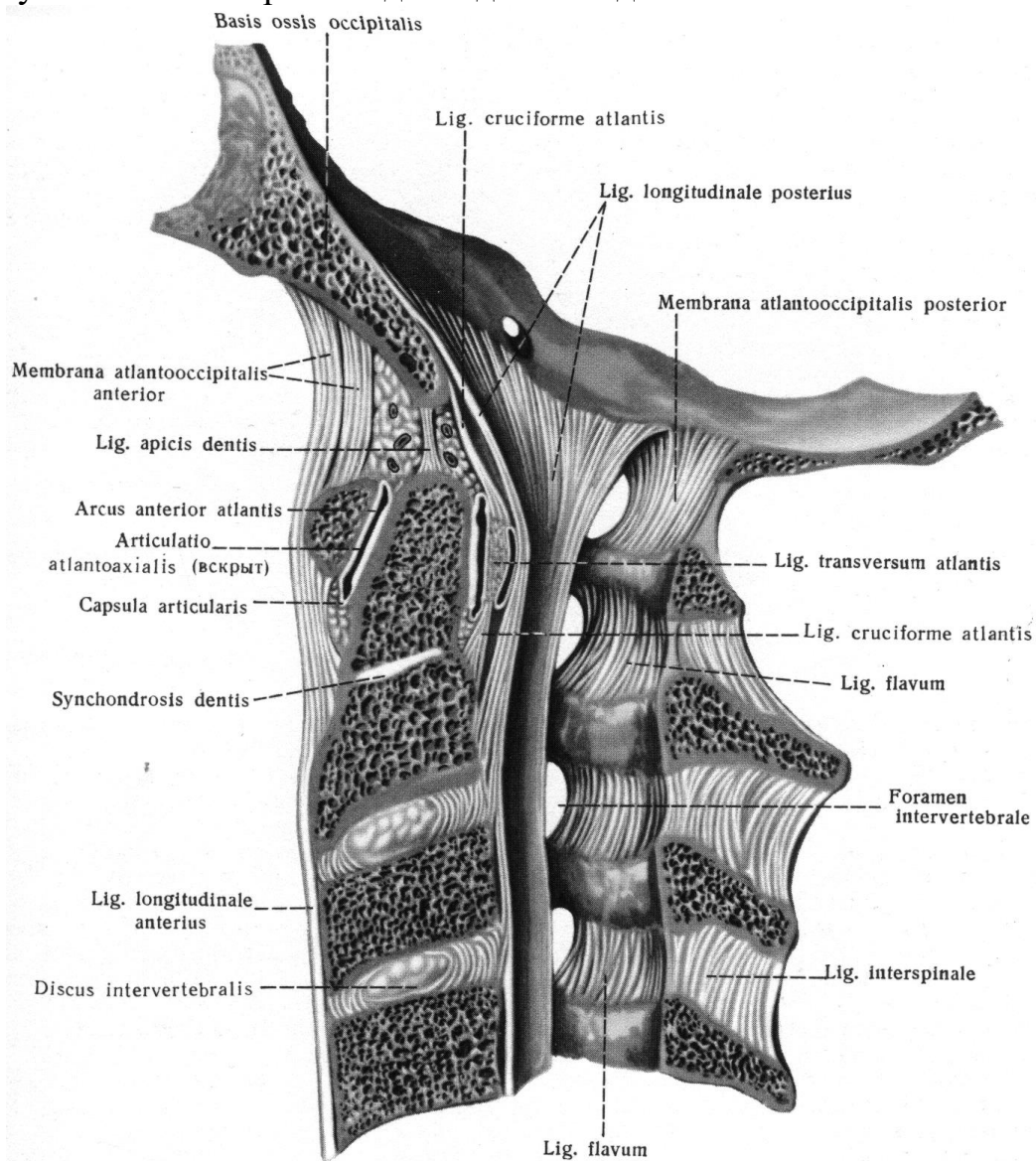


Рис. 9. Зв'язки і суглоби шийних хребців і потиличної кістки

З'єднання крижі з куприком.

Верхівка крижі з'єднана з I-м куприковим хребцем за допомогою міжхребцевого диска та низки зв'язок. У цього з'єднанні парна бічна *крижово-куприкова зв'язка* (lig. sacrosoccygeum laterale) починається на нижньому краї бічного крижового гребеня та прикріплюється до рудименту поперечного відростка I-го куприкового хребця.

Вентральна крижово-куприкова зв'язка (lig. sacrosoccygeum ventrale), що розташована на передній поверхні з'єднання крижі з куприком, є продовженням передньої продольної зв'язки. *Поверхнева дорсальна крижово-куприкова зв'язка* (lig. sacrosoccygeum posterius superficiale), що починається від країв щілини крижового каналу і прикріплюється до задньої поверхні куприка, відповідає надостистій та жовтій зв'язкам. *Глибока дорсальна крижово-куприкова зв'язка* (lig. sacrosoccygeum posterius profundum), що розташована на задній по-

верхні тіл I-го кюприкового та V-го крижового хребців, аналогічна задній продольній зв'язці. Крижові й кюприкові роги з'єднані один з одним за допомогою синдесмозів.

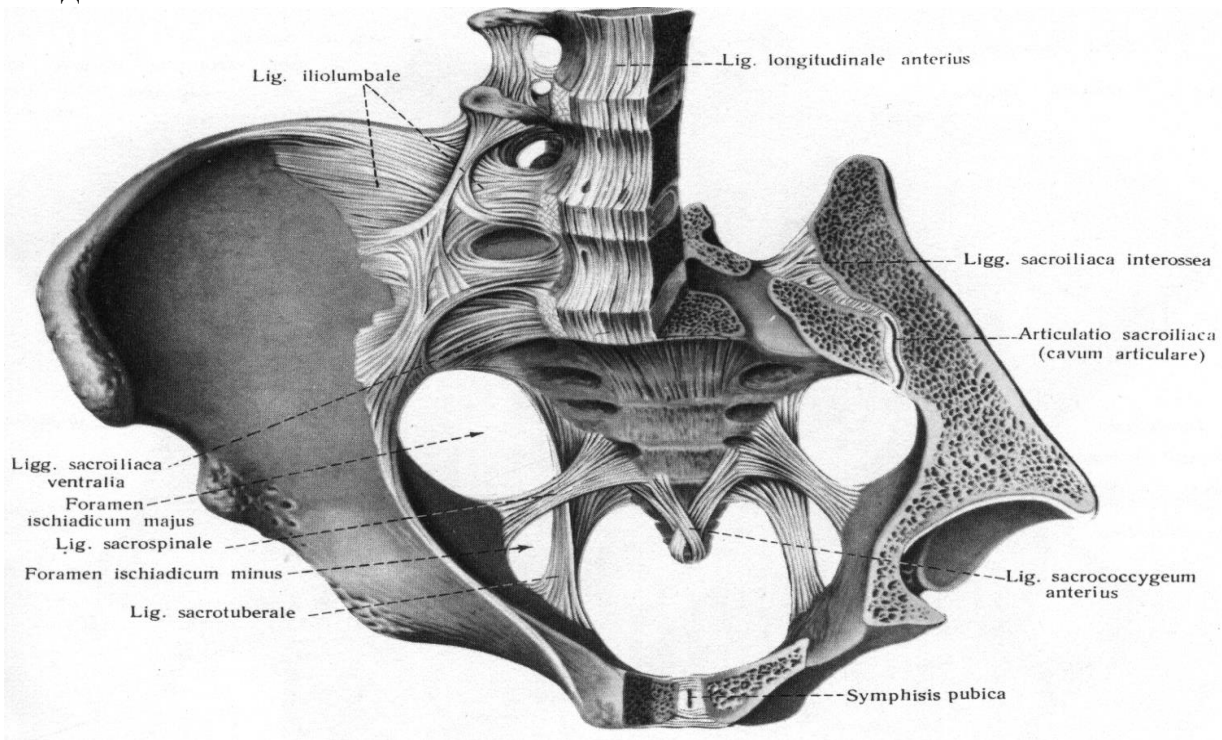


Рис. 10. Зв'язки і суглоби тазу (зв'язки і суглоби поясу нижньої кінцівки, ligamenta et articulations singuli membri inferioris)

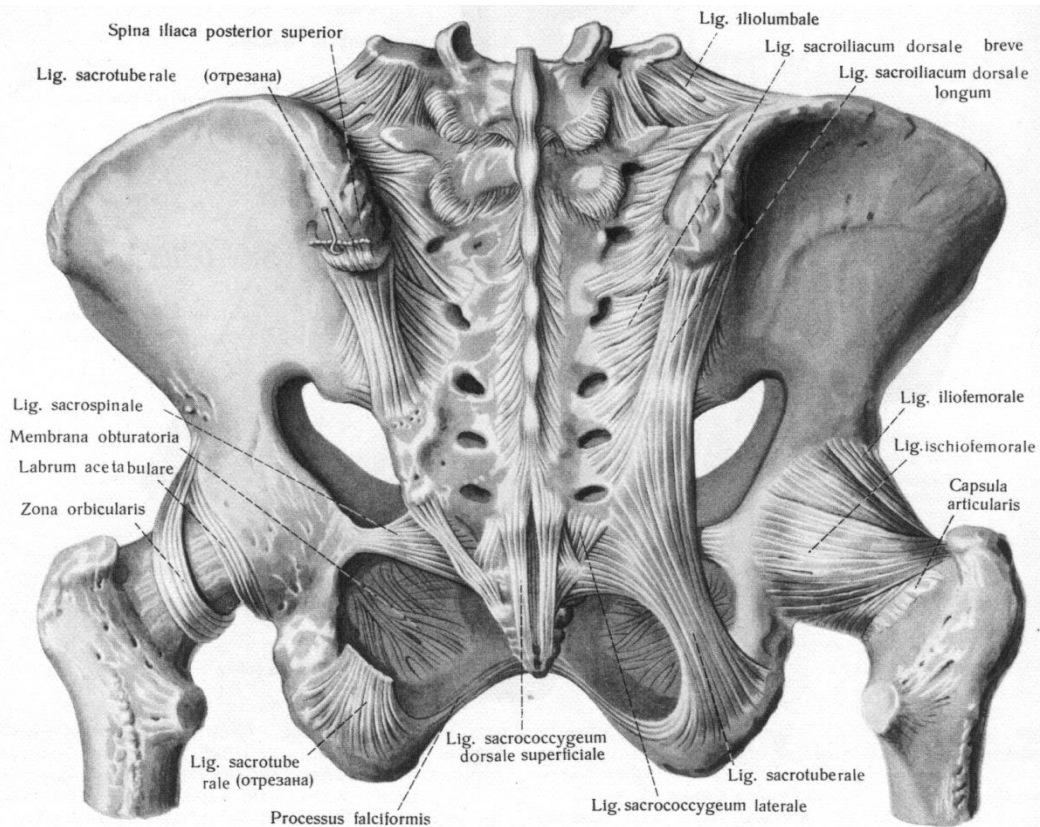


Рис. 11. Зв'язки та суглоби тазу й тазостегновий суглоб

З'ЄДНАННЯ РЕБЕР І ГРУДНИНИ. ГРУДНА КЛІТКА.

Грудна клітка є скелетом стінок грудної порожнини (cavitas thoracis), в якій розташовані внутрішні органи (серце, легені, трахея, стравохід, великі кровоносні судини тощо).

Грудна клітка (*compages thoracis*) утворена з'єднаними між собою грудними хребцями, ребрами та грудниною. Ребра зчленовуються з хребцями за допомогою реберно-хребцевих суглобів, а також із грудниною.

Суглоб головки ребра (*articulatio capitae costae*) утворений суглобовими поверхнями голівки ребра та реберними пів'ямками II-X грудних хребців. Суглобова капсула прикріплюється по краях суглобових поверхонь. У кожному із суглобів голівок II-X ребер є внутрішньосуглобова зв'язка *голівки ребра* (*lig. capitae costae*), що починається від гребеня голівки ребра та прикріплюється до міжхребцевого диска, що розділяє суглобові пів'ямки вище- та нижчележачих хребців. Суглоби I, XI і XII ребер внутрішньосуглобових зв'язок не мають, тому що вони утворені голівками цих ребер і цілими ямками на тілах I, XI і XII грудних хребців. Ззовні капсула кожного суглоба головки ребра укріплена *променистою зв'язкою голівки ребра* (*lig. capitae costae radiatum*), яка починається на передній поверхні голівки ребра та прикріплюється до міжхребцевого диска та тілам прилеглих хребців.

Реброво-поперечний суглоб (*articulation costotransversaria*) утворений суглобовими поверхнями горбка ребра і реберною ямкою поперечного відростка I-X ребер. Капсули цих суглобів укріплюють 3 зв'язки.

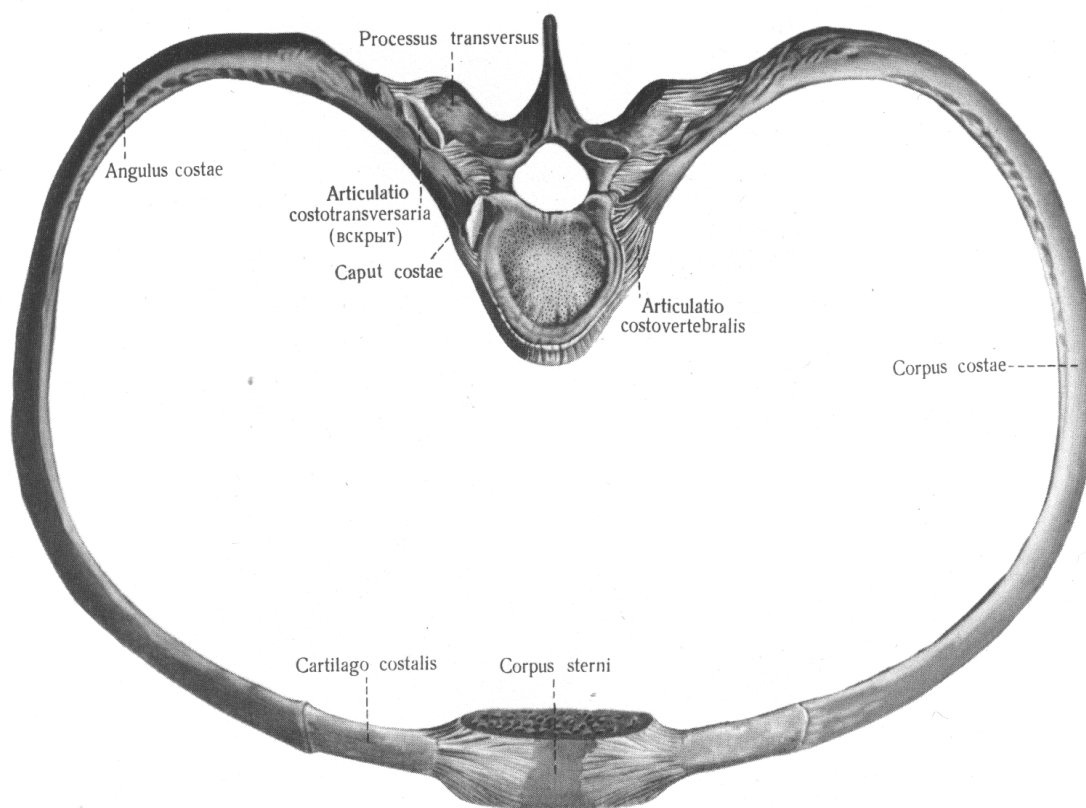


Рис. 12. Зв'язки та суглоби ребер, хребця та грудини (5-й поперековий хребець та п'ята пара ребра)

Риброво – поперечна зв'язка (*lig. costotransversarium*), що з'єднує дорсальну частину шийки ребра з вентральною частиною відповідного поперечного відростка. Друга зв'язка – *верхня реброво-поперечна зв'язка (lig. costotransversarium superior)*, вона з'єднує шийку ребра з розташованим вище поперечним відростком. Третьою зв'язкою є *бічна реброво-поперечна зв'язка (lig. costotransversarium lateralis)*, що з'єднує горбок ребра з кінцем поперечного відростка. Під час рухів в цих суглобах піднімаються та опускаються ребра.

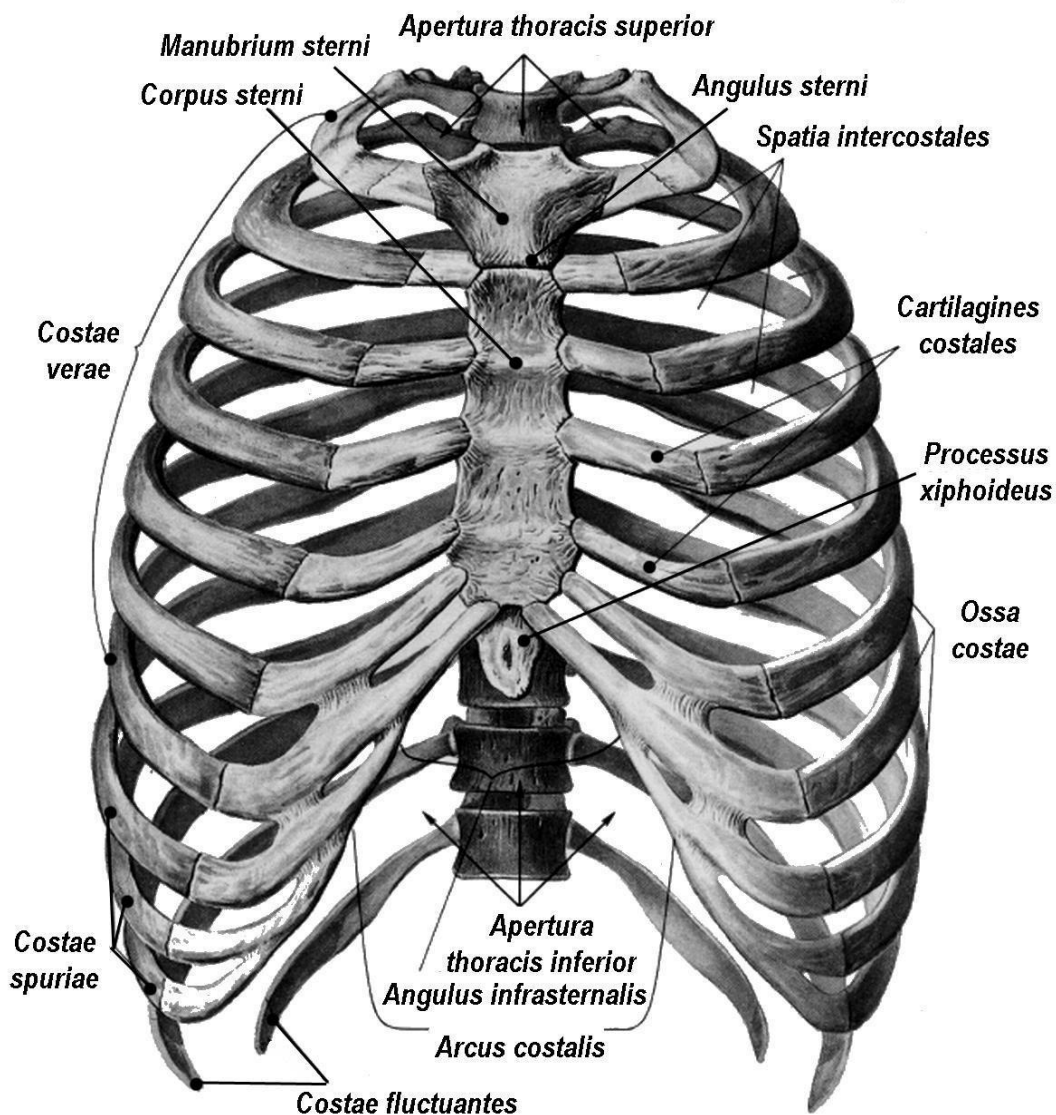


Рис. 13. Грудна клітка. Вигляд спереду

З'єднання ребер з грудиною.

Сім верхніх пар ребер (I - VII) своїми передніми кінцями з'єднуються з грудиною. Вони називаються «справжніми ребрами» (*costae verae*), а 3 наступні пари (VIII, IX, X) - «несправжніми» (*costae spuriae*), оскільки попереду з'єднуються не безпосередньо з грудиною, а з хрящем ребра що лежить вище, який вже в свою чергу приєднується до груднини. XI та XII пара - «коливні» ребра (*costae fluctuantes, costae fluitantes*) не з'єднані спереду ні з грудиною, ні з іншими ребрами.

Груднинно-реброві суглоби (articulations sternocostales) утворені передніми кінцями хрящів II-VII ребер і реберними вирізками груднини. Хрящ I-го ребра зрощується з грудниною, утворюючи синхондроз. Капсули груднинно-ребрових суглобів є продовженням надхрящниці ребрових хрящів, які переходять у надкостницю груднини.

Променеві груднинно-реброві зв'язки (lig. sternocostalia radiata) укріплюють суглобову капсулу на передній та задній поверхнях суглобів. Попереду променеві груднинно-реброві зв'язки зростаються з окістям груднини, утворюючи щільну перетинку груднини. У суглобі II-го ребра є внутрішньосуглобова груднинно-реброва зв'язка (lig. sternocostale-intraarticulare).

Хрящі VIII-X ребер зростаються між собою та з хрящами вищележачого (VII) ребра, утворюючи *реброву дугу* (arcus costalis). Передні кінці усіх ребер з'єднані один з одним за допомогою зовнішньої міжребрової перетинки (membrane intercostalis externa). Між задніми кінцями ребер натягнута внутрішня міжреберна перетинка (membrane intercostales interna).

Завдяки суглобам та міжхрящевим з'єднанням грудна клітка має рухливість. При вдиху та видиху відбувається обертання задніх кінців ребер в ребернохребтових суглобах. **При вдиху** передні кінці ребер та грудина піднімаються, міжреберні проміжки розширюються, розміри грудної порожнини (поперечний та передньозадній) збільшуються. **При видиху** передні кінці ребер і груднини опускаються, міжреброві проміжки звужуються й об'єм грудної порожнини (передньозадній розмір) зменшується. Ребра опускаються не тільки завдяки скороченню спеціальних м'язів, що опускають ребра, але й за рахунок еластичності ребрових хрящів і зв'язок та маси грудної клітки.

Грудна клітка людини за формою має бочкоподібну форму, що розширена в поперечному напрямку та сплюснена в передньо-задньому. Форма і розміри грудної клітки змінюються з віком, окрім того, є індивідуальні особливості будови грудної клітки. Форма грудної клітки може змінюватися залежно від умов праці, захворювань, фізичних навантажень. Наприклад, при рахіті груднина значно виступає вперед унаслідок збільшення передньозаднього розміру ("курчачі груди"). Музиканти, що грають на духових інструментах, і складуви мають широку й опуклу грудну клітку.

Залежно від типу статури виділяють 3 форми грудної клітки.

У людей **брахіморфного типу** статури грудна клітка має форму зрізаного конуса, нижня частина якого значно ширша за верхню. Підгруднинний кут тупий, ребра дещо нахилені донизу, а передньо-задній і поперечний розміри майже рівні. У людей **доліхоморфного типу** статури грудна клітка плоска, вона значно сплюснена в передньо-задньому напрямку, ребра сильно нахилені донизу, підгруднинний кут гострий. У людей **мезоморфного типу** статури грудна клітка має циліндричну форму.

Грудна клітка людини має 4 стінки та 2 отвори.

Передня стінка утворена грудниною і ребровими хрящами, бокові – ребрами, задня – грудними хребцями і задніми кінцями ребер.

Ребра розділені міжребровими просторами – міжребер'ями (*spatium intercostale*), у яких містяться міжреберні м'язи та перетинки, йдуть судини і нерви.

Верхній отвір (верхня апертура) грудної клітки (*apertura thoracis superior*) обмежений I-м грудним хребцем, 1-ю парою ребер та яремною вирізкою груднини. Через цей отвір проходять трахея, стравохід, великі кровоносні та лімфатичні судини, нерви. Площина верхнього отвору грудної клітки нахилена вперед і донизу, тому що її передній край опущений донизу відповідно проходженню ребер. Яремна вирізка груднини розташована на рівні міжхребцевого диска між II-м і III-м грудними хребцями.

Нижній отвір (нижня апертура) грудної клітки обмежений XII грудним хребцем, XI ребрами, ребровими дугами та мечоподібним відростком груднини. Цей отвір закритий діафрагмою, через отвори якої проходять аорта, стравохід, нижня порожниста вена, лімфатичні судини та нерви.

Права та ліва реброві дуги обмежують з боків відкритий донизу підгруднинний кут (*angulus infrasternalis*), вершиною якого на рівні IX грудного хребця є мечоподібний відросток.

ПЕРЕЛІК ПРАКТИЧНИХ НАВИЧОК

- | | |
|---------------------------------------|---------------------------------------|
| 1. Вінцевий шов черепа | 11. Міжостъова зв'язка (хребта) |
| 2. Сагітальний шов черепа | 12. Жовта зв'язка (хребта) |
| 3. Ламбдоподібний шов черепа | 13. Надостъова зв'язка (хребта) |
| 4. Тім'ячки черепа | 14. Вінцева зв'язка |
| 5. Синхондроз черепа | 15. Серединний атланта-осьовий суглоб |
| 6. Скренево-нижньощелепний суглоб | 16. Бічний атланта-осьовий суглоб |
| 7. Атланта-потиличний суглоб | 17. Крижово-куприковий суглоб |
| 8. Міжхребцевий диск | 18. Реброво-хребетний суглоб |
| 9. Передня поздовжня зв'язка (хребта) | 19. Суглоб головки ребра |
| 10. Задня поздовжня зв'язка (хребта) | 20. Реброво-поперечний суглоб |
| | 21. Груднинно-ребровий суглоб |

ПЕРЕЛІК ПИТАНЬ

1. Класифікація з'єднань кісток: неперервні та перервні з'єднання.
2. Розвиток з'єднань кісток у філо- і онтогенезі.
3. Синдесмоз: визначення, види, приклади.
4. Синхондроз: визначення, класифікація, приклади.
5. Синостоз: визначення, утворення, приклади.
6. Суглоб: визначення, основні компоненти суглоба: описати і показати на препаратах.
7. Допоміжні компоненти суглобів: назвати, описати і продемонструвати на препаратах.
8. Одноосьові суглоби: визначення, види одноосьових суглобів за формою суглобових поверхонь, функції, приклади, продемонструвати на препаратах.

9. Двохосьові суглоби: визначення, види двохосьових суглобів за формою суглобових поверхонь, функції, приклади, продемонструвати на препаратах.
10. Багатоосьові суглоби: визначення, види багатоосьових суглобів за формою суглобових поверхонь, функції, приклади, продемонструвати на препаратах.
11. З'єднання тіл хребців: класифікація, будова міжхребцевого диска, його функціональне значення; зв'язки, які укріплюють з'єднання тіл хребців; описати та продемонструвати на препараті.
12. З'єднання відростків і дуг хребців: класифікація, будова, зв'язки.
13. З'єднання крижі з куприком: класифікація, будова, зв'язки крижово-куприкового з'єднання; описати і продемонструвати на препараті. Вікові й статеві особливості крижово-куприкового з'єднання.
14. З'єднання I і II шийних хребців: будова, класифікація, рухи.
15. З'єднання ребер і груднини: класифікація, їх будова.
16. З'єднання між ребрами і хребцями: види, їх будова, класифікація.
17. Класифікація з'єднань кісток черепа: неперервні і перервні з'єднання.
18. Неперервні з'єднання кісток черепа: види, назвати і продемонструвати на препараті.
19. Тім'ячки черепа: їх будова, функціональне значення, строки окостеніння.
20. Скренево-нижньощелепний суглоб: будова, класифікація, рухи.
21. З'єднання черепа з хребтом: будова, класифікація, рухи.

З'ЄДНАННЯ КІСТОК ВЕРХНЬОЇ КІНЦІВКИ

Кістки пояса верхніх кінцівок з'єднані між собою і з грудниною за допомогою різного виду суглобів, що забезпечують велику рухливість плеча, передпліччя та кисті.

Груднинно-ключичний суглоб (*articulatio sternocostalis*) плоский, комплексний, багатоосьовий, утворений суглобовою поверхнею груднинного кінця ключиці та ключичною вирізкою ручки груднини.

Внутрішньосуглобовий диск (*discus articulares*) цього суглоба зростається з капсулою і поділяє суглобову порожнину на дві камери. Тонка капсула прикріплюється до країв суглобових поверхонь. **Суглоб зміцнюють** передня та задня *груднино-ключичні зв'язки* (*lig. sternoclavicularia anterius et posterius*), які вплітаються в окістя груднини.

Міжключична зв'язка (*lig. interclaviculare*) з'єднує груднинні кінці правої і лівої ключиць.

Реброво-ключична зв'язка (*lig. costo-claviculare*) коротка та широка, з'єднує нижню поверхню груднинного кінця ключиці з хрящем та кістковою частиною I ребра.

Надплечово-ключичний суглоб (*articulatio acromioclaviculare*) плоский, багатоосьовий, утворений суглобовою поверхнею надплечового відростка та надплечовою суглобовою поверхнею ключиці. У 30 % випадків між цими суглобовими поверхнями розташовується суглобовий диск. Тонка суглобова капсула прикріплюється до країв суглобових поверхонь. Суглоб зміцнюють *надплечово-*

ключична зв'язка (lig. acromioclaviculare), яка з'єднує кінець надплечового відростка лопатки і надплечовий кінець ключиці, й потужна дзьобо-ключична зв'язка (lig. coracoclaviculares). Дзьобо-ключична зв'язка складається з двох пучків волокон, що починаються від основи дзьобоподібного відростка лопатки і прикріплюється до конусоподібного горбка та трапецієподібної лінії нижньої поверхні надплечового кінця ключиці. Більш присередньо з них знаходиться *трапецієподібна зв'язка* (lig. trapezoideum), а бічніше від неї – *конусоподібна зв'язка* (lig. conoideum).

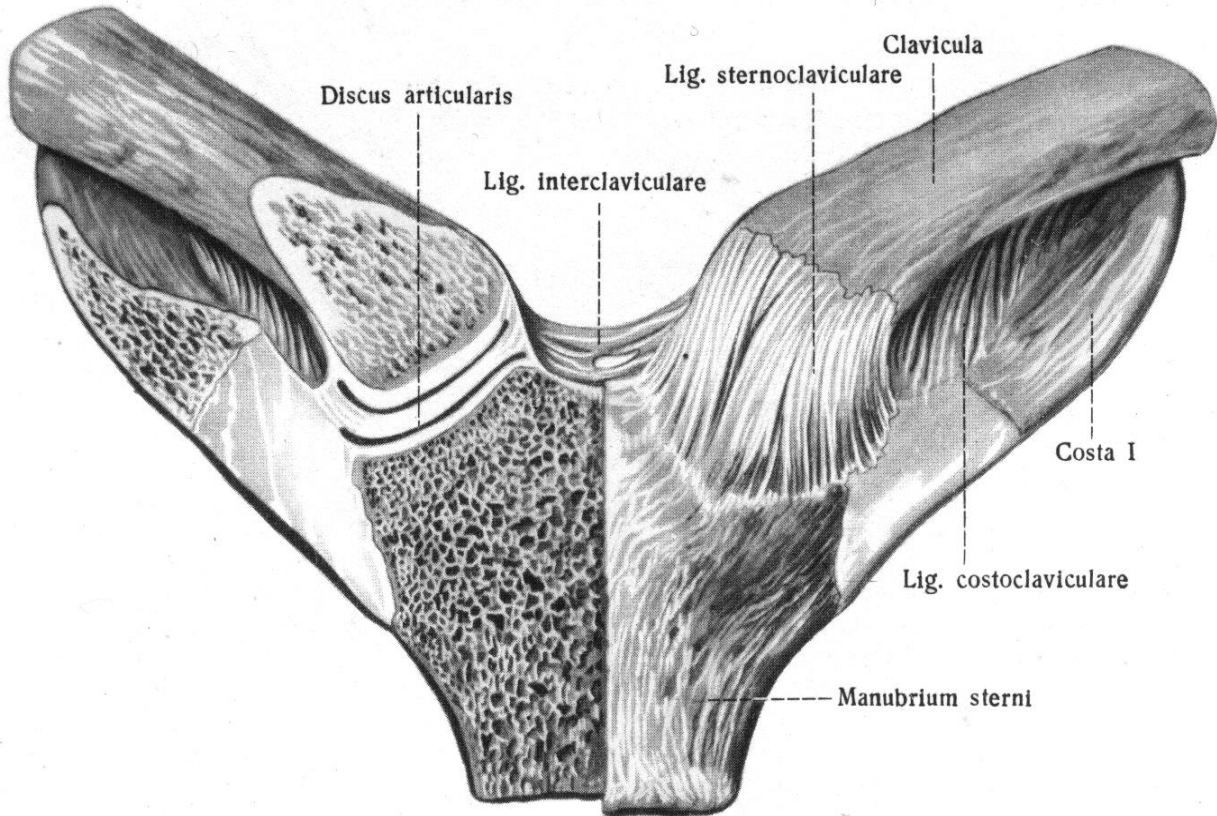


Рис. 14. Груднинно-ключичні суглоби, articulatio sternoclavicularis

Різні ділянки лопатки з'єднані між собою зовнішньосуглобовими та *власними зв'язками лопатки*.

Дзьобо-надплечова зв'язка (lig. coracoacromiale) являє собою трикутну пластинку, що натягнута між верхівкою надплечового відростка і дзьобоподібним відростком лопатки у вигляді зводу над плечовим суглобом.

Ця зв'язка захищає плечовий суглоб зверху і обмежує рухи плечової кістки доверху при відведенні плеча.

Верхня поперечна зв'язка лопатки (lig. transversum scapulae superior) розташовується над вирізкою лопатки, перетворюючи її у отвір.

Нижня поперечна зв'язка лопатки (lig. transversum scapulae inferior) натягнута між основою надплечового відростка і заднім краєм суглобої западини лопатки, розташована на задній поверхні лопатки.

Надплечово-ключичному та груднинно-ключичному суглобам приналежить важлива роль при рухах плечового поясу.

Плечовий суглоб (*articulation humeri*) шароподібний, багатоосьовий, утворений сплющеною суглобовою западиною лопатки та головкою плечової кістки. Завдяки хрящовій *суглобовій губі* (*labrum glenoidale*) суглобова западина поглиблена. Тонка, вільна суглобова капсула, особливо широка в нижньому відділі, прикріплюється до зовнішньої поверхні суглобової губи і країв суглобової западини лопатки, а більш широка частина капсули прикріплюється до анатомічної шийки плечової кістки, перекидаючись у вигляді мостика над верхньою частиною *міжгорбкової борозни* (*sulcus intertuberculare*).

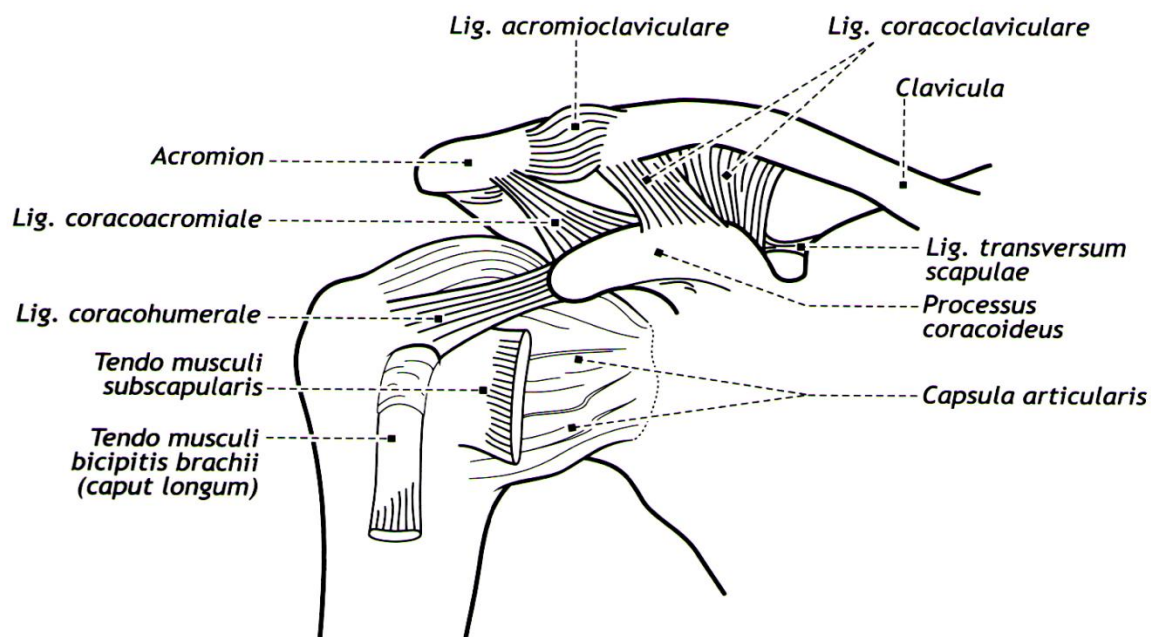


Рис. 15. Плечовий та акроміально-ключичний суглоб (вид спереду), схематично

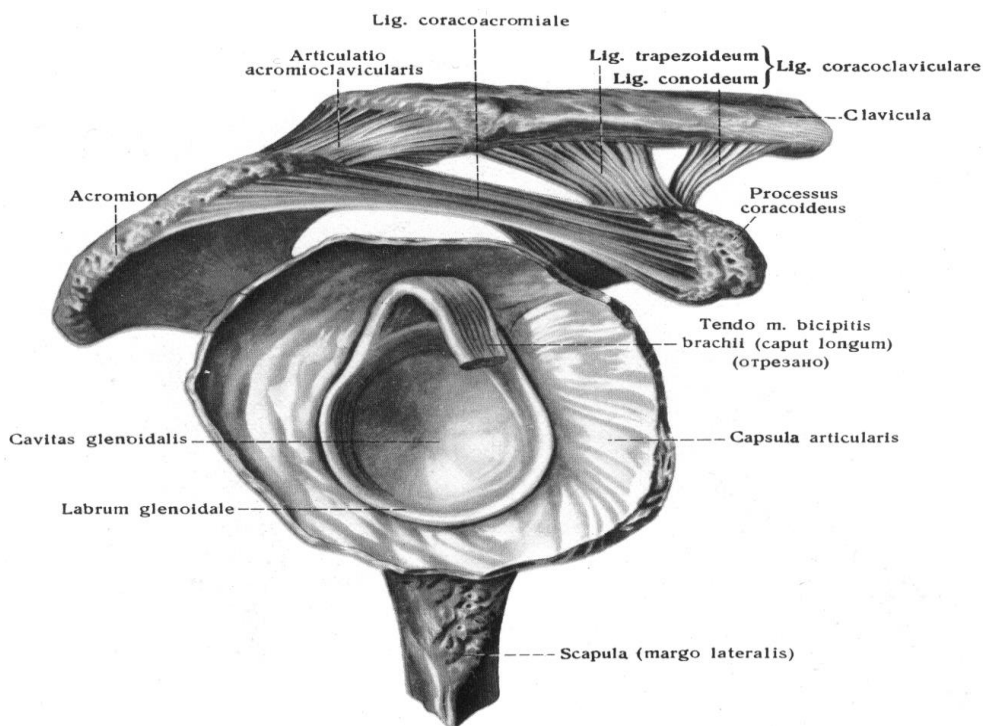


Рис. 16. Плечовий та надплечово-ключичний суглоб (праві)

Єдиною позакапсульною зв'язкою цього суглоба є *дзьобо-плечова зв'язка* (lig. coracohumerale), що зміцнює верхню частину капсули. Вона йде від зовнішнього краю і основи дзьобоподібного відростка лопатки, пройшовши ззовні і вниз, прикріплюється до верхньої частини анатомічної шийки плечової кістки.

Синовіальна перетинка суглобової капсули плечового суглоба утворює *міжгорбкову сухожилкову піхву* (vagina synovialis intertuberculares). Ця синовіальна піхва огортає сухожилок довгої головки двоголового м'яза плеча (m. biceps brachii), що проходить через суглоб над головкою плечової кістки, та укріплює його капсулу.

Підсухожилкова сумка підлопаткового м'яза (bursa subtendirea m. subscapularis) також утворена синовіальною перетинкою, сумка розташовується біля основи дзьобоподібного відростка лопатки, під сухожилком підлопаткового м'яза.

В плечовому суглобі відбуваються **рухи навколо 3 осей**: стрілової (сагітальної), лобової (фронтальної) та вертикальної.

Навколо сагітальної осі: можливе відведення та приведення, навколо фронтальної осі: згинання (до горизонтального рівня) та розгинання, навколо вертикальної – обертання плеча назовні та досередини, також в плечовому суглобі можливе колове обертання (циркумдукція). Рухи верхньої кінцівки вище горизонтального рівня здійснюється за рахунок лопатки, яка укріплена тільки м'язами. Рухаючись в груднинно-ключичному суглобі, ключиця переміщається разом з лопаткою у певному напрямку.

З'єднання кісток передпліччя.

Кістки передпліччя з'днуються між собою двома суглобами (проксимальним і дистальним променево-ліктьовими), а також фіброзною міжкістковою перетинкою передпліччя. Ця перетинка натягнута між міжкістковими краями променевої і ліктьової кісток. У складі міжкісткової перетинки передпліччя проходить косо донизу від проксимального променево-ліктьового суглоба товстий пучок колагенових волокон - коса струна.

Ліктьовий суглоб (articulation cubiti) утворений з'єднанням плечової кістки з ліктьовою і променевою кістками.

Це складний за будовою суглоб, він складається з трьох окремих суглобів: плечо-ліктьового, плечо-променевого і проксимального променево-ліктьового.

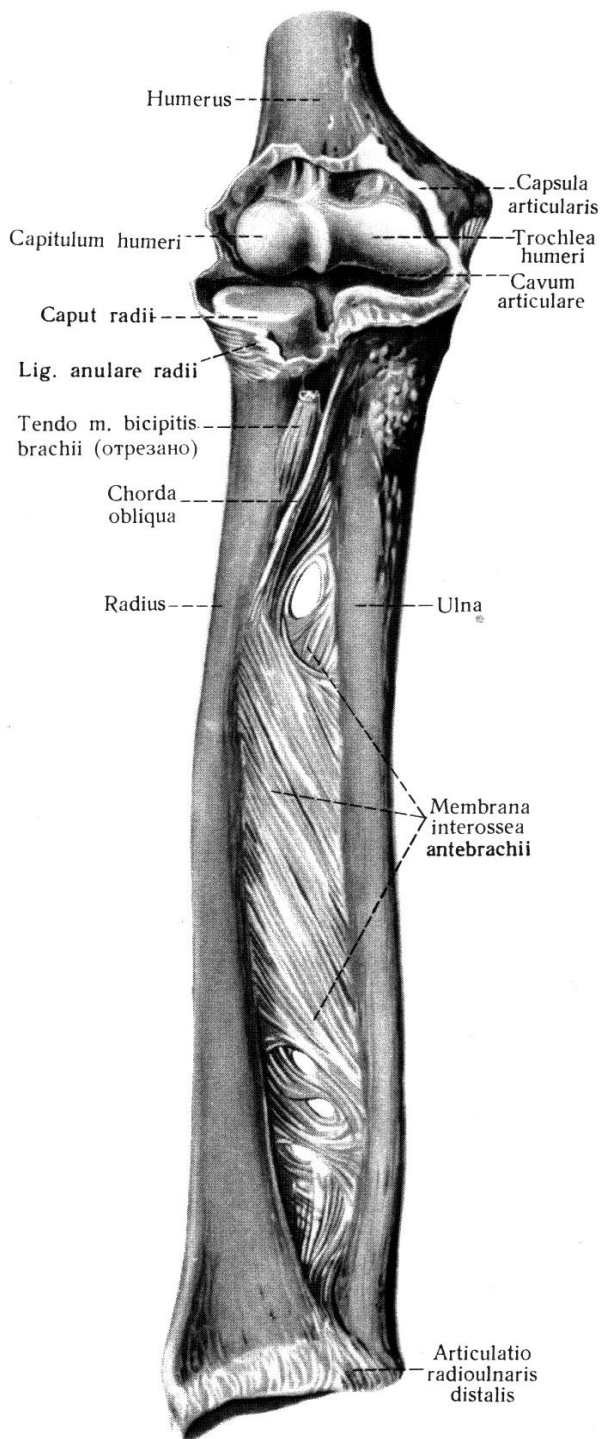
Плечо-ліктьовий суглоб (articulatio humeriulnaris), блокоподібний одноосьовий утворений блоком плечової кістки і блоковою вирізкою ліктьової кістки.

Кулястий плечо-променевий суглоб (articulatio humeroradialis) утворений головочкою виростка плечової кістки і суглобовою ямкою головки променевої кістки. Обертаний одноосьовий **проксимальний променево-ліктьовий суглоб** (articulatio radioulnaris proximalis) утворений суглобовим обводом променевої кістки і вирізкою променевої кістки на ліктьовій кістці.

Суглобова капсула, є загальною для трьох суглобів, вона вільна попереду і позаду, слабо натягнута, товстіша з боків, ніж попереду і позаду. На рівні ліктьової ямки вона особливо тонка. Капсула прикріплюється до плечової кістки над

вінцевою і променевою ямками плечової кістки, залишаючи їх у порожнині суглоба. Суглобова капсула укріплена зв'язками.

Рис. 17. Ліктювий суглоб, articulatio cubiti



Ліктюва обхідна (колатеральна) зв'язка (lig.collaterale ulnare) йде від основи присереднього надвиростка плечової кістки, віялоподібно розширюється донизу до присереднього краю блокової вирізки ліктювої кістки.

Променева обхідна (колатеральна) зв'язка (lig.collaterale radiale) товста, міцна, починається від бічного надвиростка плечової кістки. Прямуючи до головки променевої кістки, вона поділяється на два пучки. Передній пучок прикріплюється до передньбічного краю блокової вирізки ліктювої кістки. Задній пучок проходить позаду шийки променевої кістки, охоплює її у вигляді петлі і влітається в кільцеву зв'язку променевої кістки.

Міжкісткова перетинка передпліччя (membrane interossea antebrachii), заповнює проміжок між променевою і ліктювою кістками, прикріплюючись до їх margo interossea. Вона утворена міцними фіброзними пучками, які йдуть косо зверху донизу від променевої до ліктювої кістки. Один із цих пучків має проти-лежний напрямок: він слідує від горбистості ліктювої кістки до горбистості променевої кістки і називається *косою струною (chorda obliqua)*. Перетинка має отвори, через які проходять судини і нерви. Від її долонної і тильної поверхні починається ряд м'язів передпліччя.

Кільцева зв'язка променевої кістки (lig. anulare radii) охоплює шийку променевої кістки і прикріплюється до переднього і заднього країв променевої вирізки ліктювої кістки, утримуючи її біля бічної поверхні ліктювої кістки.

У ліктьовому суглобі здійснюються **рухи навколо** фронтальної і поздовжньої осей: згинання, розгинання. У проксимальному і дистальному променево-ліктьових суглобах виконується обертання променевої кістки навкруг поздовжньої осі. Ці рухи називаються привертанням (всередину) і відвертанням (назовні).

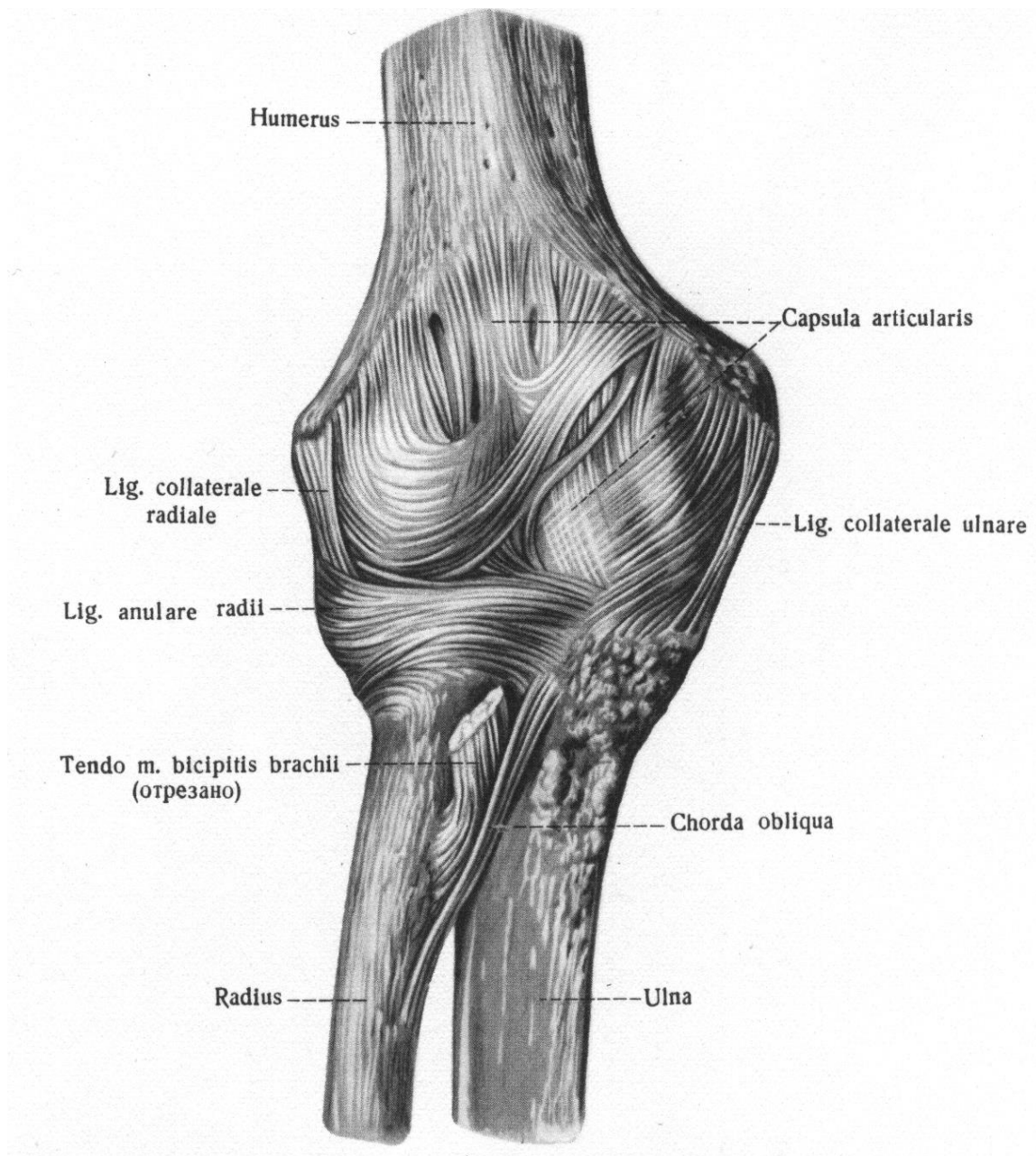


Рис. 18. Ліктьовий суглоб, articulation cubiti (правий, попереду)

Дистальний променево-ліктьовий суглоб (articulation radioulnaris distalis), обертовий однісний, утворений суглобовим обводом ліктьової кістки і вирізкою ліктьової кістки на променевої кістці.

Вільна суглобова капсула прикріплюється до країв суглобових поверхонь. Проксимально між дистальними наростками кісток передпліччя суглобова капсула утворює випинання – мішкоподібний закуток (recessus sacciformis).

Рухи в проксимальному і дистальному променево-ліктьових суглобах відбуваються одночасно (**комбінований суглоб**).

СУГЛОБИ КИСТІ.

Кістки кисті з'єднуються з кістками передпліччя, утворюючи променево-зап'ястковий суглоб, а між собою - за допомогою численних суглобів.

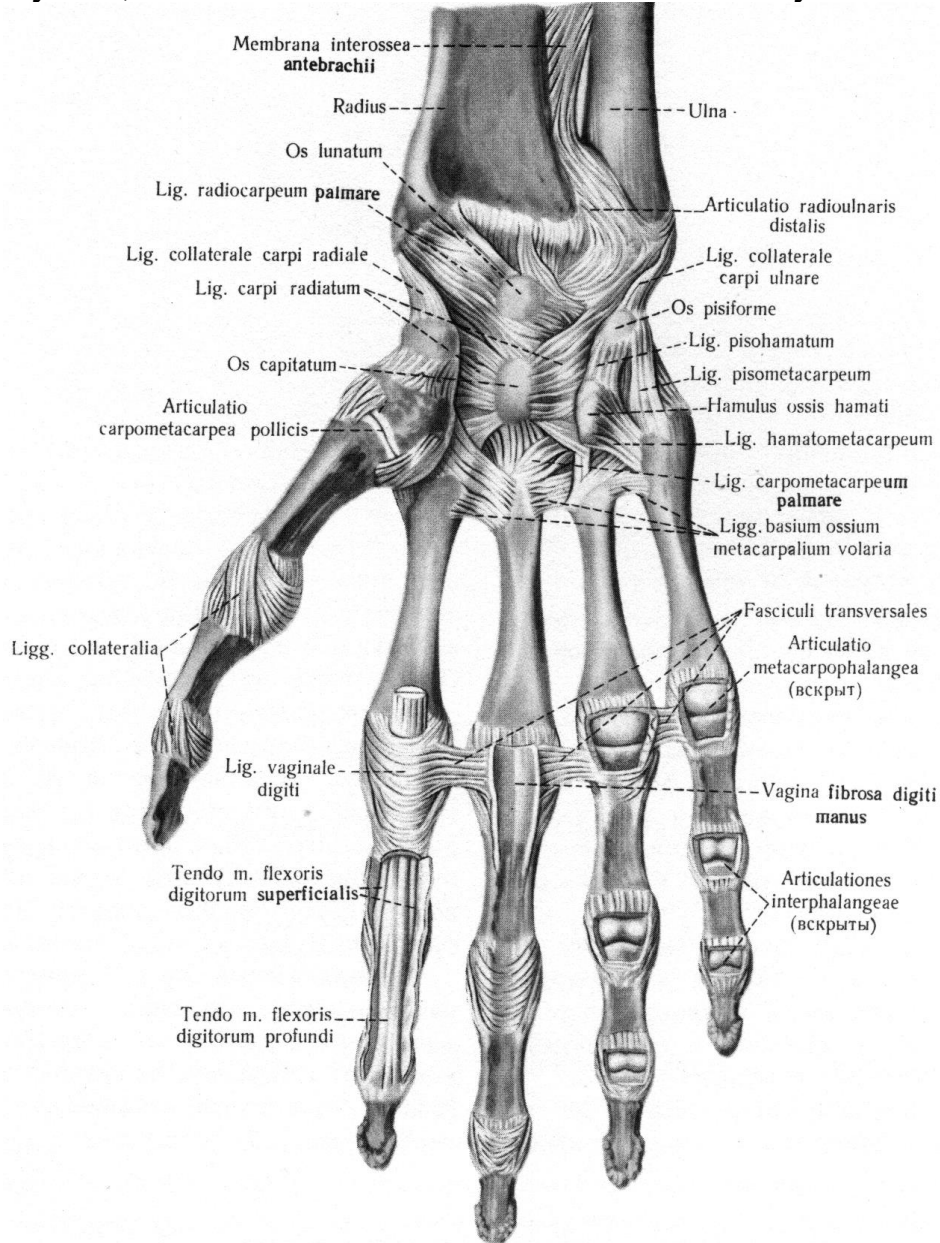


Рис. 19. Променево-зап'ястковий суглоб, articulation radiocarpea, зв'язки і суглоби кисті (праві, ладонна поверхня)

Променево-зап'ястковий суглоб (articulatio radiocarpea) складний, еліпсоподібний, комплексний, двохосьовий. Він утворений зап'ястковою суглобовою поверхнею променевої кістки і внутрішньосуглобовим диском, а також проксимальними поверхнями першого ряду зап'ясткових кісток (човноподібної, півмісяцевої, тригранної).

Внутрішньосуглобовий диск (*discus articularis*), представлений трикутною хрящовою пластинкою, прикріплюється до шилоподібного відростка ліктьової кістки, а бічно – до дистального краю ліктьової вирізки променевої кістки. Цей диск відокремлює променево-зап'ястковий суглоб від дистального променево-ліктьового суглоба.

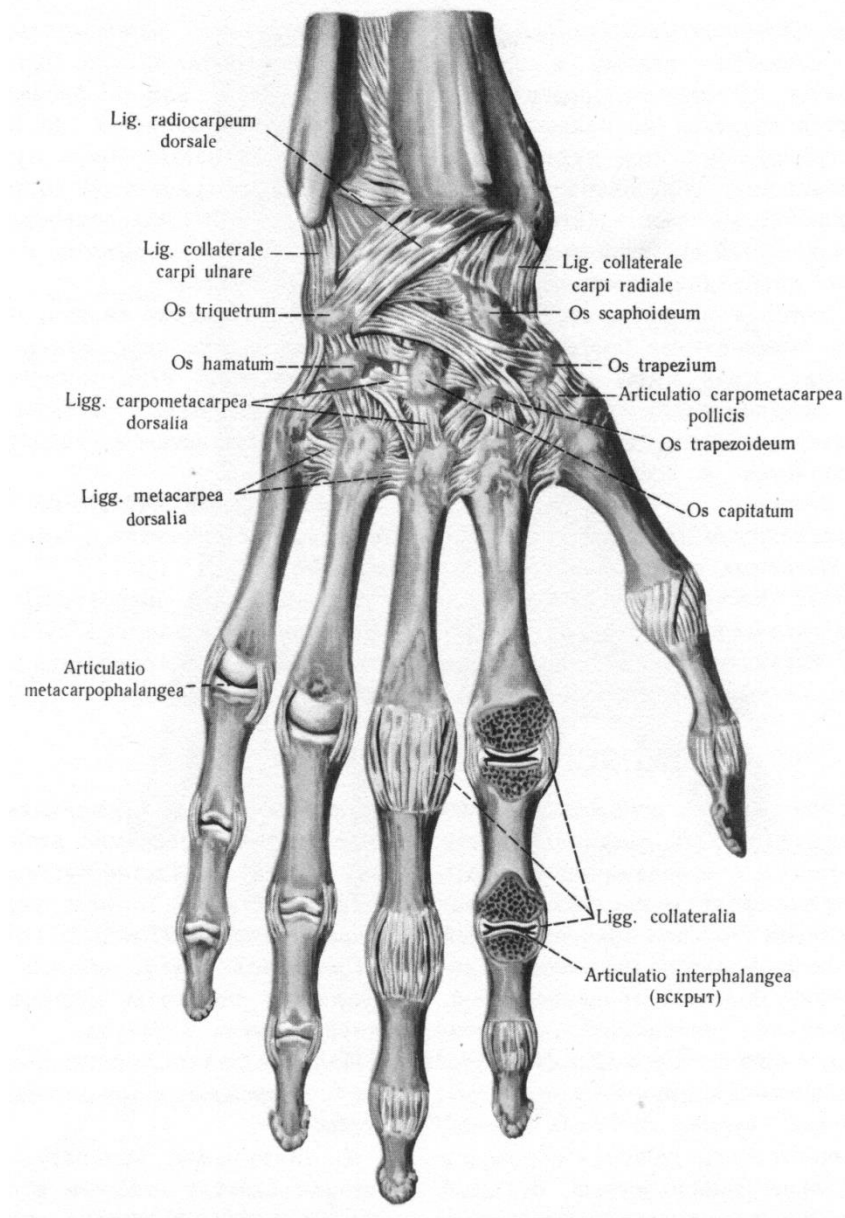
Капсула променево-зап'ясткового суглоба укріплена зв'язками.

Променева обхідна зв'язка зап'ястка (*lig. collaterale carpi radiale*) натягнута між шилоподібним відростком променевої кістки і човноподібною кісткою.

Ліктьова обхідна зв'язка зап'ястка (*lig. collaterale carpi ulnare*) розташовується між шилоподібним відростком ліктьової кістки, з одного боку, тригранної і горохоподібної кістками – з іншого.

Долонна променево-зап'ясткова зв'язка (*lig. radiocarpum palmare*) починається на передньому краї суглобової поверхні променевої кістки і прикріплюється окремими пучками до кісток першого ряду зап'ястя і до головчастої кістки.

Тильна променево-зап'ясткова зв'язка (*lig. radiocarpum dorsale*) починається на променевій кістці і прикріплюється до першого ряду кісток зап'ястя.



У променево-зап'ястковому суглобі відбуваються **рухи навкруг сагітальної та фронтальної осей**: згинання, розгинання і приведення, відведення.

Рис. 20. Променево-зап'ястковий суглоб, articulation radiocarpa, зв'язки і суглоби кисті (праві, тильна поверхня)

Середньо-зап'ястковий суглоб (articulatio medio-carpea)

утворений першим та другим рядами кісток зап'ястя, окрім горохоподібною кістки. Суглобова щілина має S-подібну форму. У суглобі є як би дві головки.

Одна з них утворена човноподібною кісткою, що зчленовується з кісткою-трапецією та трапецієподібною кісткою. Другу головку формують головчаста і гачкувата кістки, що прилягають до тригранної, півмісяцевої та човноподібною кісток. Суглобова капсула відносно вільна та дуже тонка з тильного боку, прикріплюється до країв суглобових поверхонь. Блоковий одновісний середньо-зап'ястковий суглоб функціонально зв'язаний з променево-зап'ястковим суглобом і бере участь у згинанні і розгинанні кисті.

Суглоб горохоподібною кістки (articulation ossis pisiformis) з'єднує горохоподібну кістку з тригранною. Сесамоподібна горохоподібна кістка несе суглобову поверхню тільки на боці, який стикається з оберненою до неї суглобовою поверхнею тригранної кістки.

Суглобова сумка (capsula articularis) фіксується по краях суглобових поверхонь кісток. Порожнина суглоба може сполучатися з порожниною променево-зап'ясткового суглоба.

Суглоб має наступні зв'язки: горохо-гачкувата зв'язка (lig. pisohamatum) – між горохоподібною кісткою і гачком гачкоподібною кістки. Горохо-п'ясткова зв'язка (lig. pisometacarpeum) – натягнута від горохоподібною кістки до основи третьої – п'ятої п'ясткових кісток.

Міжзап'ясткові (або зап'ясткові) суглоби (articulationes intercarpeae) є плоскими, малорухомими, вони утворені прилеглими одна до однієї суглобовими поверхнями зап'ясткових кісток. Порожнини середньо-зап'ясткового і міжзап'ясткових суглобів сполучаються між собою. Тонка суглобова капсула цих суглобів прикріплюється до країв суглобових поверхонь.

Капсула укріплена короткими долонними та тильними міжзап'ястковими зв'язками (lig. intercarpea palmaria et dorsalia), а також променевою зв'язкою зап'ястка, що розташована поверхнево (lig. carpi radiatum). Волокна променевої зв'язки на долонній поверхні розходяться радіально від головчастою кістки до сусідніх кісток. У міжзап'ясткових суглобах є також внутрішньосуглобові міжкісткові міжзап'ясткові зв'язки (lig. intercarpea interossea).

Горохоподібна кістка утворює самостійний суглоб із тригранною кісткою, який укріплений горохо-гачкуватою та горохо-п'ястковою зв'язками (lig. pisohamatum et lig. pisometacarpeum). Горохо-п'ясткова зв'язка прикріплюється до основ 4-5 п'ясткових кісток. Обидві ці зв'язки є продовженням сухожилка ліктьового м'яза-згинача зап'ястка, що прикріплюється до горохоподібною кістки.

Рухи згинання, розгинання, відведення, приведення.

Зап'ястково – п'ясткові суглоби II – V пальців кисті (articulationes carpometacarpea II – V) плоскі за формою, малорухомі, утворені дистальними суглобовими поверхнями другого ряду кісток зап'ястка і суглобовими поверхнями основ I п'ястковою кістки. Загальна суглобова щілина має вигляд поперечною ламаною лінії, що з'єднується з порожнинами міжзап'ясткових і середньо-зап'ясткових суглобів. Тонка, загальна для всіх 4 зап'ястково-п'ясткових суглобів, суглобова капсула туго натягнута. Її укріплюють міцні долонні і тильні зап'ястково-п'ясткові зв'язки (lig. carpometacarpea palmaria et dorsalia).

Зап'ястково-п'ястковий суглоб великого пальця кисті (articulation carpometacarpea pollicis). Він утворений суглобовими поверхнями кістки-трапеції і основи I п'ясткової кістки, також має вільну суглобову капсулу, він володіє великою рухливістю, має дві осі обертання: фронтальну та сагітальну. Навколо фронтальної осі виконуються згинання і розгинання великого пальця разом з його п'ястковою кісткою. Навколо сагітальної осі великий палець приводиться (наближається) до вказівного (II) пальця і відводиться від нього. При сполученні рухів навколо фронтальної та сагітальної осей в зап'ястково-п'ястковому суглобі великого пальця кисті можливе колове обертання.

Міжп'ясткові суглоби (articulations intermetacarpeae) утворені прилеглими одна до одної поверхнями основ 2-5 п'ясткових кісток. Їх капсули загальні з капсулою зап'ястково-п'ясткових суглобів.

Ці суглоби укріплені *долонними і тильними п'ястковими зв'язками (lig. metacarparia palmaria et dorsalia)*, що розташовані поперечно і з'єднують основи сусідніх п'ясткових кісток.

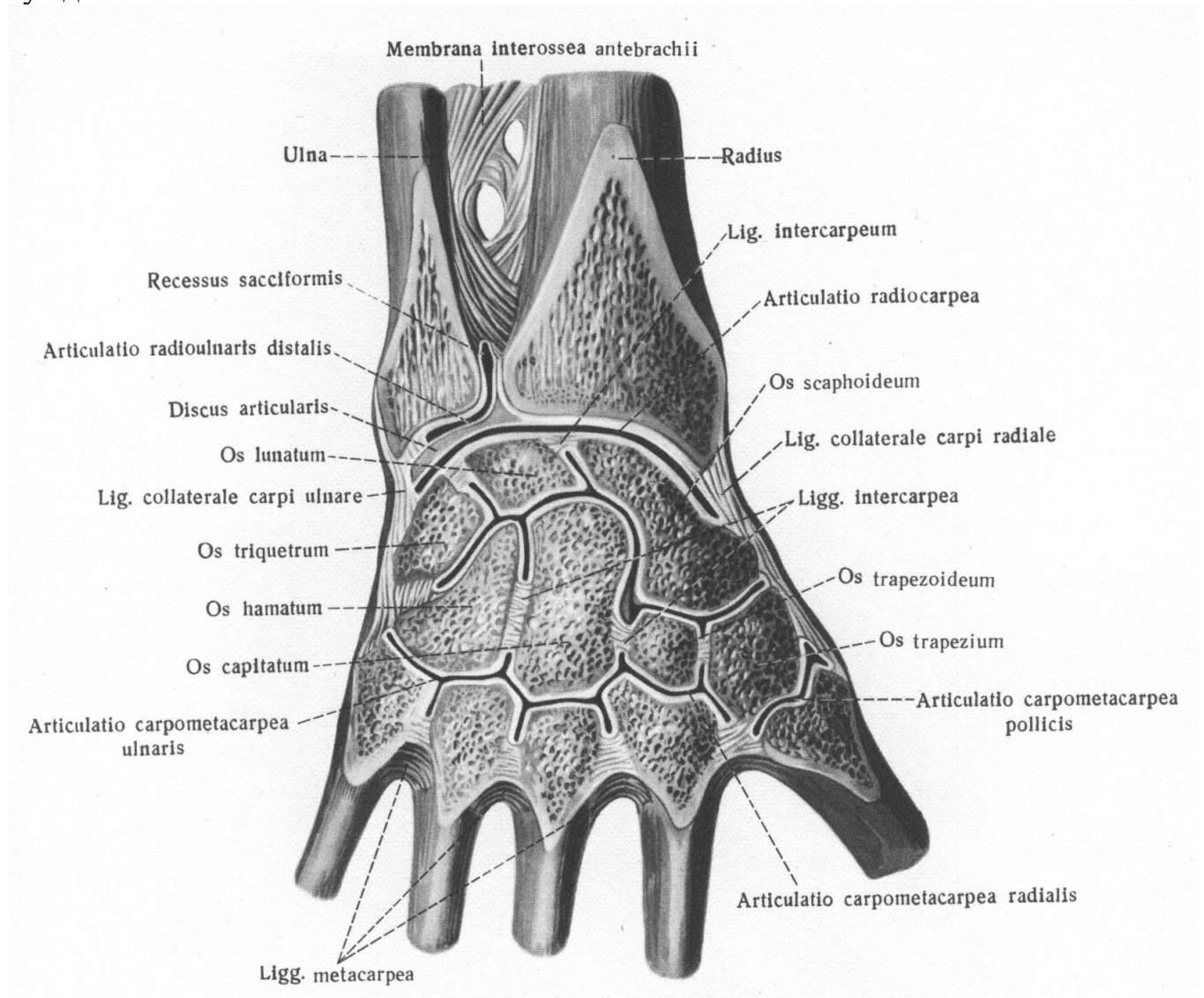


Рис. 21. З'єднання кісток кисті (правої). фронтальний розпил П'ястно-фалангових суглоби (articulations metacarpophalangeae)

П'ястково-фалангові суглоби (articulations metacarpophalangeae), утворені округлими суглобовими поверхнями головок п'ясткових кісток і еліпсоподібними основами проксимальних фаланг. Вільні суглобові капсули прикріплюються до країв суглобових поверхонь.

Ці суглоби укріплені натягнутими з обох боків між основами проксимальних фаланг і головками п'ясткових кісток *позаканскульними обхідними зв'язками* (lig. collateralia) і *долонними зв'язками* (lig. palmaria). П'ястково-фалангові суглоби 2-5 пальців ще укріплені поперечно розташованими між головками п'ясткових кісток *глибокими поперечними п'ястковими зв'язками* (lig. metacarpalia transversa profunda). У п'ястково-фалангових суглобах можливі рухи навколо фронтальної та сагітальної осей, а також колові обертання пальців.

Міжфалангові суглоби (articulations interphalangeae manus) утворені основами і головками сусідніх фаланг, суглобові капсули яких укріплені з боків обхідними зв'язками (lig. collateralia). Долонна поверхня цих капсул укріплена долонними зв'язками (lig. palmaria). Рухи навколо лобової осі (згинання, розгинання).

ПЕРЕЛІК ПРАКТИЧНИХ НАВИЧОК

- | | |
|---|---|
| 1. <u>Надплечово-ключичний суглоб</u> | 11. Дистальний променево-ліктьовий суглоб |
| 2. <u>Груднинно-ключичний суглоб</u> | 12. <u>Променево-зап'ястковий суглоб</u> |
| 3. <u>Плечовий суглоб</u> | 13. Міжзап'ясткові суглоби |
| 4. <u>Локтьовий суглоб</u> | 14. Середньозап'ястковий суглоб |
| 5. Плечо-ліктьовий суглоб | 15. Суглоб горохоподібної кістки |
| 6. Плечо-променево-ліктьовий суглоб | 16. Канал зап'ястка |
| 7. Проксимальний променево-ліктьовий суглоб | 17. Зап'ястково-п'ясткові суглоби |
| 8. Ліктьова обхідна зв'язка | 18. Міжп'ясткові суглоби |
| 9. Променева обхідна зв'язка | 19. П'ястково-фалангові суглоби |
| 10. Міжкісткова перетинка передпліччя | 20. Міжфалангові суглоби кисті |

ПЕРЕЛІК ПИТАНЬ

1. З'єднання кісток плечового пояса: груднинно-ключичний суглоб, його суглобові поверхні, допоміжні утворення, межі прикріплення капсули, зв'язковий апарат, класифікація, рухи; описати і продемонструвати на препаратах.
2. Плечовий суглоб: суглобові поверхні, допоміжні утворення, межі прикріплення капсули, зв'язковий апарат, класифікація, рухи; описати і продемонструвати на препаратах.
3. Ліктьовий суглоб: назвати суглоби, які його утворюють, їх будова; описати і продемонструвати на препаратах.
4. З'єднання кісток передпліччя: проксимальний променево-ліктьовий суглоб, міжкісткова перетинка, дистальний променево-ліктьовий суглоб; їх будова, класифікація, описати і продемонструвати на препаратах.
5. Променево-зап'ястковий суглоб: суглобові поверхні кісток, які його утво-

рюють, внутрішньосуглобовий диск, межі прикріплення капсули, зв'язковий апарат, класифікація, рухи; описати і продемонструвати на препаратах.

- б. Суглоби кисті: суглобові поверхні, внутрішньосуглобові зв'язки, описати і продемонструвати на препаратах.

З'ЄДНАННЯ КІСТОК НИЖНЬОЇ КІНЦІВКИ

З'ЄДНАННЯ КІСТОК ТАЗУ

Крижово-клубовий суглоб (articulation sacroiliaca) парний, плоский, майже нерухомий, утворений вушкоподібними поверхнями клубової і крижової кістки. Товща суглобового хряща більша на вушкоподібній поверхні крижової кістки, ніж на кульшовій кістці. Сильно натягнута та дуже міцна суглобова капсула зростається з окістям крижі та кульшової кістки й зв'язками, що укріплюють цей суглоб.

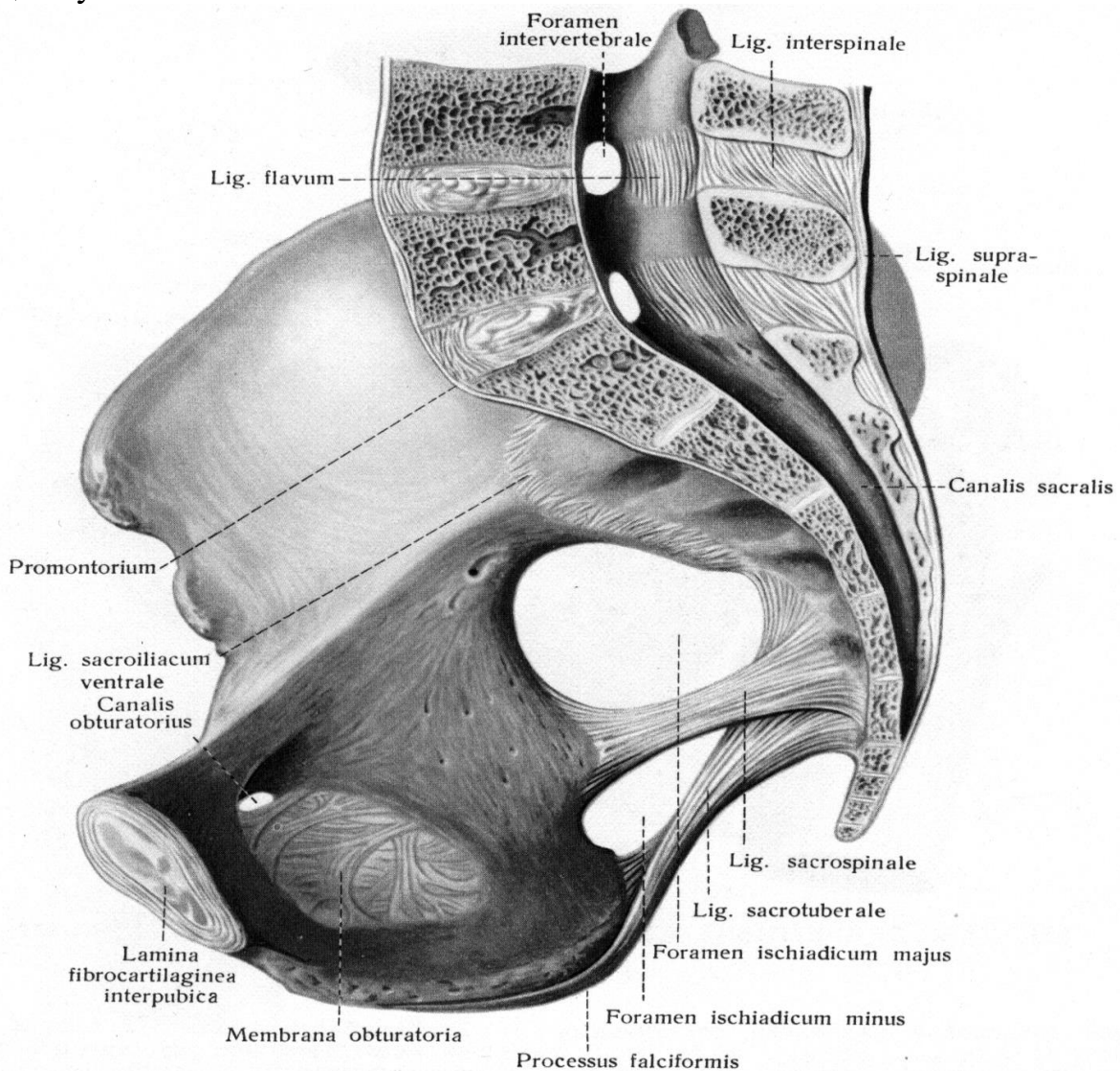


Рис. 22. Зв'язки та суглоби тазу (правий бік, зсередини)

Тонкі передні крижово-клубові зв'язки (lig. sacroiliaca anteriora) йдуть поперечно і косо від тазової поверхні крижової кістки до клубової кістки.

Міжкісткові крижово-клубові зв'язки (lig. sacroiliaca interossea) найміцніші, вони зрощуються із задньою поверхнею капсули суглоба і заповнюють щілину між горбистостями крижової і клубової кісток.

Задні крижово-клубові зв'язки (lig. sacroiliaca posteriora) починаються від верхньої і нижньої задніх клубових остей і прикріплюються до бічного крижового гребеня. Вони прикривають позаду міжкісткові зв'язки.

Клубово-поперекова зв'язка (lig. iliolumbale) починається від поперечних відростків 4-5 поперекових хребців і прикріплюється до задньої частини гребеня клубової кістки та її горбистості.

Крижово-клубовий суглоб малорухомий і дуже міцний. Вклинюючись між двома кульшовими кістками, крижова кістка є «ключем тазового кільця». Сила тяжіння тулуба не може змістити основу крижі вниз і вперед у крижово-клубових суглобах, які міцно укріплені зв'язками.

ЛОБКОВИЙ СИМФІЗ (symphysis pubica) з'єднує звернені один до одного сімфізальні поверхні лобкових кісток, покриті хрящем та зрощені між собою за допомогою волокнисто-хрящового *міжлобкового диска (discus interpubicum)*, всередині якого знаходиться розташована в сагітальній площині порожня у формі щілини. Лобковий симфіз також укріплений зв'язками.

Товста верхня лобкова зв'язка (lig. pubicum superius), розташована над симфізом, з'єднує лобкові кістки в поперечному напрямку.

Дугоподібна зв'язка лобка (lig. arcuatum pubis) - широка (до 1 см) фіброзна пластинка, яка прилягає до симфізу знизу та заповнює вершину підлобкового кута (angulus subpubicus), утвореного нижніми гілками правої та лівої лобкових кісток.

ТАЗ (pelvis) представлений двома тазовими кістками, крижовою кісткою та куприком, а також лобковим симфізом, які разом з'єднані між собою суглобами, зв'язками та утворюють *порожнину таза, cavitas pelvis*.

Таз людини широкий та короткий, крила клубових кісток широкі, а нижні частини вкорочені, вушкоподібні поверхні великі.

Розташовані між крижовою та кульшовою кістками назвні суглоба міцні крижово-горбова і крижово-остьова зв'язки поглиблюють порожнину таза, зміцнюють його і, замикаючи сідничі вирізки, перетворюють їх у великий і малий сідничий отвори, через які проходять м'язи, судини і нерви.

Крижово-горбова зв'язка (lig. sacrotuberale) починається від сідничого горба сідничої кістки та, віялоподібно розширюючись, прикріплюється до бічного краю крижової кістки і куприка. Угорі частина волокон зв'язки переходить у пучки задньої крижово-клубової зв'язки та разом з нею прикріплюється до нижньої задньої клубової ості. Продовженням крижово-горбової зв'язки, попереду та донизу є серпоподібний відросток, що прикріплюється до гілки сідничої кістки.

Крижово-остьова зв'язка (lig. sacrospinale), що розташована попереду і дещо зверху від крижово-горбової, починається від сідничої ості і прикріплюється до бічної частини крижової кістки та куприка.

Межова лінія, що утворена дугоподібною лінією клубової кістки і гребенями лобкових кісток, позаду – мисом крижової кістки, попереду – верхнім краєм лобкового симфізу, розділяє таз на два відділи – великий таз і малий таз.

Великий таз (pelvis major) утворений крилами клубових кісток і тілом V поперекового хребця. Попереду великий таз не має кісткових стінок. Порожнина великого таза є нижньою частиною черевної порожнини.

Малий таз (pelvis minor) представлений звуженою донизу кістковою порожниною, що обмежена лобковим симфізом і гілками лобкових і сідничих кісток (попереду), внутрішньою поверхнею кульшових кісток нижче межової лінії, крижово-горбовими і крижово-остьовими зв'язками (з боків), тазовою поверхнею крижової кістки і передньою поверхнею куприка (позаду).

Затульний отвір, розташований на бічній ступці таза, закритий волокнистою затульною перетинкою (membrane obturatoria), яка, перекидуючись через затульну борозну, вона утворює отвір.

Затульний канал (canalis obturatorius) довжиною 2 – 2,5 см, розташований в межах верхнього краю затульного отвору, утворений затульною борозною лобкової кістки і верхнім краєм внутрішнього затульного м'яза. Зовнішній отвір каналу розташований під гребінним м'язом. Через затульний канал із порожнини таза виходять затульна артерія і нерв до присередньої групи м'язів стегна.

На боковій стінці малого таза знаходяться також великий та малий сідничі отвори, через які із порожнини тазу в сідничу область проходять м'язи, судини і нерви.

Великий сідничий отвір (foramen ischiadicum majus) обмежений крижово-остьовою зв'язкою та великою сідничою вирізкою, **малий сідничий отвір** (foramen ischiadicum minus) – крижово-горбовою та крижово-остьовою зв'язками й малою сідничою вирізкою.

Вхід у малий таз – верхній отвір таза (apertura pelvis superior).

Вихід з малого таза – нижній отвір таза (apertura pelvis inferior) обмежений позаду куприком, з боків – крижово-горбовими зв'язками, сідничими горбами, гілками сідничих кісток, нижніми гілками лобкових кісток, а попереду – лобковим симфізом.

СТАТЕВІ ОСОБЛИВОСТІ ТАЗА.

У будові таза у дорослої людини чітко простежуються статеві особливості та відмінності. Особливості жіночого таза зводяться в основному до його великого розміру, більшому обсягу та збільшенні нижньої апертури. Це пов'язано з функцією - таз є вмістилищем плоду, що розвивається, який під час пологів виходить через нижню апертуру таза. У жінок таз ширший та нижчий, все його розміри більші, ніж у чоловіків. Кістки жіночого таза **тонкіші за чоловічі**.

Крижова кістка чоловіків вужча та більш увігнута, а мис значно висунутий вперед. У жінок крижова кістка ширша і сплюснена, мис виражений менше, ніж у чоловіків, тому верхній отвір жіночого таза більш округлий, ніж чоловічого.

Особливості чоловічого та жіночого таза		
	<i>жінки</i>	<i>чоловіки</i>
<i>Загальний вигляд таза</i>	Широкий та короткий	Вузький та високий
<i>Розташування крил клубової кістки</i>	Більш горизонтальне	Більш вертикальне
<i>Крижова кістка</i>	Коротка та широка	Вузька та довга
<i>Підлобковий вугол</i>	90-100°	70-75°
<i>Форма порожнини малого таза</i>	Цилиндрчна	Конусоподібна
<i>Форма верхньої апертури, або входу в малий таз</i>	Округла	«Картярське серце» внаслідок великого випирання вперед мису

Підлобковий кут, що утворений нижніми гілками лобкових кісток, у чоловіків гострий, у жінок наближається до прямого або тупого, його вершина більш округлена, а обмежуючі нижні гілки лобкових кісток утворюють лобкову дугу (*arcus pubis*).

Лобковий симфіз має найбільш виражені статеві особливості будови. У жінок симфіз коротший (по висоті), міжлобковий диск товстіший, ніж у чоловіків. Невеликі рухи в лобковому симфізі у жінок можливі під час пологів, у чоловіків рухи у симфізі відсутні.

РОЗМІРИ ТАЗА.

Прямий розмір (справжня кон'югата, *conjugata vera*) виходу з малого таза є відстань між верхівкою куприка та нижнім краєм симфізу (9-11 см).

Поперечний розмір (діаметр, *diameter transversa*) виходу із малого таза (відстань між внутрішніми краями сідничних горбів) дорівнює 10,5-11 см.

Велике значення в акушерській практиці мають розміри та форма таза, а також розміри входу в малий таз і виходу з нього. Знання цих розмірів необхідне для прогнозування і планування тактики проведення пологів у всіх вагітних жінок.

Для визначення розмірів жіночого таза акушери використовують тазомір, за допомогою якого вимірюють зовнішні розміри таза. Потім за відповідною методикою визначають внутрішні розміри малого таза.

Велике практичне значення в акушерській та гінекологічній практиці мають:

- **міжкостьова відстань** (*distantia spinarum*) – відстань між передніми верхніми остями клубових кісток, дорівнює у жінок 25-27 см;
- **міжгребенева відстань** (*distantia cristarum*) – найбільша відстань між обома клубовими гребенями, дорівнює 28-30 см,

- **міжвертлюгова відстань** (*distantia intertrochanterica*) – відстань між великими вертлюгами стегнових кісток, дорівнює 30-31 см.

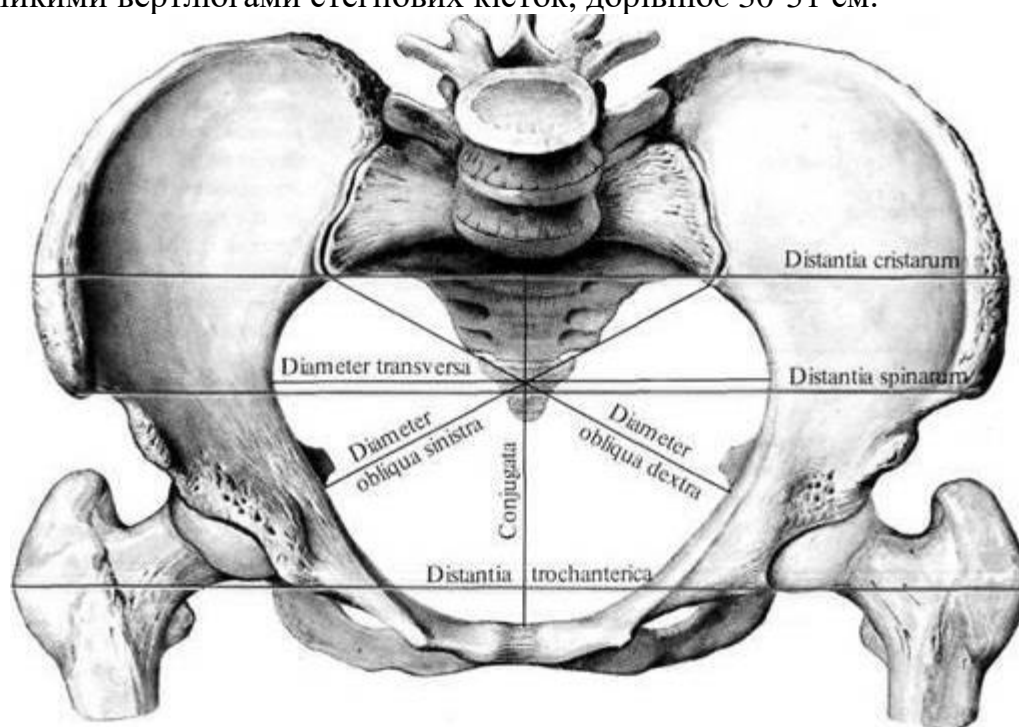


Рис. 23. Лінії розмірів жіночого таза

З'ЄДНАННЯ КІСТОК ВІЛЬНОЇ НИЖНЬОЇ КІНЦІВКИ

Кульшовий суглоб (*articulatio coxae*) кулястий, багатоосьовий, утворений півмісяцевою поверхнею кульшової западини кульшової кістки та суглобовою поверхнею головки стегнової кістки. Хрящова губа кульшової западини (*labrum acetabulare*), що зрощена з краєм кульшової западини, поглиблює її, але не обмежує рухів. Суглобова капсула прикріплюється по колу кульшової западини, залишаючи губу в порожнині суглоба. На стегновій кістці капсула прикріплюється попереду вздовж міжвертлюгової лінії, позаду – дещо при середньо від міжвертлюгового гребеня. Тобто, шийка стегнової кістки знаходиться в суглобовій порожнині. Внутрішньокапсульна зв'язка головки стегнової кістки (*lig. capitis femoris*), що вкрита синовіальною перетинкою, прикріплюється до ямки головки стегнової кістки і до кульшової кістки в ділянці вирізки кульшової западини, а також до *поперечної зв'язки кульшової западини* (*lig. transversum acetabuli*), яка натягнута над кульшовою вирізкою. Зв'язка головки перешкоджає надмірному приведенню і обертанню назовні стегнової кістки. У цій зв'язці проходить артерія, що кровопостачає головку стегнової кістки.

Поперечно орієнтована зв'язка – *колова зона* (*zona orbicularis*) або *пояс Вебера*, що проходить у товщі волокнистої перетинки капсули кульшового суглоба, представлений пучком колових волокон, що охоплює шийку стегнової кістки у вигляді петлі і прикріплюється до клубової кістки під її нижньою передньою остю.

Кульшовий суглоб ще укріплюють три позакапсульні зв'язки. *Клубово-стегнова зв'язка* (*lig. iliofemorale*) дуже потужна (товщиною до 1 см), вона по-

чинається на передньому краї нижньої передньої клубової ості, спускається вниз і прикріплюється до міжвертлюгової лінії.

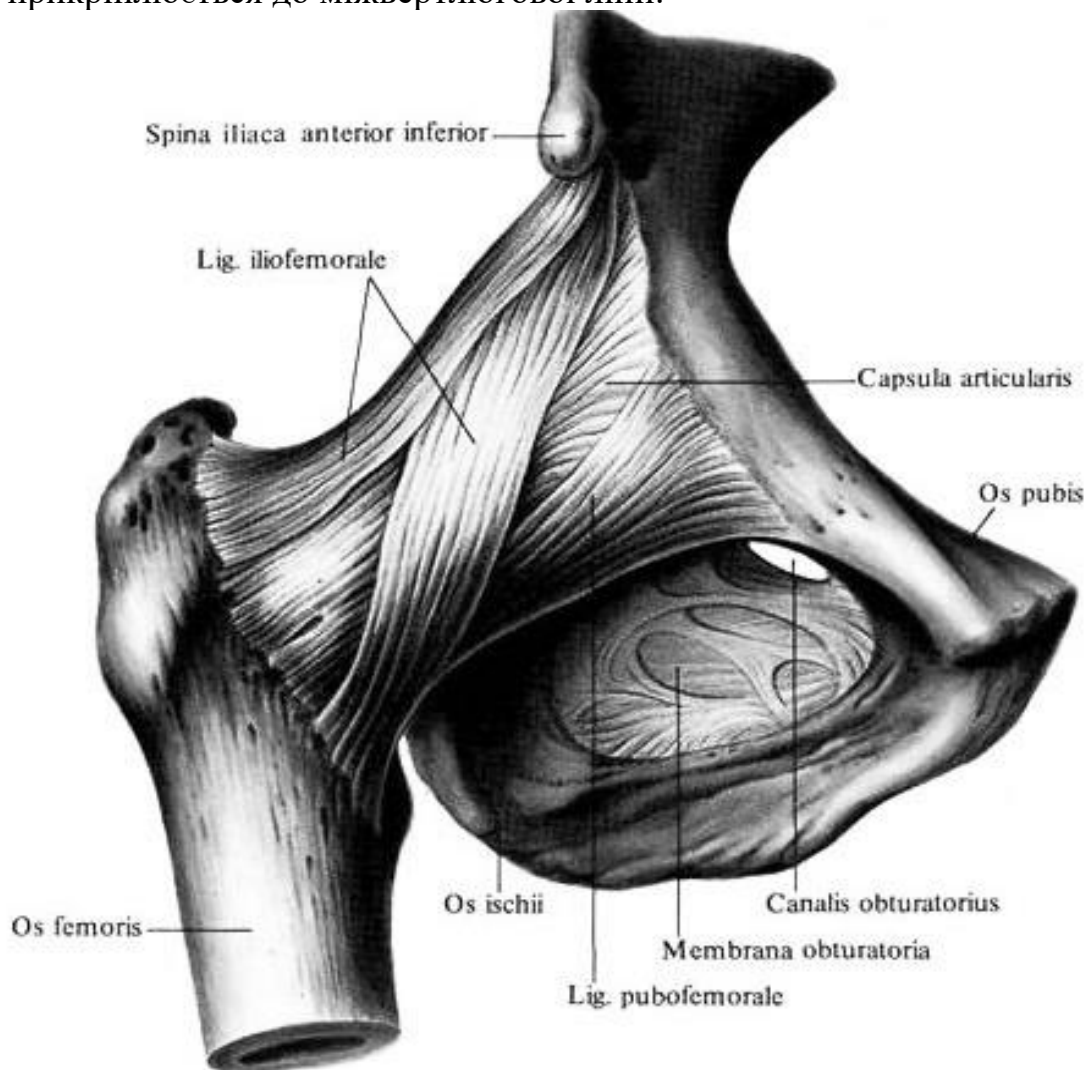


Рис. 24. Кульшовий суглоб, articulatio coxae (спереду)

Ця зв'язка перешкоджає надмірному розгинанню стегна, присередньо її частина перешкоджає ротації стегна досередини, бічна частина – назовні.

Назовні від клубово-стегнової розташовується *лобково-стегнова зв'язка* (lig. pubofemorale) трикутної форми, що починається широкою основою від верхньої гілки лобкової кістки і тіла клубової кістки в місці його зрощення з лобковою кісткою. Вершина цієї зв'язки прикріплюється до присереднього краю міжвертлюгової лінії стегна. Зв'язка запобігає надмірному розгинанню стегна, його обертанню назовні і відведенню.

Більш тонка *сідничо-стегнова зв'язка* (lig. ischiofemorale), розташована на задній поверхні суглоба, йде від тіла сідничої кістки, йде майже горизонтально назовні до вертлюгової ямки стегнової кістки. Зв'язка перешкоджає надмірному розгинанню стегна, його обертанню досередини і приведенню.

У кульшовому суглобі можливі рухи навколо трьох осей. Навколо фронтальної осі відбувається згинання стегна до 85-90° (при зігнутому колінному суглобі до 120°) і розгинання до 12—13°, навколо сагітальної осі - відведення до

40° і приведення до 20°, навколо вертикальної осі - обертання досередини до 35° і обертання назовні до 15°. Окрім того, стегно може здійснювати колове обертання.

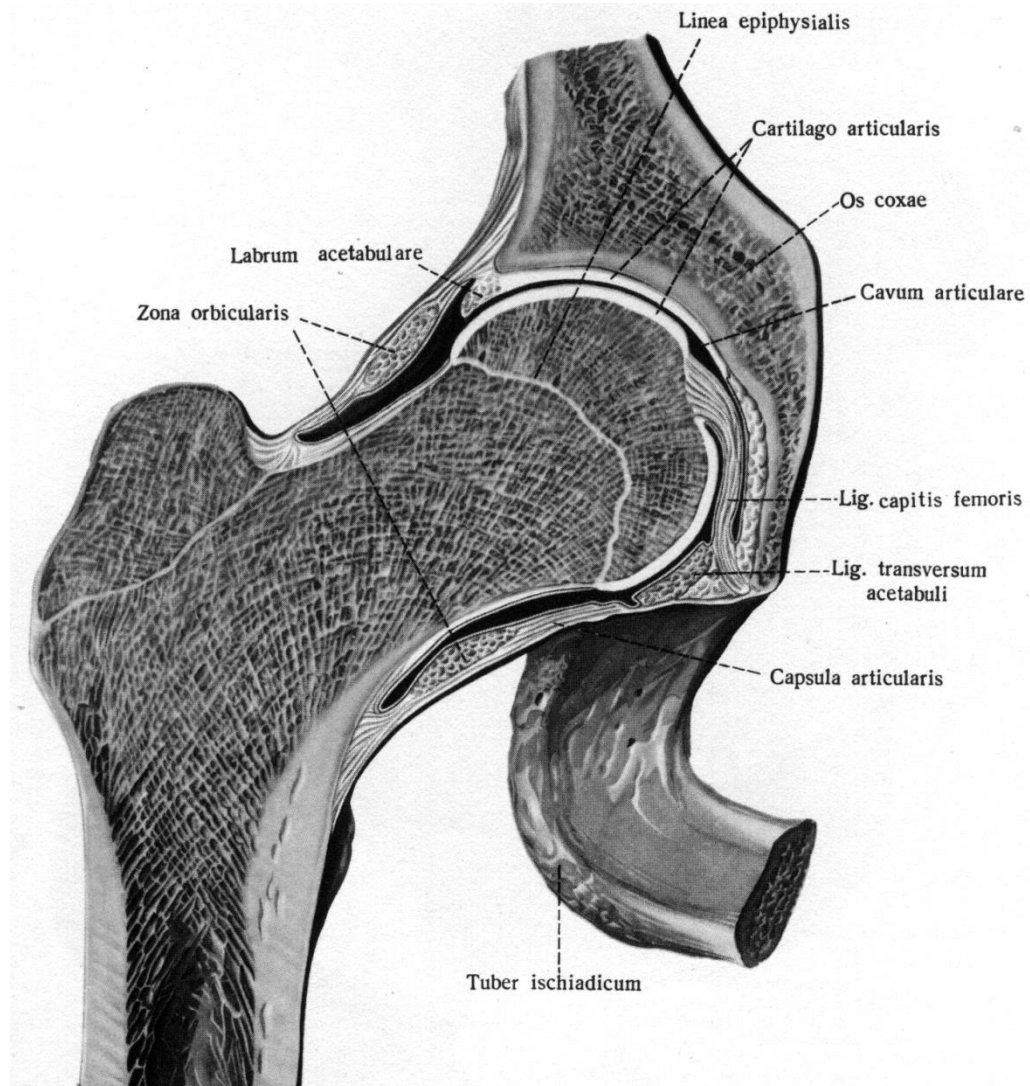


Рис. 25. Кульшовий суглоб, articulation coxae (правий)

ПЕРЕЛІК ПРАКТИЧНИХ НАВИЧОК

- | | |
|---------------------------|-------------------------------------|
| 1. Затульний канал | 4. Лобковий симфіз |
| 2. Великий сідничий отвір | 5. Крижово-клубовий суглоб |
| 3. Малий сідничий отвір | 6. Кульшовий суглоб |
| | 7. Зв'язка головки стегнової кістки |

ПЕРЕЛІК ПИТАНЬ

1. Крижово-клубовий суглоб: суглобові поверхні кісток, які його утворюють, межі прикріплення капсули, зв'язковий апарат, класифікація, рухи, описати і продемонструвати на препаратах.

2. Лобковий симфіз: будова, зв'язковий апарат, класифікація; описати і продемонструвати на препаратах.

3. Кульшовий суглоб: суглобові поверхні кісток, які його утворюють, допоміжні утворення, межі прикріплення капсули, зв'язковий апарат, класифікація, рухи; описати і продемонструвати на препаратах.

З'ЄДНАННЯ КІСТОК ГОМІЛКИ І СТОПИ, КОЛІННИЙ СУГЛОБ.

Колінний суглоб (articulatio genus) найбільший у людини, складний, комплексний, двохосьовий, виростковий, утворений виростками і наколінковою поверхнею стегнової кістки, верхньою суглобовою поверхнею великогомілкової кістки і суглобовою поверхнею наколінка. У суглобі є два *волокнисто-хрящових меніска* півмісяцевої форми, на поперечному розтині вони мають трикутну форму. **Присередній меніск** (meniscus medialis) має більший діаметр, але є вужчим і тоншим (до 6 мм), **бічний меніск** (meniscus lateralis) більш зігнутий, менший за діаметром, але товстіший (до 8 мм).

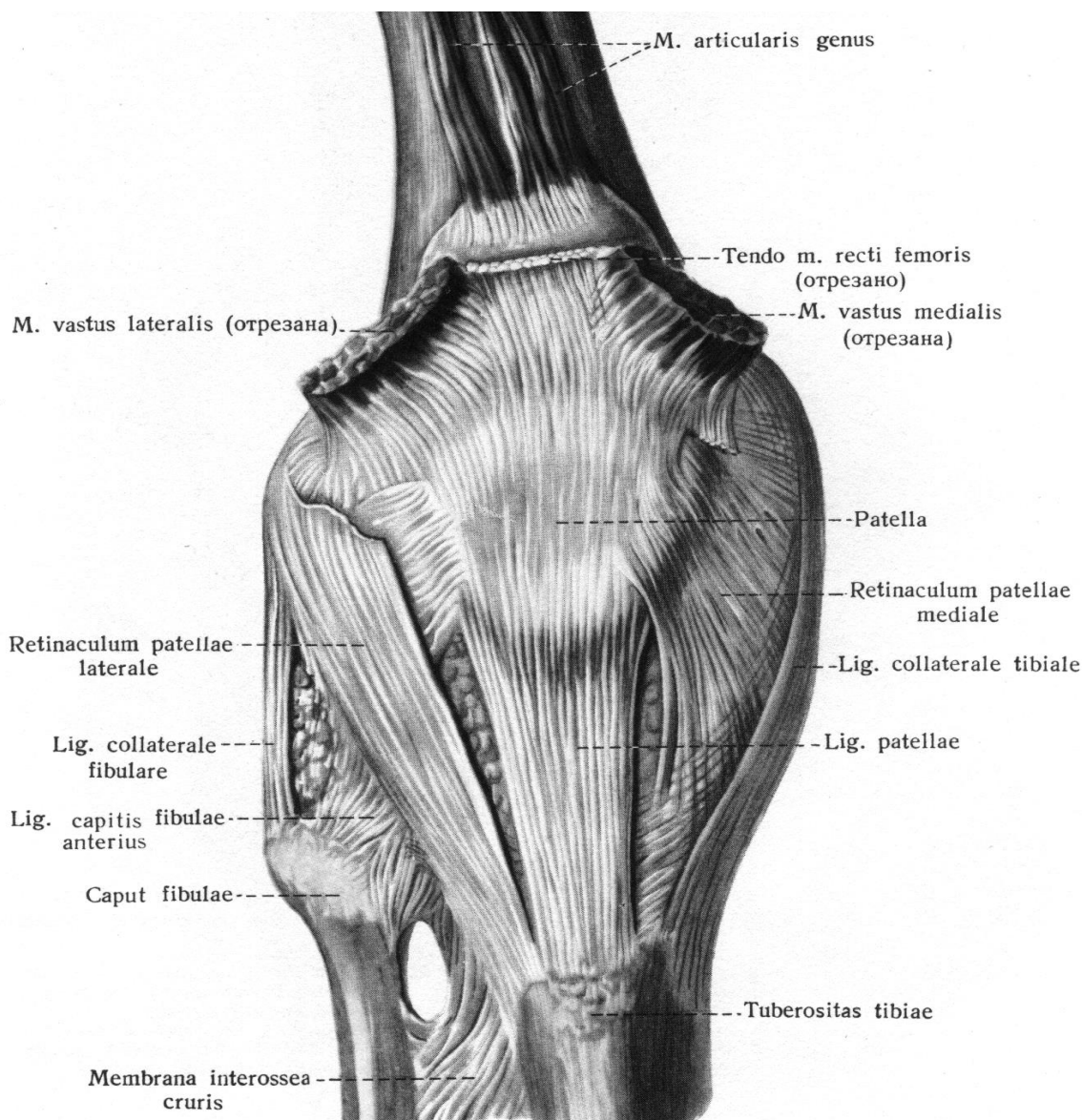


Рис.26. Колінний суглоб, articulatio genus (правий)

Глибока *піднаколінкова сумка* (bursa infrapatellaris profunda) розташована між зв'язкою наколінка і проксимальним епіфізом великогомілкової кістки.

Зовнішній товстий край кожного меніска зрощений з капсулою, а тонший обернений всередину суглоба. Меніски прикріплені своїми кінцями до міжвиросткового підвищення великогомілкової кістки, передні кінці менісків з'єднані *поперечною зв'язкою коліна* (lig. transversum genus).

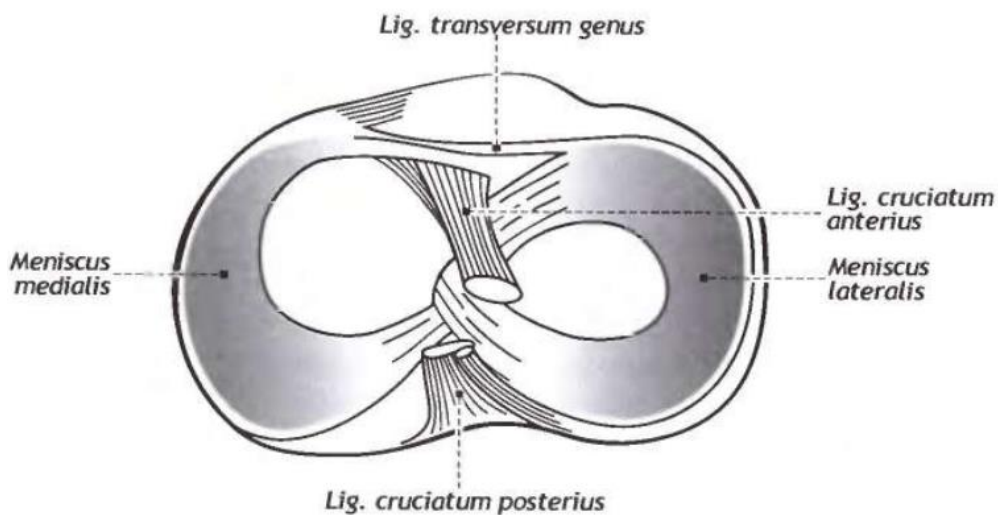


Рис. 27. Дистальна поверхня колінного суглоба зверху. Хрестоподібні зв'язки коліна. (схематично)

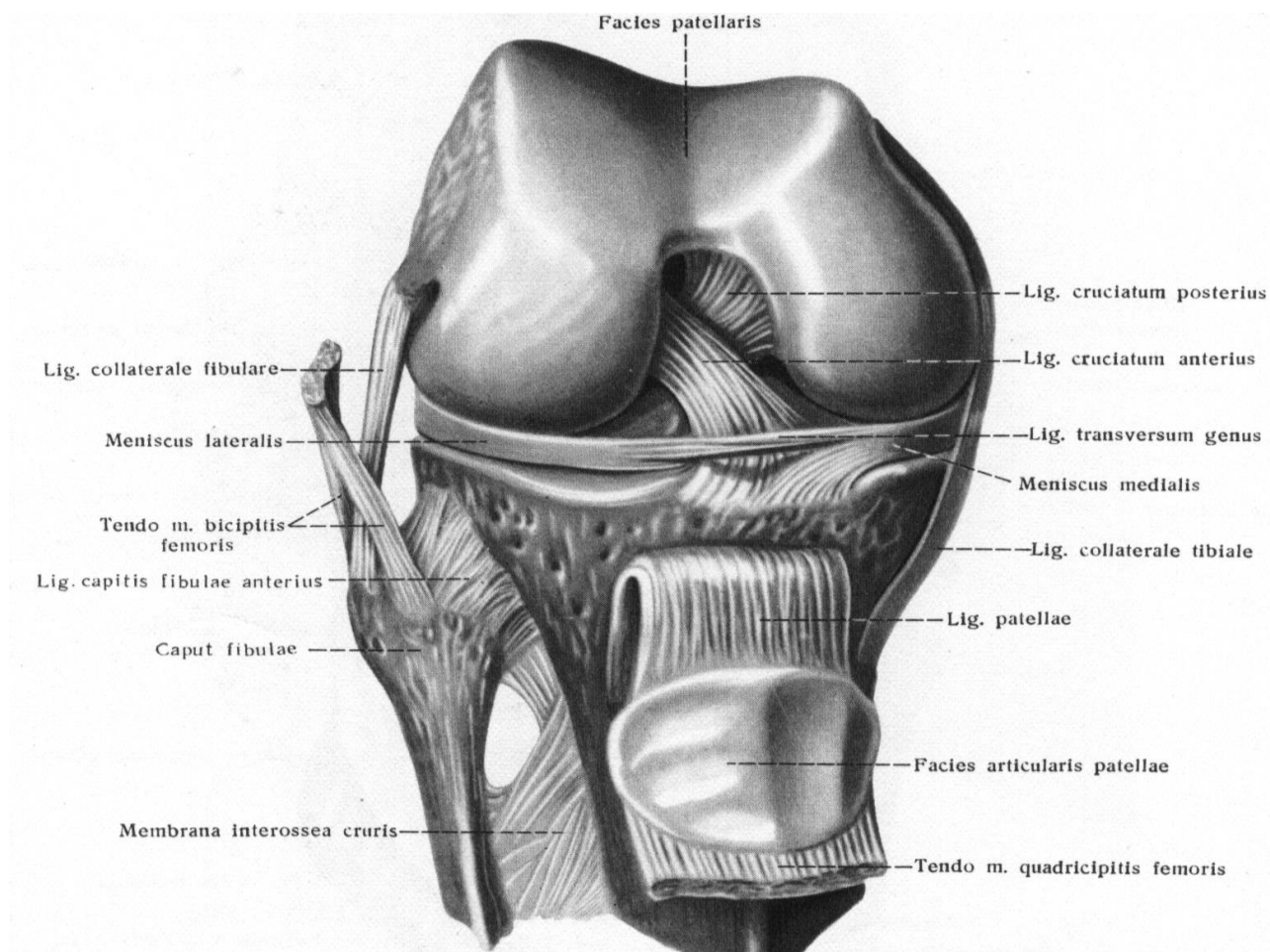


Рис. 28. Колінний суглоб, articulation genus (правий, попереду)

Тонка, вільна, широка суглобова капсула прикріплюється на стегновій кістці, відступивши на 1 см і більше від краю суглобової поверхні. На великогомілкової кістці і на надколінці капсула кріпиться по краях їх суглобових поверхонь, зрощується з зовнішніми краями обох менісків. Синовіальна перетинка утворює багаточисельні складки, що містять жирову клітковину.

Це парні *крилоподібні складки* (plicae alares), починаючись внизу з обох боків наколінка, вони проникають у порожнину суглоба між сочленованими кістками; непарна *піднаколінкова синовіальна складка* (plica synovialis infrapatellaris) йде від наколінка вниз, до переднього міжвиросткового поля, розділяючи порожнину суглоба на ліву і праву частини.

Велика кількість внутрішньо- і зовнішньосуглобових **зв'язок** укріплюють колінний суглоб.

Передня схрещена зв'язка (lig. cruciatum anterius) починається від присередньої поверхні бічного виростка стегнової кістки і прикріплюється до переднього міжвиросткового поля великогомілкової кістки.

Задня схрещена зв'язка (lig. cruciatum posterius) починається від бічної поверхні присереднього виростка, йде позаду і донизу й прикріплюється до заднього міжвиросткового поля великогомілкової кістки. Внутрішньосуглобові схрещені зв'язки, що вкриті синовіальною перетинкою, обмежують згинання, розгинання і обертання гомілки всередину.

Округла *малогомілкова обхідна зв'язка* (lig. collaterale fibulare), товщиною біля 5 мм, починається від бічного надвиростка стегнової кістки і прикріплюється до бічної поверхні головки малогомілкової кістки.

Великогомілкова обхідна зв'язка (lig. collaterale tibiale), має ширину 10-12 мм, зрощена з капсулою суглоба, зверху починається від присереднього надвиростка стегнової кістки, прикріплюється до найбільш виступаючої частини присереднього краю великогомілкової кістки. Обхідні зв'язки обмежують розгинання і обертання гомілки назовні.

Коса підколінна зв'язка (lig. popliteum obliquum) розташовується на задній поверхні суглобової капсули, починається від задньоприсереднього краю присереднього виростка великогомілкової кістки, прямовується по задній поверхні суглоба доверху і назовні, вплітається в капсулу суглоба і прикріплюється до задньої поверхні стегнової кістки над її бічним надвиростком. Волокна цієї зв'язки є продовженням сухожилля напівперетинчастого м'язу й, вигнувшись, спрямовуються бічно і доверху.

Дугоподібна підколінна зв'язка (lig. popliteum arcuatum) також розташована на задній поверхні суглоба, починається на задній поверхні головки малогомілкової кістки і бічного надвиростка стегна, піднімається доверху, дугоподібно вигинається в присередній бік, частково прикріплюючись до середньої частини косої підколінної зв'язки, далі, спускаючись донизу, прикріплюється до задньої поверхні великогомілкової кістки.

Зв'язка надколінка (lig. patellae) – товстий широкий фіброзний тяж, розташований між надколінком і горбистістю великогомілкової кістки.

Присередня і бічна піддержуючі зв'язки надколінка (*retinaculum patellae mediale et laterale*) є внутрішніми і зовнішніми пучками сухожилля чотириголового м'язу стегна, що перекидається від надколінка до бічного і присереднього надвиростка стегна. Колінний суглоб має декілька синовіальних сумок. *Наднадколінкова сумка* (*bursa suprapatellaris*) розташована між дистальним епіфізом стегнової кістки і сухожиллям чотириголового м'язу стегна (вище надколінка).

Підшкіряна *переднадколінкова сумка* (*bursa subcutanea prepatellaris*) знаходиться на передній поверхні колінного суглоба, на рівні надколінка у товщі підшкіряної клітковини.

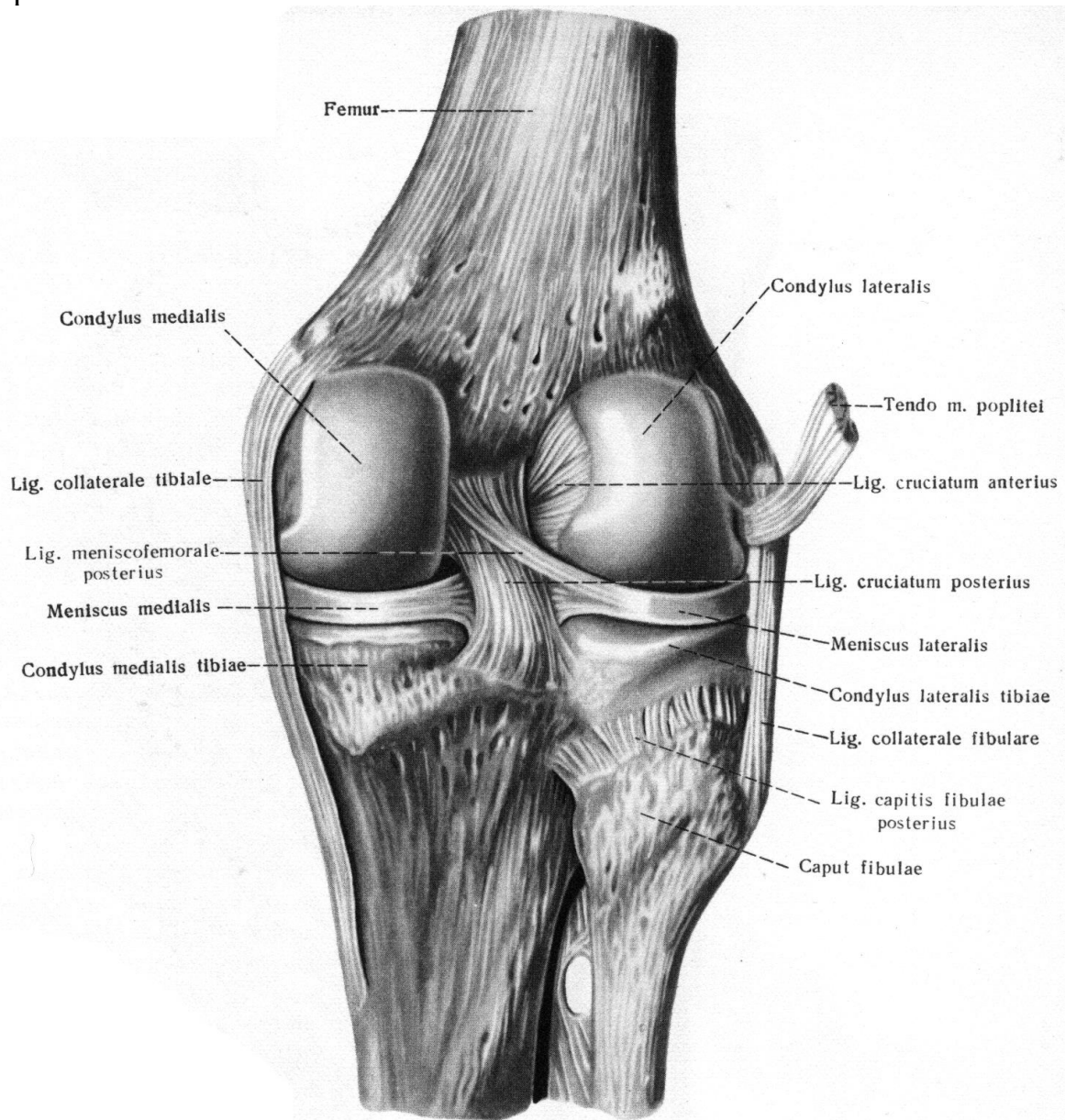


Рис. 29. Колінний суглоб, articulation genus (правий, позаду)

З'ЄДНАННЯ КІСТОК ГОМІЛКИ.

Кістки гомілки мають перервні і неперервні з'єднання. З'єднання між великогомілковою і малогомілковою кістками практично нерухомі, це пов'язано з опорною функцією гомілки і участю малогомілкової кістки в утворенні надп'яtkово-гомілкового суглоба. Між міжкістковими краями великогомілкової

і малогомількової кісток натягнута товста міжкісткова перетинка гомілки (membrane interossea cruris). У верхній і нижній частинах перетинки є отвори, через які проходять судини і нерви. З'єднання кісток гомілки представлені міжгомільковим суглобом і міжгомільковим синдесмозом.

Міжгомільковий суглоб (articulation tibiofibularis) плоский, малорухо- мий, утворений малогомільковою суглобовою поверхнею великогомілкової кіст- ки і суглобовою поверхнею головки малогомількової кістки. Туго натягнута суг- лобова сумка прикріплюється по краях суглобових поверхонь. Суглобова по- рожнина іноді сполучається з порожниною колінного суглоба.

Передня і задня зв'язки головки малогомількової кістки (lig. capitis fibulae anterior et posterior) укріплюють капсулу суглоба попереду і позаду.

Міжгомільковий синдесмоз (syndesmosis tibiofibularis) плоский, малорухо- мий, утворений малогомільковою вирізкою великогомілкової кістки і суглобо- вою поверхнею бічної кісточкі малогомількової кістки. Іноді у синдесмоз випи- нається синовіальна мембрана гомілковостопного суглоба, перетворюючи його в нижній міжгомільковий суглоб.

Передня і задня міжгомількові зв'язки (lig. tibiofibularia anterior et posterior) розташовані між бічною кісточкою і великогомілковою кісткою, укріплюють це з'єднання.

З'ЄДНАННЯ КІСТОК СТОПИ.

Стопа несе на собі всю вагу тіла, будучи органом опори і пересування. Це й обумовлює н будову і характер з'єднань кісток, що представлені різними ви- дами суглобів.

Усі суглоби стопи можна розділити на 4 великі групи:

- 1) зчленування стопи з гомілкою;
- 2) зчленування заплеснованих кісток між собою;
- 3) зчленування між заплесновими і плесновими кістками;
- 4) зчленування кісток пальців.

Надп'ятково-гомільковий суглоб (articulation talocruralis) складний, блокоподібний, одновісний, утворений суглобовимим поверхнями обох кісто- чок, нижньої суглобової поверхні великогомілкової кістки і блоком надп'яткової кістки.

Коротка суглобова капсула на передній поверхні кісток гомілки і на надп'ятковій кістці прикріплюється на 5-8 мм попереду від суглобового хряща, позаду і з боків по лінії суглобового хряща. По боках суглоба капсула міцна і товста, попереду і позаду – тонка, утворює складки.

Товста *присередня (дельтоподібна) зв'язка (lig. mediale, s. deltoideum)* по- чинається на присередній кісточці, спускається вниз і прикріплюється своєю широкою основою до човноподібної, надп'яткової і п'яткової кісток. Ця зв'язка складається із 4 частин: великогомілково-човноподібна частина, великогоміл- ково-п'яткова, передня і задня великогомілково-надп'яткові частини.

Тонка, коротка, чотирикутна *передня надп'ятково-малогомількова зв'язка (lig. talofibulare anterior)* проходить горизонтально між зовнішньою поверхнею бічної кісточкі і шийкою надп'яткової кістки.

Суглобова капсула укріплена міцними зв'язками.

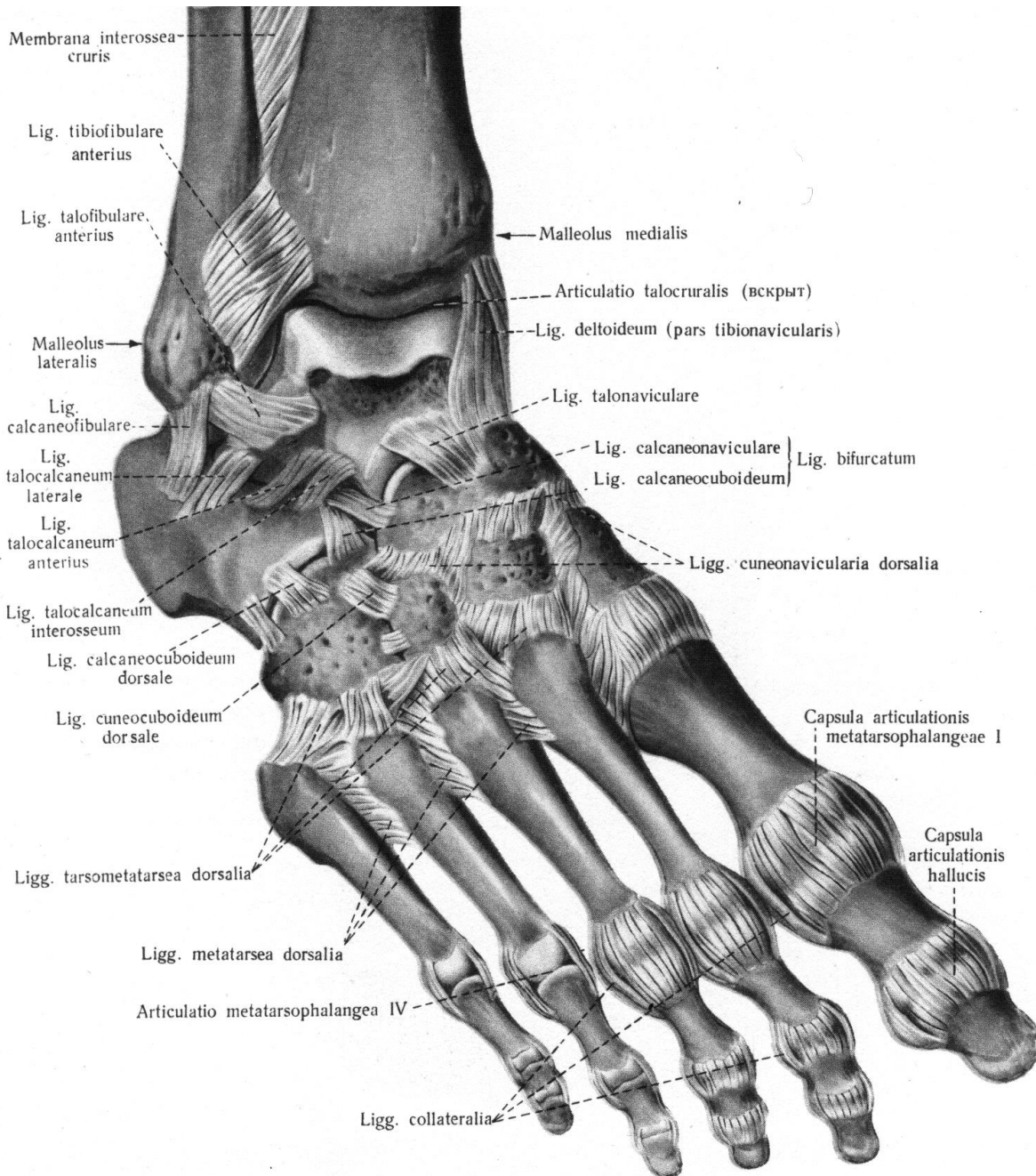


Рис. 30. Зв'язки та суглоби стопи (правої, тильна поверхня)

Задня надп'яtkово-малогомілкова зв'язка (lig. talofibulare posterius) починається на бічній кісточці, прямує позаду і прикріплюється до заднього відростка надп'яtkової кістки.

П'яtkово-малогомілкова зв'язка (lig. calcaneofibulare) починається на бічній кісточці, йде донизу і прикріплюється до зовнішньої поверхні п'яtkової кістки. У надп'яtkово-гомілковому суглобі здійснюється тильне і підошвове згинання навкруг фронтальної осі.

МІЖПЛЕСНЕВІ СУГЛОБИ.

Піднадп'ятковий (надп'яtkово-п'яtkовий) суглоб (*articulation subtalaris*) циліндричний, одновісний, утворений задньою п'яtkовою суглобовою поверхнею надп'яtkової кістки і задньою надп'яtkовою суглобовою поверхнею п'яtkової кістки. Тонка, вільна суглобова капсула прикріплюється до країв суглобових поверхонь.

Надп'яtkово-п'яtkово-човноподібний суглоб (*articulation talocalcaneonavicularis*) складний, кулястий, багатовісний, утворений човноподібною, передньою і середньою п'яtkовими суглобовими поверхнями надп'яtkової кістки, передньою і середньою надп'яtkовими суглобовими поверхнями п'яtkової кістки і задньою суглобовою поверхнею човноподібної кістки. Суглобова поверхня п'яtkової кістки доповнюється поверхнею підошовної п'яtkово-човноподібної зв'язки. У зоні її контакту з голівкою надп'яtkової кістки в товщі зв'язки є шар волокнистого хряща.

Рухи в суглобі можливі тільки навкруг сагітальної осі, яка проходить через присередню частину голівки надп'яtkової кістки і виходить на бічній поверхні п'яtkової кістки. Цей суглоб сумісно з піднадп'яtkовим функціонує як комбінований суглоб. Об'єм рухів у цих суглобах обмежений. Суглобова капсула, що прикріплюється до країв суглобових поверхонь укріплена зв'язками.

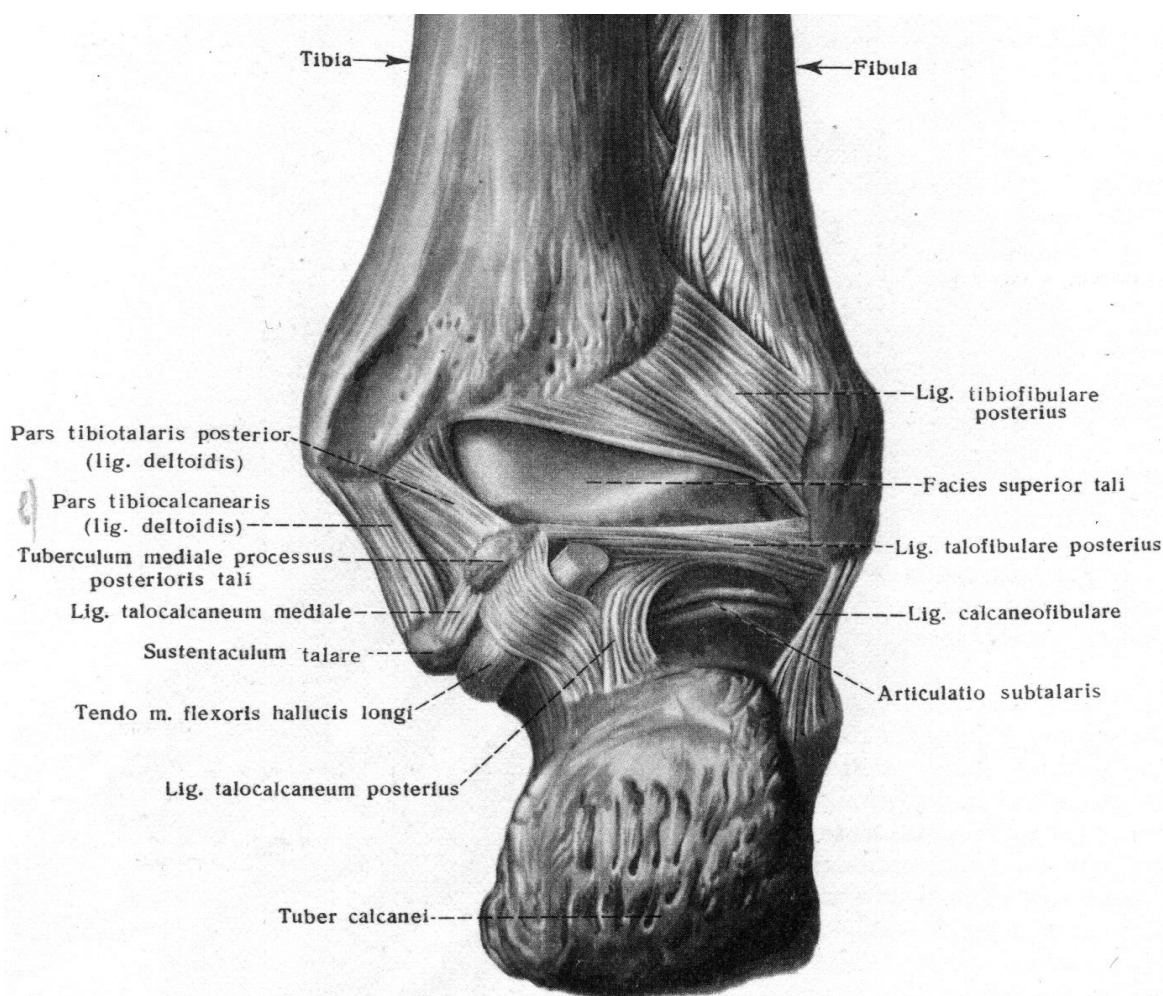
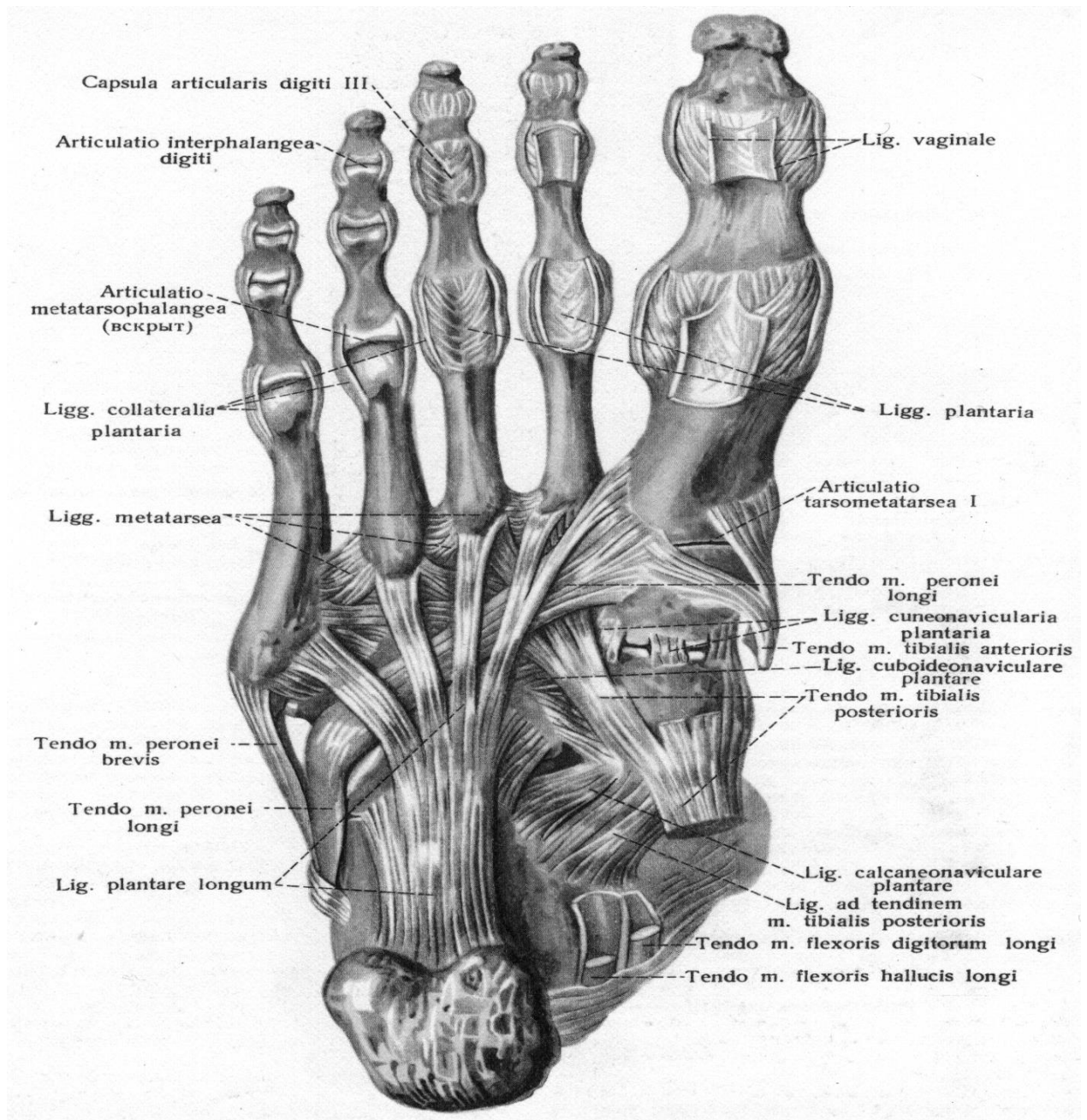


Рис. 31. Зв'язки та суглоби стопи (правої, ззаду)



**Рис. 32. Зв'язки і суглоби стопи
(правої, підошвова поверхня, facies plantaris)**

Дуже міцна міжкісткова над'яtkово-п'яtkова зв'язка (lig. talocalcaneum interosseum) розташована в пазусі передплесни, з'єднує обернені одна до одної поверхні борозни п'яtkової і надп'яtkової кісток.

Підошвова п'яtkово-човноподібна зв'язка (lig. calcaneonavicularia plantare), натягнута між нижньоприсереднім краєм опори надп'яtkової кістки, п'яtkовою кісткою і нижньою поверхнею човноподібної кістки, підтримує головку надп'яtkової кістки. При її розслабленні головка надп'яtkової кістки опускається і стопа стає плоскою.

Надп'яtkово-човноподібна зв'язка (lig. talonaviculare) починається від тильної поверхні шийки надп'яtkової кістки і прикріплюється до човноподібної кістки.

Поперечний суглоб заплесни (Шопаров суглоб) (articulatio tarsi transversa) утворений двома суглобами: п'яtkово-кубоподібним і надп'яtkово-човноподібним. Останній по суті є частиною надп'яtkово-п'яtkово-човноподібного суглоба. Суглобові порожнини цих двох суглобів утворюють S-образну лінію, що йде поперек довгої осі стопи. На рівні поперечного суглоба заплесни хірурги при певних патологічних станах вичленяють (екзартикуляція) дистальну частину стопи.

П'яtkово-кубоподібний суглоб (articulatio calcaneocuboidea) утворений кубоподібною суглобовою поверхнею п'яtkової кістки і задньою суглобовою поверхнею кубоподібної кістки. Суглобова порожнина звичайно ізольована від інших суглобів, іноді сполучається з порожниною надп'яtkово-п'яtkово-човноподібного суглоба.

Коротка, міцна підошвова *п'яtkово-кубоподібна зв'язка* (lig. calcaneosuboideum plantare) з'єднує підошвові поверхні обох кісток.

Довга підошвова зв'язка (lig. plantare longum) – найміцніша зв'язка стопи, починається на нижній поверхні п'яtkової кістки і, віялоподібно розширюючись, прикріплюється до основи II-V плесневих кісток.

Надп'яtkово-човноподібний суглоб (articulation talonaviculare) кулястий, є частиною поперечного суглоба передплесни, утворений суглобовою поверхнею головки надп'яtkової кістки і проксимальною суглобовою поверхнею човноподібної кістки. Крім зв'язок, що укріплюють п'яtkово-кубоподібний і п'яtkово-човноподібний суглоби окремо, є *роздвоєна зв'язка* (lig. bifurcatum), загальна для цих двох суглобів. Роздвоєну зв'язку називають «ключем», або «ключовою зв'язкою» суглоба Шопара, бо тільки при її розсіченні під час хірургічної операції поперечний суглоб заплесни легко розчленовується.

Ця зв'язка починається на верхньому краї п'яtkової кістки і поділяється на два пучки: це *п'яtkово-човноподібна зв'язка* (lig. calcaneonaviculare), яка прикріплюється на задньобічному краї човноподібної кістки, і *п'яtkово-кубоподібна* (lig. calcaneosuboideum), яка знаходиться на тильній поверхні кубоподібної кістки.

Клино-човноподібний суглоб (articulatio cuneonavicularis) плоский, багатоосьовий, малорухмий, утворений задніми суглобовими поверхнями клиноподібних кісток і дистальною суглобовою поверхнею човноподібної кістки. Суглобова щілина продовжується між клиноподібними кістками, іноді вона за допомогою випинань сполучається з порожниною заплесно-плесневих суглобів. Суглобова капсула прикріплюється до країв суглобових поверхонь, укріплена зв'язками: *тильними і підошвовими клино-човноподібними* (lig. cuneonavicularia dorsalia et plantaria), *міжкістковими міжклиноподібними* (lig. intercuneiformia interossea) і *тильними*, а також *підошвовими міжклиноподібними* (lig. intercuneiformia dorsalia et plantaria).

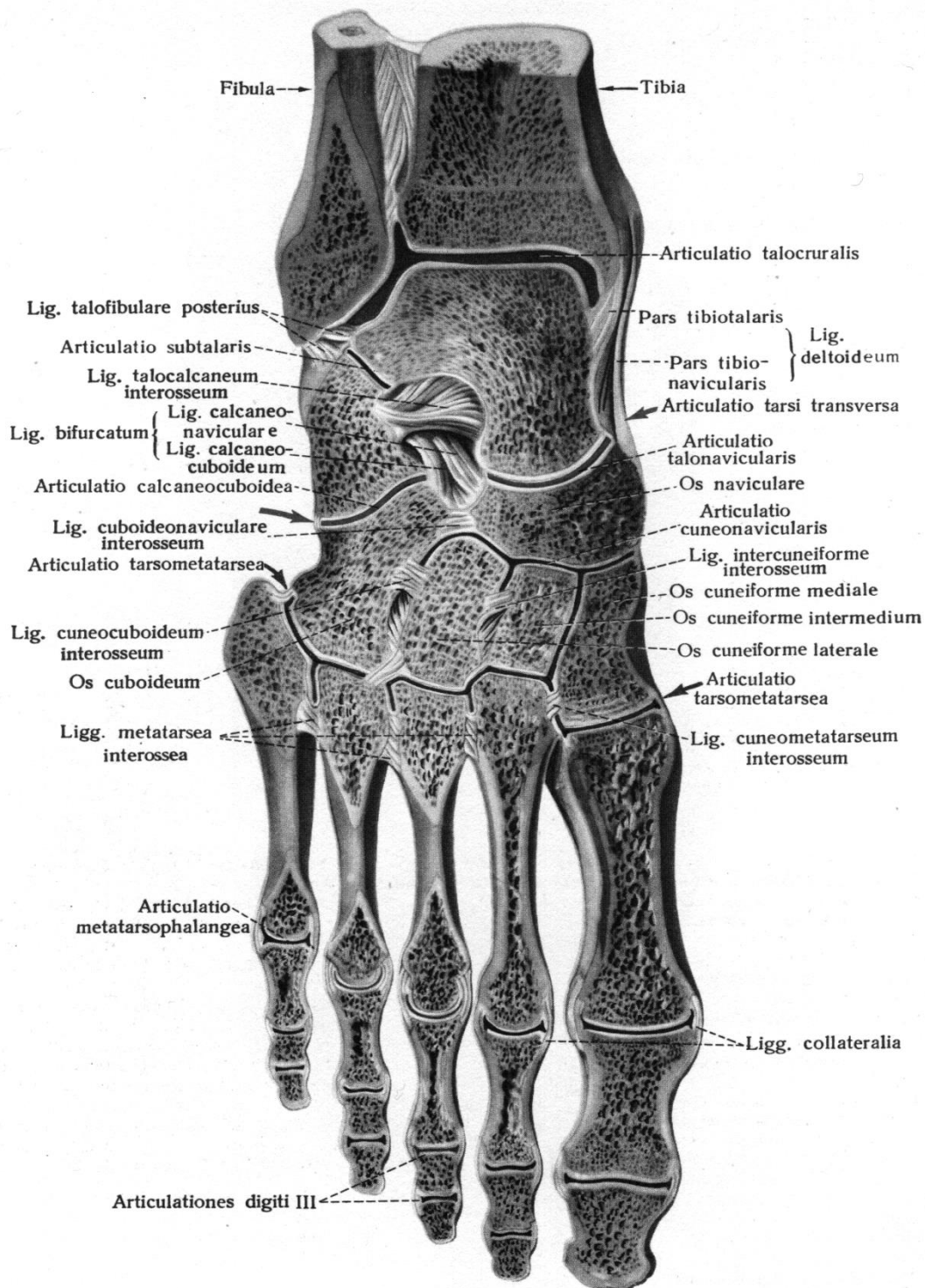


Рис. 33. Суглоби і зв'язки стопи (правої). Зріз.

У міжп'єсневих суглобах здійснюються поєднані рухи: обертання п'яткової кістки разом з човноподібною і переднім кінцем стопи навколо косої сагітальної осі.

Під час пронації бічний край стопи піднімається, під час супінації піднімається присередній край, тильна поверхня стопи повертається у бік.

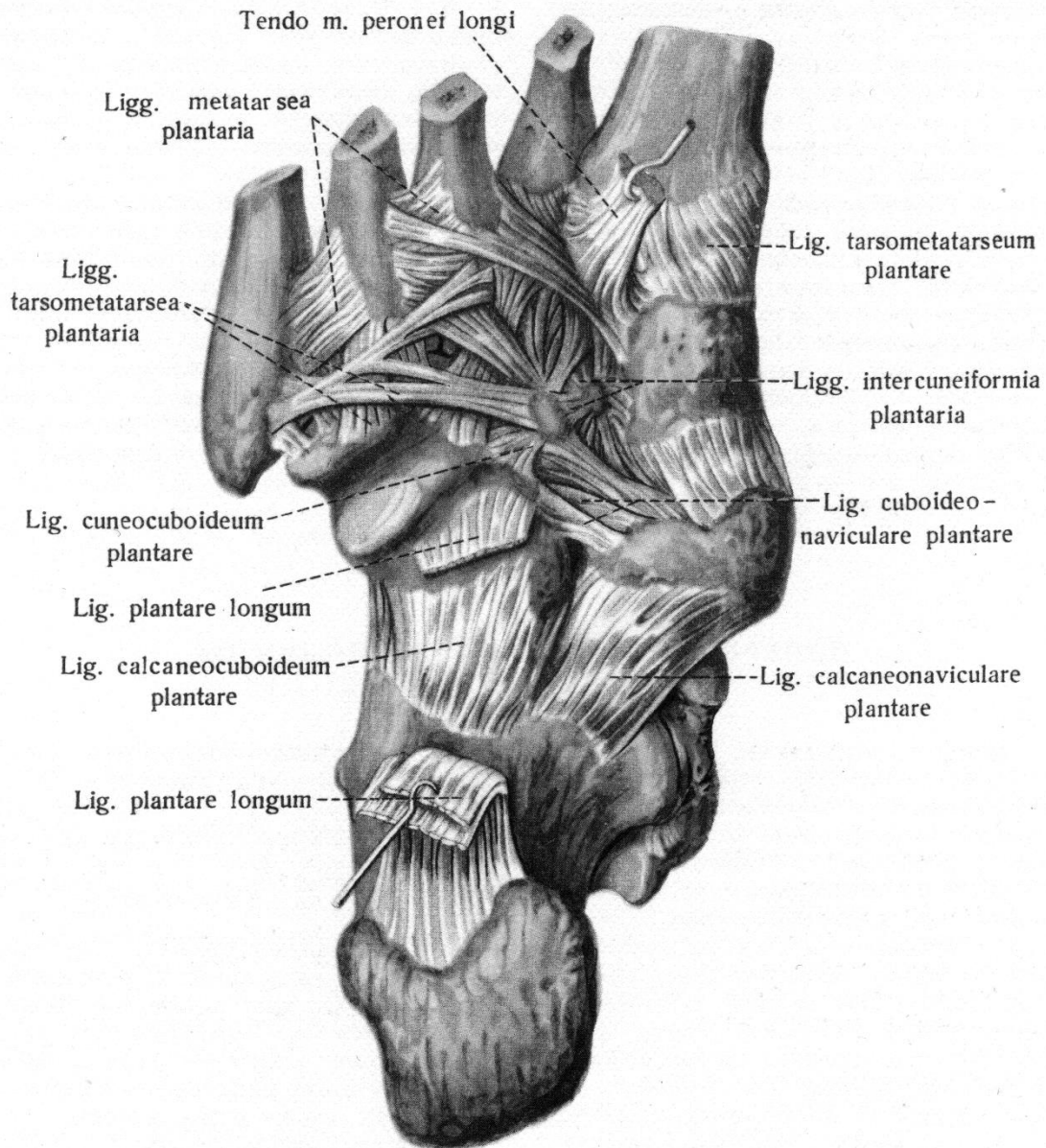


Рис. 34. Зв'язки та суглоби стопи правої (підшвова поверхня)

Зап'яско-п'яскові суглоби (articulationes tarsometatarsale - Лісфранків суглоб) зчленовують дистальний ряд зап'яскових кісток з п'ясковими кістками. За формою ці суглоби є плоскими, багатоосьовими, але майже нерухомими.

В них можливі незначні ковзання і обертання, які забезпечують еластичність склепіння стопи. Вони сформовані суглобовими площами дистальних поверхонь 3 клиноподібних і кубоподібної кісток й основами 5 п'яскових кісток. При цьому утворюється 3 ізольованих суглоба: 1) зчленування присередньої клиноподібної і I п'яскової кістки; 2) зчленування II і III п'яскових кісток з проміжною і бічною клиноподібними кістками; 3) зчленування кубоподібної кістки з IV і V п'ясковими кістками.

Капсули суглобів, прикріплені по краях суглобових поверхонь, укріплені тильними і підшвовими зап'яско-п'ясковими (lig. tarsometatarsea dorsalia et plantaria) і міжкістковими клино-п'ясковими зв'язками (lig. cuneometatarsea intersosseae).

На рівні суглоба Лісфранка хірурги вичленяють (екзартикуляція) дистальну частину стопи.

Міжплезнові суглоби (articulationes intermetatarsae) утворені між прилеглими суглобовими поверхнями основ плезнових кісток. Їх суглобові капсули укріплені *тільними і підошовними плезновими зв'язками* (lig. metatarsae dorsalia et plantaria), які спрямовані поперечно, і міжкістковими плезновими зв'язками (lig. metatarsae interossea), що з'єднують прилеглі одна до одної поверхні плезнових кісток.

Плезно-фалангові суглоби (articulationes metatarsophalangeae) еліпсоподібні, двохосьові, утворені суглобовими поверхнями головок плезнових кісток і основ проксимальних фаланг. Дуже тонка і вільна суглобова капсула прикріплюється до країв суглобових поверхонь.

Суглоби укріплені такими зв'язками: *бічні і присередні обхідні зв'язки* (lig. collateralia) (бічні товстіші і міцніші), *підошовні зв'язки* (lig. plantaria), *глибока поперечна плезнова зв'язка* (lig. metatarsium transversum profundum), яка йде поперечно від головки I до головки V плезнової кістки, зрощуючись з капсулами плезно-фалангових суглобів і з'єднуючи головки всіх плезнових кісток. У плезно-фалангових суглобах здійснюється згинання і розгинання пальців, їх незначне приведення і відведення навколо вертикальної осі.

Міжфалангові суглоби стопи (articulationes interphalangeae pedis) блокоподібні, одновісні, утворені головками і основами сусідніх фаланг. Вони аналогічні суглобам кисті, але менш рухомі. Суглобові сумки прикріплюються до країв суглобових поверхонь.

Вони укріплені *обхідними* (lig. collateralia) і *підошовними зв'язками* (lig. plantaria). У міжфалангових суглобах здійснюються згинання і розгинання навколо лобової осі. Рухи великого пальця більш різноманітні, ніж у інших.

СКЛЕПІННЯ СТОПИ.

Кістки стопи менш рухливі, ніж кістки кисті, бо стопа людини виконує функції опори і пересування. **До складу твердої основи стопи входить 10 кісток:** це човноподібна, 3 клиноподібні, кубоподібна і 5 плезнових кісток, з'єднаних між собою суглобами і укріплених міцними зв'язками.

Стопа людини представлена 5 поздовжніми й одним поперечним склепінням (дугами), що опуклі догори. Кожне поздовжнє склепіння починається від однієї точки (буфа) п'яркової кістки і включає заплезнові кістки та відповідну плезнову кістку.

В утворенні першого поздовжнього склепіння беруть участь I плезнова, присередня клиноподібна кістки, присередня частина човноподібної, надп'яркової і п'яркової кістки. Найдовшим і найвищим є друге поздовжнє склепіння, а найкоротшим і найнижчим – п'яте. Кожне поздовжнє склепіння має дві точки опори: п'ятковий горб і головку плезнової кістки. Однак стопа в цілому має 3 точки опори: п'ятковий горб і головки I і V плезнових кісток.

Для укріплення поздовжніх склепінь стопи особливо вагомим є довга підошвова зв'язка, підошвова п'ярково-човноподібна зв'язка і підошвовий апоневроз.

Для укріплення поперечного склепіння стопи слугують поперечні зв'язки підошви: глибока поперечна плеснова, міжкісткові плеснові та ін. Поздовжньо розташовані м'язи і їх сухожилки, які прикріплені до фаланг пальців, укріплюють її поздовжні склепіння, а поперечно розташовані м'язи і їх сухожилки укріплюють її поперечне склепіння. При розслабленні активних і пасивних «затягувань» склепіння стопи опускаються, стопа сплющується – розвивається плоскостопість.

Завдяки склепінням маса тіла рівномірно розподіляється по всій стопі. При ходьбі, бігу, стрибках склепіння виконують роль амортизаторів.

У дітей впродовж першого року життя стопи відвернені (супіновані) тому при ходьбі дитина ставить стопу на бічний край, а не на всю підошву. З віком відбувається опускання присереднього краю стопи.

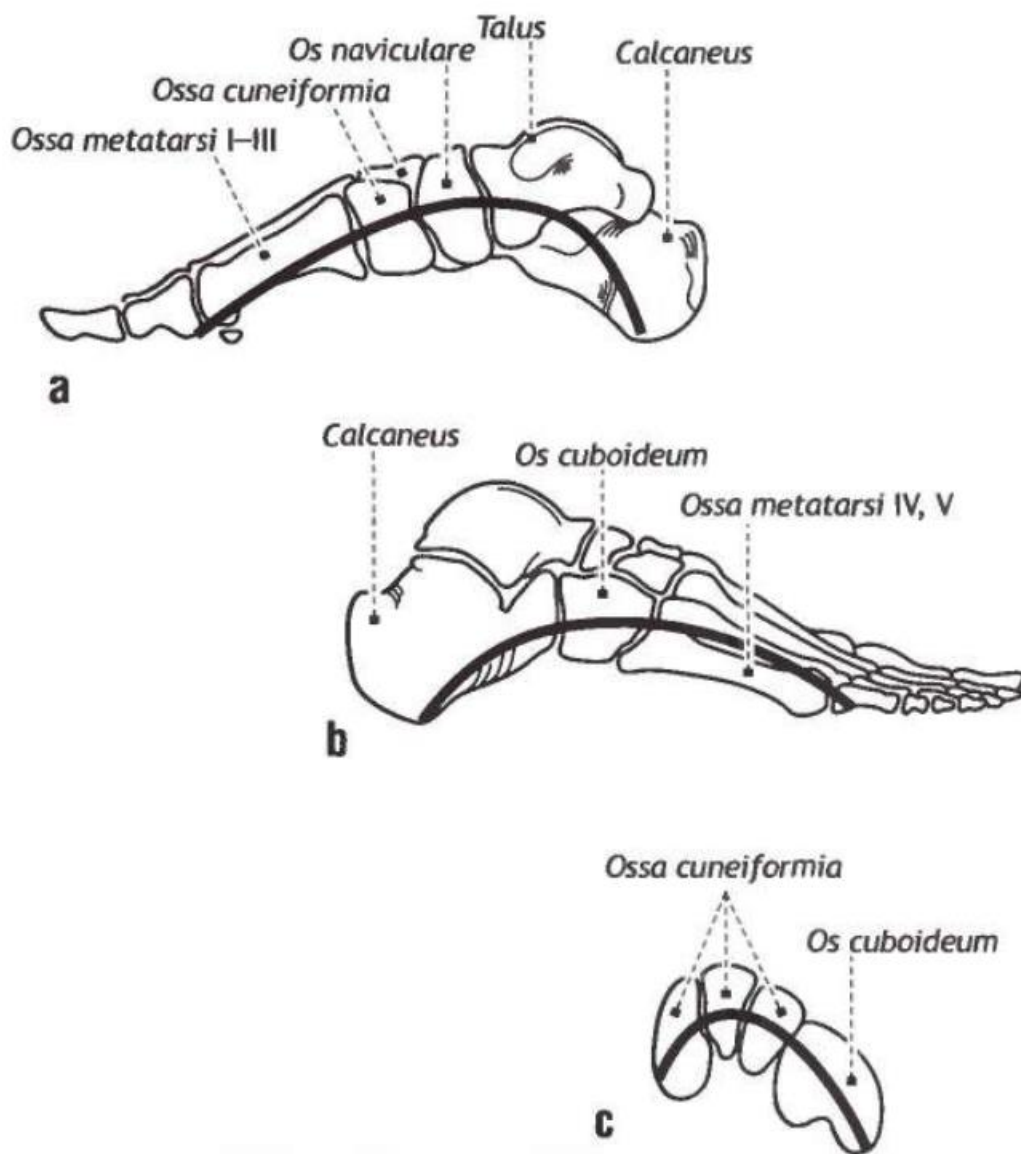


Рис. 35. Склепіння стопи

ПЕРЕЛІК ПРАКТИЧНИХ НАВИЧОК

1. Колінний суглоб
2. Боковий меніск
3. Присередній меніск
4. Міжкісткова перетинка гомілки
5. Міжгомілковий суглоб
6. Надп'яtkово-гомілковий (надп'яtkовий) суглоб
7. Піднадп'яtkовий суглоб
8. Надп'яtkово-п'яtkово-човноподібний суглоб
9. Поперечний суглоб заплесна (суглоб Шопара)
10. П'яtkово-кубоподібний суглоб
11. Клино-човноподібний суглоб
12. Міжклиноподібні суглоби
13. Заплесно-плеснові суглоби
14. Міжплеснові суглоби
15. Міжкісткові проміжки плесни
16. Плесно-фалангові суглоби
17. Міжфалангові суглоби стопи

ПЕРЕЛІК ПИТАНЬ

1. Колінний суглоб: суглобові поверхні кісток, які його утворюють, допоміжні утворення (меніски, внутрішньосуглобові зв'язки, складки, синовіальні сумки), зв'язковий апарат, класифікація, рухи; описати і продемонструвати на препаратах.
2. З'єднання кісток гомілки: види, їх будова, класифікація; описати і продемонструвати на препаратах.
3. Надп'яtkово-гомілковий суглоб: суглобові поверхні кісток, які його утворюють, межі прикріплення капсули, зв'язковий апарат, класифікація, рухи; описати і продемонструвати на препаратах.
4. Суглоби стопи: з'єднання кісток заплесни, види, їх суглобові поверхні і зв'язки, що їх зміцнюють, описати і продемонструвати на препаратах.
5. Поперечний суглоб стопи: суглоби, які його утворюють, зв'язковий апарат; описати і продемонструвати на препаратах.
6. Суглоби стопи: їх суглобові поверхні, зв'язковий апарат, класифікація; описати і продемонструвати на препаратах.

МІОЛОГІЯ (вчення про м'язи)

М'язи (musculi) представляють активну частину опорно-рухового апарату і забезпечують руху, які мають першорядне значення для життєдіяльності людини. М'язи утворені покресленої (поперечно) м'язову тканину, що становить скелетні м'язи. Скорочення скелетних м'язів не тільки утримує тіло людини у вертикальному положенні, забезпечує його переміщення в просторі, але і сприяє поліпшенню крово- і лімфообігу, впливає на розвиток і форму кісток. Скелетні м'язи здійснюють дихальні і ковтальні руху, міміку, беруть участь в утворенні стінок порожнин тіла.

У довгих м'язах виділяють середню потовщену частину - черевце (venter), що переходить на кінцях в сухожилля (tendo), за допомогою яких м'яз прикріплюється до кістки. Сухожилля міцно прикріплюються до кісток, зростаючись з окістям і навіть проникаючи в речовину кістки. У людини більше 400 скелетних м'язів. Вони складають у чоловіків становить близько 40-45%, у жінок - 30% від маси тіла.

КЛАСИФІКАЦІЯ М'ЯЗІВ

М'язи підрозділяють за їх розташуванням, формою, довжиною, напрямком м'язових волокон, функціями, а також за розташуванням їх стосовно суглобів.

За формою і будовою м'язи дуже різноманітні.

Веретеноподібний м'яз (m. fusiformis) – він на обох кінцях, поступово звужуючись, переходить в сухожилок.

Одноперистий м'яз (m. unipennatus), м'язові волокна якого прикріплюються на одній поверхні сухожилка. Двоперистий м'яз (m. bipennatus), коли волокна с двох боків під кутом прикріплюються до сухожилка. У м'яза може бути одна, дві і більше голівок, що мають різний початок, але спільне черевце. Звідси їх назви: двоголовий м'яз (m. biceps), триголовий (m. triceps), чотириголовий (m. quadriceps), квадратний (m. quadratus), трикутний (m. triangularis), круглий (m. teres), дельтоподібний (m. deltoideus), зубчастий (m. serratus) та ін.

За напрямком м'язових пучків розрізняють м'язи з паралельними волокнами (m. rektys), косими (m. obliquus), поперечними (m. transversus) і коловими (m. orbicularis). За глибиною розташування розрізняють поверхневі і глибокі м'язи, зовнішні і внутрішні, бічні і присередні, за топографією – м'язи тулуба, голови, кінцівок, дна порожнини рота та ін.

Черевце м'язу може поділятися на два проміжним сухожилком, при цьому утворюється двочеревцевий м'яз (m. digastricus), або хід м'язових волокон може перерватися сухожильними перемичками (intersectiones tendineae).

М'яз, що йде до суглобової капсули, називається суглобовим м'язом (m. articularis); колоподібний м'яз, замикаючий порожнину, може бути коловий (m. orbicularis) або звужуючий вихід із порожнистого органа – сфінктером (m. sphincter).

Крім того, розрізняють короткі м'язи, що розташовуються в глибоких шарах спини, між окремими хребцями або ребрами; довгі, що формують м'язові групи на кінцівках; широкі, що зустрічаються, переважно, у тулубі.

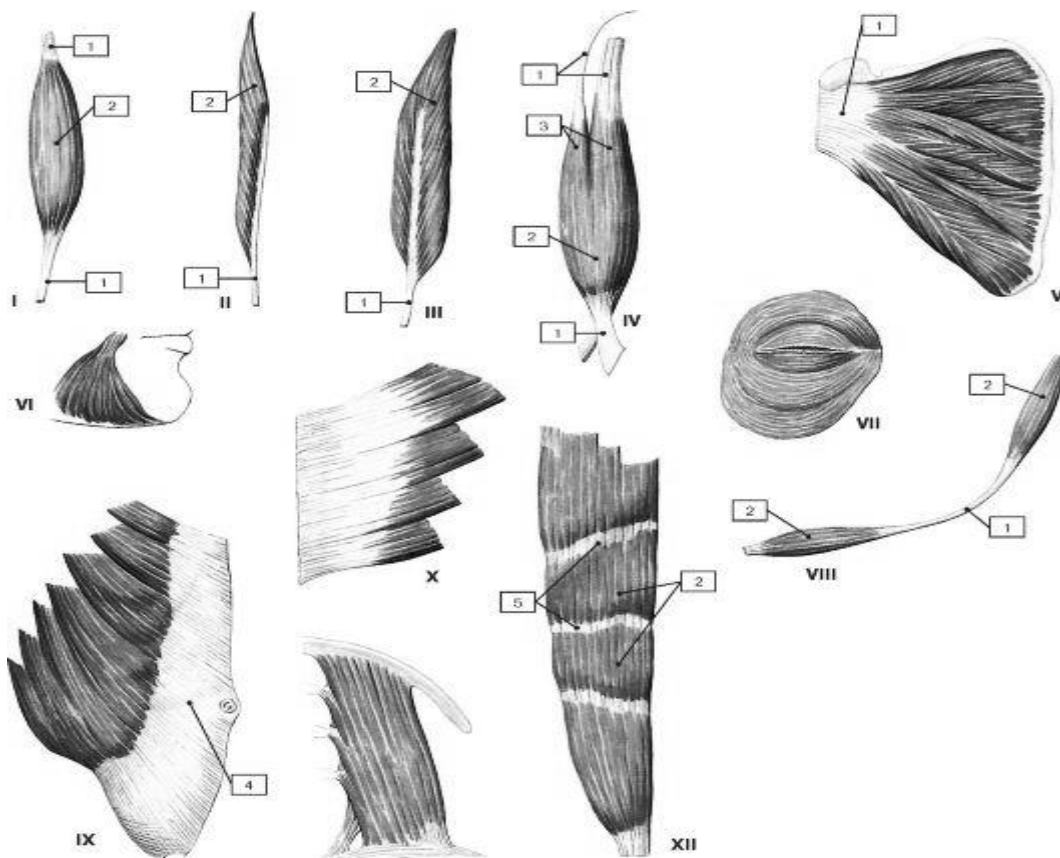


Рис. 36. Форми м'язів

I - веретеноподібний м'яз (*m. fusiformis*); II - одноперистий м'яз (*m. unipennatus*); III - двоперистий м'яз (*m. bipennatus*); IV - двоголовий м'яз (*m. biceps*); V - багатоперистий м'яз; VI - трикутна м'яз; VII - круговий м'яз; VIII - двочеревцевий м'яз (*m. digastricus*); IX - широкий м'яз, що має апоневроз; X - зубчастий м'яз; XI - квадратний м'яз; XII - м'яз, що має сухожильні перемички; 1 - сухожилок (*tendo*); 2 - черевце (*venter*); 3 - голівка; 4 - апоневроз (*aponeurosis*); 5 - сухожилькова перемичка (*intersectio tendinea*).

ФАСЦІЇ М'ЯЗІВ

М'язи вкриті **фасціями** (*fasciae*).

Фасція (*fascia*) - це сполучнотканинна перетинка (у перекладі з латинського - смуга), що утворює чохол для м'яза. Фасції побудовані із щільної оформленої сполучної тканини. Пучки колагенових волокон утворюють сітку, яка змінює свою структуру при скороченні м'яза. Фасції відокремлюють м'язи і групи м'язів одну від другої, виконують механічну функцію - полегшують роботу м'язів при скороченні і зменшують коефіцієнт тертя між м'язами. Фасціальні піхви (футляри) м'язів перешкоджають поширенню гнійно-запальних процесів за межі однієї фасціальної піхви. М'язи з'єднані з фасціями за допомогою пухкої неоформленої сполучної тканини. Окрім того, деякі м'язи починаються від фасцій і міцно з ними зрощені (на гомілці, передпліччі).

Розрізняють **поверхневу** (*fascia superficialis*) і власну, або **глибоку, фасцію** (*fascia propria*). Поверхнева фасція лежить безпосередньо під

підковожною жировою клітковиною і огортає, слідує ходу шкіряного покрива, цілком усе людське тіло або його частини.

Глибока фасція оточує м'язи, формуючи для них фіброзні футляри (піхви) різної міцності з отворами для судин і нервів. Футлярний принцип будови фасціальних вмістилищ характерний для фасцій усіх частин тіла (голови, тулуба і кінцівок), а також органів грудної, черевної і тазової порожнин. Особливо гарно він виражений на кінцівках. Кожен відділ кінцівки має декілька футлярів, або фасціальних мішків, розташованих навкруг однієї кистки або двох на передпліччі та гомілки. При цьому розрізняють основний футляр, утворений фасцією, яка йде навкруг всієї кінцівки, і футляри другого порядку, які містять окремі м'язи, судини і нерви.

Синовіальна піхва (*vagina synovialis*) відокремлює сухожилок, що рухається, від нерухомих стінок волокнистої піхви і зменшує тертя між ними. Вона має замкнуту щілиноподібну порожнину з незначною кількістю синовіальної рідини.

Синовіальна сумка (*bursa synovialis*) має вигляд плоского сполучнотканинного мішечка, вистеленого зсередини синовіальною оболонкою і заповненого синовіальною рідиною. Синовіальні сумки розташовані у ділянках, де сухожилок певного м'яза перекидається через кистку, або через сусідній м'яз, чи в місцях, де два сухожилки контактують між собою.

Сесамоподібні кистки (*ossa sesamoidea*) розміщуються в товщі деяких сухожилків поблизу їх прикріплення до кистки. Одна з поверхонь сесамоподібної кистки обернена у бік порожнини суглоба. Сесамоподібні кистки віддаляють сухожилки від кісток. Завдяки цьому зменшується тертя сухожилка об кистку.

Скелетні м'язи людини поділяють на кілька великих груп: м'язи голови, тулуба, кінцівок. Кожна з цих великих груп підрозділяється на м'язи окремих ділянок, що можуть розташовуватися шарами. Усі скелетні м'язи парні і розташовані симетрично. Тільки діафрагма та деякі колові м'язи є непарними.

М'ЯЗИ І ФАСЦІЇ СПИНИ

М'язи спини поділяються на поверхневі та глибокі.

Поверхневі м'язи

1. Трапецієподібний м'яз (*m. trapezius*)
2. Найширший м'яз спини (*m. latissimus dorsi*)
3. М'яз-підіймач лопатки (*m. levator scapulae*),
4. Ромбоподібні м'язи, великий і малий (*mm. rhomboidei major et minor*)
5. Верхній задній зубчастий м'яз (*m. serratus posterior superior*)
6. Нижній задній зубчастий м'яз (*m. serratus posterior inferior*)

Глибокі м'язи

1. М'яз-випрямляч хребта (*m. erector spinae*)
 - Остьовий м'яз (*m. spinalis*)
 - Найдовший м'яз (*m. longissimus*)
 - Клубово-ребровий м'яз (*m. iliocostalis*)

2. Поперечно-остъвий м'яз (m. transversospinalis)
3. Міжостъові м'язи (mm. interspinales)
4. Міжпоперечні м'язи (mm. intertransversarii)
5. Ремінний м'яз голови (m. splenius capitis)
6. Ремінний м'яз шиї (m. splenius cervicis)

Поверхневі м'язи

1. **Трапеціподібний м'яз (m. trapezius)** – плоский м'яз першого шару, розташований у верхньому відділі спини і потилиці. Має форму трикутника, основою оберненого до хребетного стовпа. Разом узяті м'язи обох боків мають форму трапеції.

Початок: верхня каркова (війна) лінія, зовнішній потиличний горб, каркова (війна) зв'язка, надостъова зв'язка грудних хребців.

Прикріплення: бічна (надплечова) частина ключиці, плечовий відросток і ость лопатки.

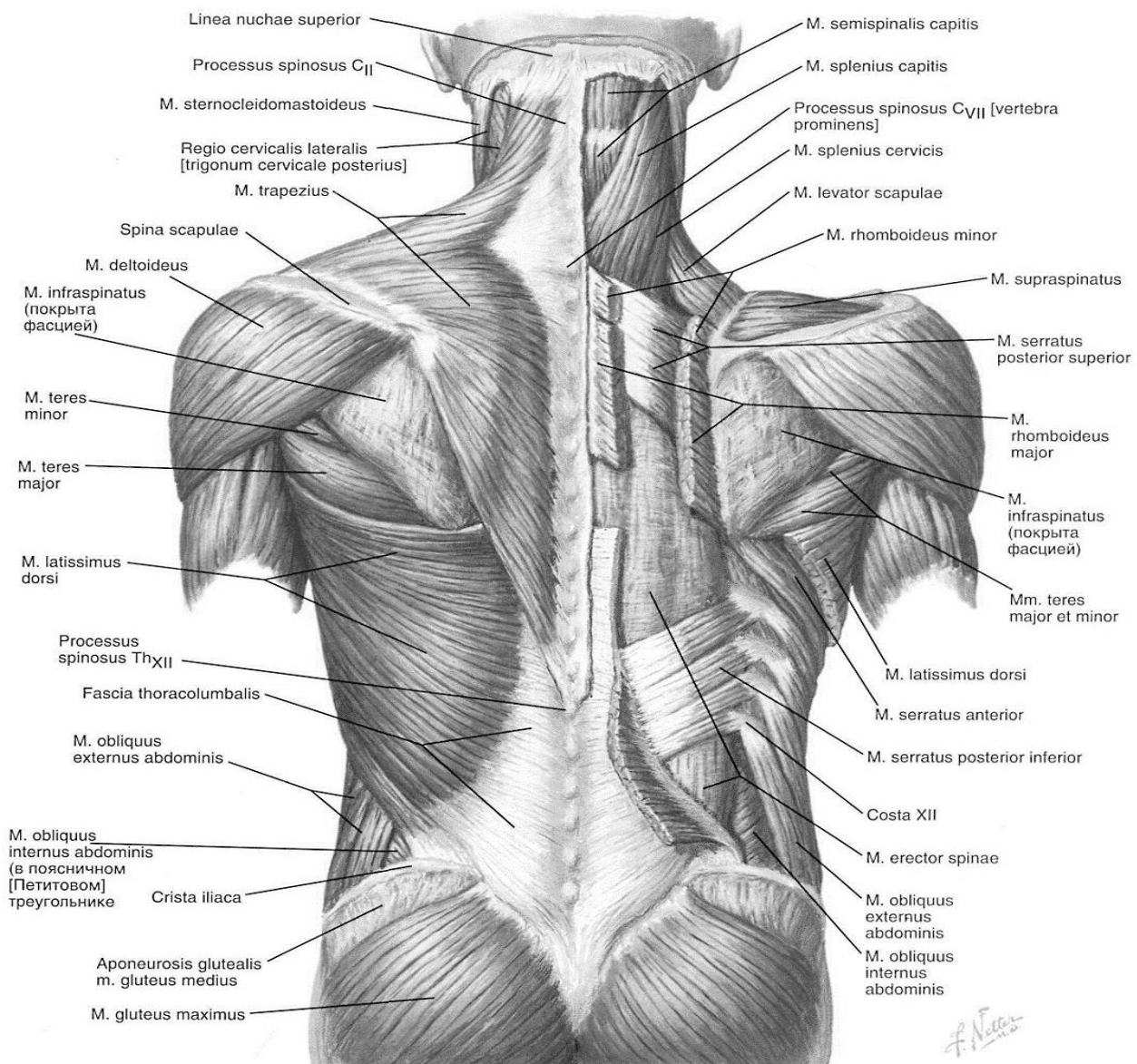


Рис. 37. М'язи спини, поверхневі шари (Ф. Неттер. Атлас анатомії)

Функція: верхня частина м'язів піднімає лопатку і плечовий пояс, середня частина наближує лопатку до хребта, нижня – тягне лопатку вниз. При фіксованому плечовому поясі обидва трапецієподібні м'язи тягнуть голову назад, при однобічному скороченні м'яз нахиляє голову у відповідний бік, а лице повертає у протилежний.

2. **Найширший м'яз спини (m. latissimus dorsi)** розташований у нижньому відділі спини.

Початок: остьові відростки п'яти-шести нижніх грудних хребців, попереково-грудна фасція, задній відділ гребеня клубової кістки.

Прикріплення: гребень малого горбка плечової кістки.

Функція: приводить плечо до тулуба і тягне верхню кінцівку назад, повертає її всередину. При фіксованій верхній кінцівці наближує до неї тулуб, приймає участь у зсуванні нижніх ребер уверх при дихальних рухах.

3. **М'яз-підіймач лопатки (m. levator scapulae)**, розташований у другому шарі м'язів спини, під трапецієподібним м'язом.

Початок: задні горбки поперечних відростків чотирьох верхніх шийних хребців.

Прикріплення: присередній край і угол лопатки.

Функція: піднімає присередній кут лопатки; при укріпленій лопатці нахиляє шийний відділ хребта назад і у свій бік.

4. **Ромбоподібні м'язи, великий і малий (mm. Rhomboidei major et minor)**, розташовуються у другому шарі під трапецієподібним м'язом.

Початок: остьові відростки чотирьох верхніх грудних хребців (великий) і двох нижніх шийних (малий).

Прикріплення: присередній (хребетний) край лопатки.

Функція: наближує лопатку до хребта, пересуває її догори.

5. **Верхній задній зубчастий м'яз (m. serratus posterior superior)** знаходиться у другому шарі, прикритий ромбоподібним м'язом.

Початок: нижня частина каркової зв'язки, остьові відростки двох нижніх шийних і двох верхніх грудних хребців.

Прикріплення: зовнішня поверхня II--V ребер, ззовні від їхніх кутів.

Функція: тягне верхні ребра уверх і назад, приймає участь у акті вдиху.

6. **Нижній задній зубчастий м'яз (m. serratus posterior inferior)** також розташовується у другому шарі під найширшим м'язом спини.

Початок: поверхневі шари попереково-грудної фасції на рівні двох нижніх грудних і двох верхніх поперекових хребців.

Прикріплення: зовнішня поверхня чотирьох нижніх ребер.

Функція: тягне нижні ребра униз і назад, приймає участь у акті видиху.

Глибокі м'язи

1. **М'яз-випрямляч хребта (m. erector spinae)** – самий довгий і потужний м'яз спини, розташований по боках від остьових відростків поздовж хребта від основи черепа до крижової кістки. **Починається** на дорсальній поверхні крижі, від заднього відділу клубового гребеня, остьових відростків нижніх

поперекових хребців, від попереково-грудної фасції, у поперековій області вона ділиться на три частини:

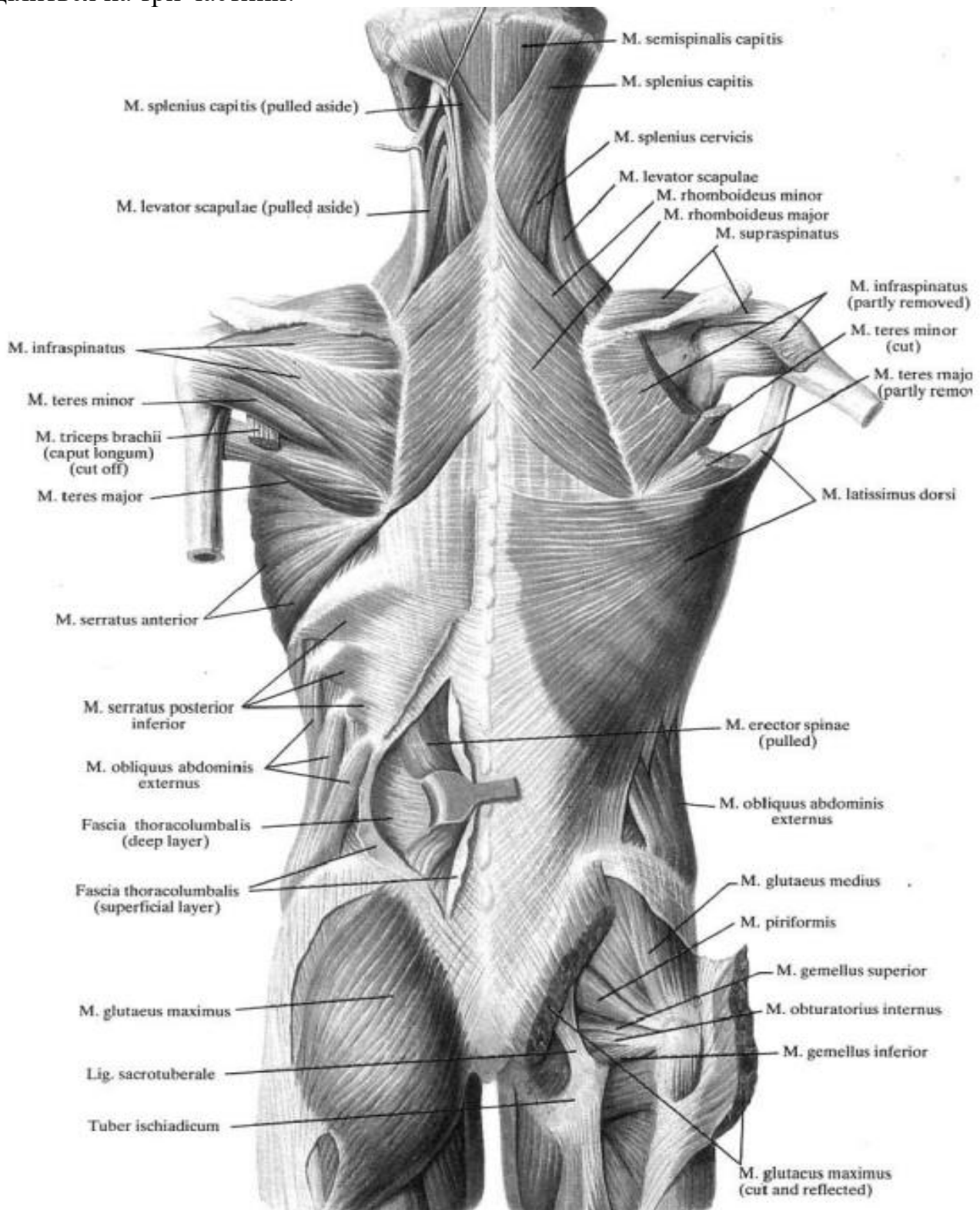


Рис. 38. М'язи спини

- 1) присередньо розташований остъовий м'яз;
- 2) бічно лежачий найдовший м'яз;
- 3) клубово-ребровий м'яз, який знаходиться назовні від найдовшого м'язу.

Остьовий м'яз (*m. spinalis*) топографічно ділиться на три відділи:

1) остьовий м'яз грудної клітки (*m. spinalis thoracis*). Початок: остьові відростки двох-трьох верхніх поперекових і двох-трьох нижніх грудних хребців; прикріплення: остьові відростки II – IV шийних хребців;

2) остьовий м'яз шиї (*m. spinalis cervicis*). Початок: остьові відростки верхніх грудних і двох нижніх шийних хребців; прикріплення: остьові відростки II – IV шийних хребців;

3) остьовий м'яз голови (*m. spinalis capitis*). Початок: остьові відростки верхніх грудних і нижніх шийних хребців; прикріплення: карковий майданчик потиличної кістки, складає частину півостьовий м'яз голови.

Найдовший м'яз (*m. longissimus*) простягається від крижової кістки до основи черепа. Топографічно в ньому розрізняють три частини:

1) найдовший м'яз грудної клітки (*m. longissimus thoracis*). Початок: дорсальна поверхня крижі, поперечні відростки поперекових і шести-семи нижніх грудних хребців; прикріплення: поперечні відростки всіх грудних хребців, а також кути десяти нижніх ребер;

2) найдовший м'яз шиї (*m. longissimus cervicis*). Початок: поперечні відростки п'яти верхніх грудних хребців; прикріплення: задні горбки поперечних відростків з VI по II шийні хребці;

3) найдовший м'яз голови (*m. longissimus capitis*). Початок: поперечні відростки трьох верхніх грудних і трьох-чотирьох нижніх шийних хребців; прикріплення: задній край соскоподібного відростка.

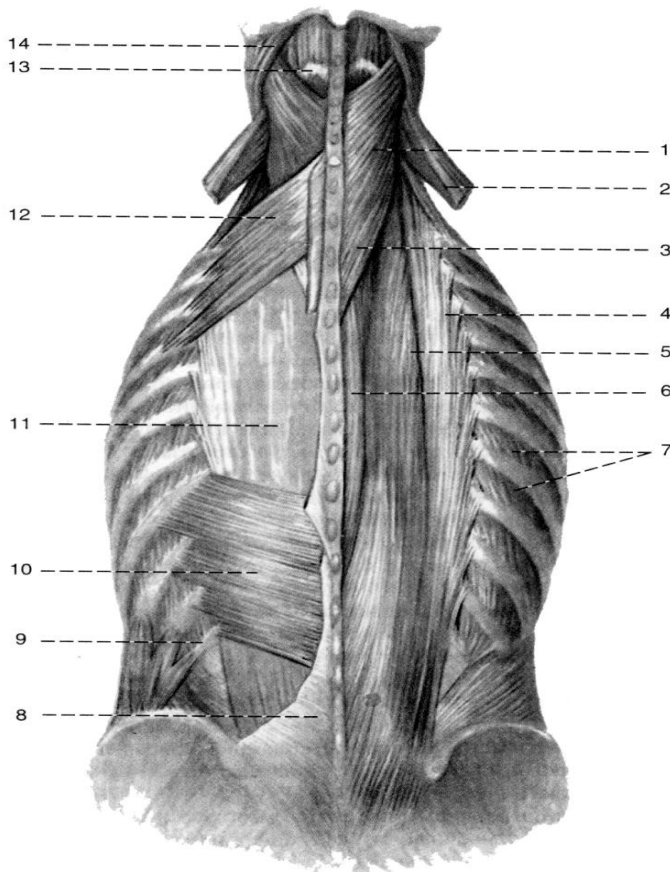


Рис. 39. Глибокі м'язи спини

- 1 – ремінний м'яз голови;
- 2 – м'яз-підіймач лопатки (відрізаний);
- 3 – ремінний м'яз шиї;
- 4 – клубово-ребровий м'яз;
- 5 – найдовший м'яз;
- 6 – остьовий м'яз;
- 7 – зовнішні міжреброві м'язи;
- 8 – попереково-грудна фасція (відрізана);
- 9 – XII ребро;
- 10 – нижній задній зубчастий м'яз;
- 11 – м'яз-випрямляч хребта;
- 12 – верхній задній зубчастий м'яз;
- 13 – півостьовий м'яз голови;
- 14 – груднинно-ключично-соскоподібний м'яз.

Клубово-ребровий м'яз (*m. iliocostalis*) також ділиться на три частини:

1) клубово-ребровий м'яз попереку (*m. iliocostalis lumborum*). Початок: клубовий гребінь, а також попереково-грудна фасція; прикріплення: кути восьми-дев'яти нижніх ребер;

2) клубово-ребровий м'яз грудної клітки (*m. iliocostalis thoracis*). Початок: кути п'яти-шести нижніх ребер; прикріплення: кути верхніх п'яти-семи ребер;

3) клубово-ребровий м'яз шиї (*m. iliocostalis cervicis*). Початок: кути п'яти-семи верхніх ребер; прикріплення: поперечні відростки IV-VI шийних хребців.

Увесь м'яз-випрямляч хребта при двобічному скороченні розгинає хребетний стовп, при однобічному – нахилиє його у свій бік. Приймає участь в опусканні ребер і обертанні голови. М'яз відіграє вагомую роль у статиці тулуба (постава) й утримання рівноваги тіла.

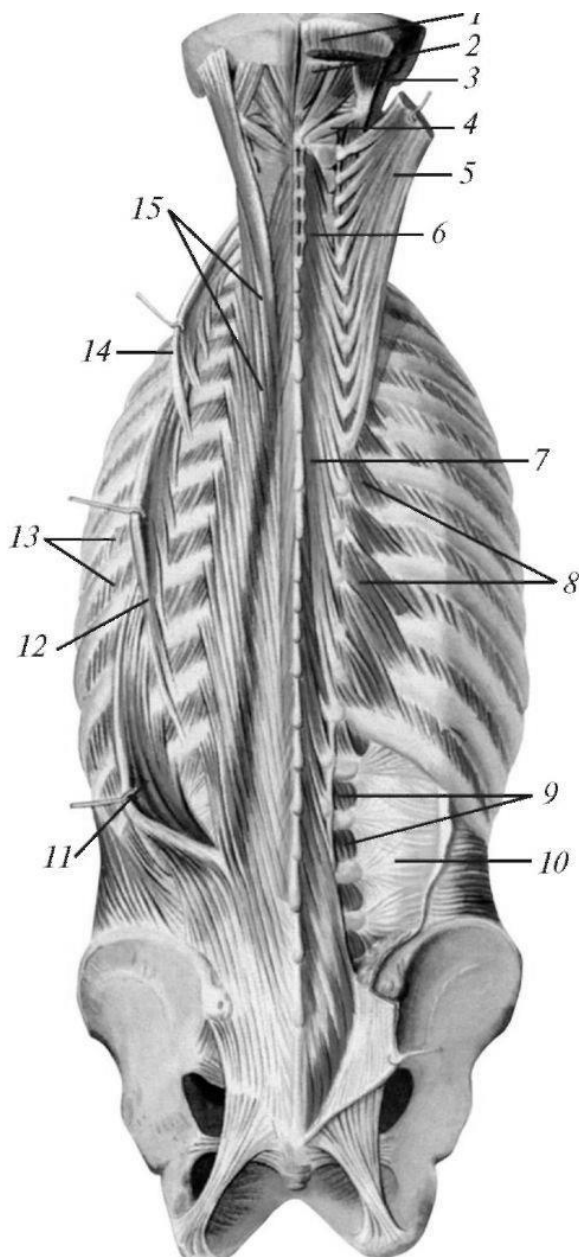


Рис. 40. Глибокі м'язи спини, другий шар:

1 - напівостистий м'яз голови;

2 - задній малий прямий м'яз голови;

3 - верхній косий м'яз голови;

4 - нижній косий м'яз голови;

5 - напівостъовий м'яз голови;

6 - напівостъовий м'яз шиї;

7 - напівостъовий м'яз грудей;

8 - м'язи, що піднімають ребра;

9 - медіальні міжпоперечні м'язи попереку;

10 - грудно-поперекова фасція (глибока пластинка);

11 - клубово-реберний м'яз попереку;

12 - клубово-реберний м'яз грудей;

13 - зовнішні міжреберні м'язи;

14 - клубово-реберний м'яз шиї;

15 - найдовший м'яз

2. Поперечно-остъовий м'яз (*m. transversospinalis*) розташований під випрямлячем тулуба вздовж хребетного стовпа.

Топографічно у м'язі розрізняють поверхневий шар, представлений півостъовим м'язом, середній – багатороздільними м'язами і глибокий – м'язами-обертачами.

Пучки поверхневого шару

перекидаються через чотири-шість хребців, середнього через два-чотири; пучки глибокого шару з'єднують в основному, суміжні хребці між собою.

Півостьовий м'яз (*m. semispinalis*) має грудний, шийний і головний відділи.

Початок: від поперечних відростків усіх грудних і шести нижніх шийних хребців.

Прикріплення: остьові відростки шести нижніх шийних хребців, карковий майданчик потиличної кістки.

Багатороздільні м'язи (*mm. multifidi*) розташовуються більшою частиною під півостьовим м'язом.

Початок: задня поверхня крижі, поперечні відростки поперекових і грудних хребців, суглобові відростки чотирьох нижніх шийних хребців.

Прикріплення: остьові відростки всіх поперекових, грудних і шийних хребців, за виключенням атланта.

М'язи-обертачі (*mm. rotatores*) є найглибшими частинами поперечно-остьового м'язу. Серед них виділяють обертачі шиї (*mm. rotatores cervicis*), обертачі груді (*mm. rotatores thoracis*) і обертачі попереку (*mm. rotatores lumborum*).

Початок: поперечні відростки всіх хребців, крім атланта.

Прикріплення: остьові відростки вищележачих хребців, основи дуг прилеглих і сусідніх хребців.

Поперечно-остьовий м'яз при однобічному скороченні обертає хребетний стовп у бік, протилежний скорочувальному м'язу, при двобічному скороченні розгинає хребетний стовп, приймає участь у підтриманні тіла у вертикальному положенні.

3. **Міжостьові м'язи** (*mm. interspinales*) – короткі м'язові пучки, йдуть між остьовими відростками суміжних хребців шийного, грудного і поперекового відділів хребетного стовпа. Потому серед них виділяють міжостьові м'язи шиї (*mm. interspinales cervicis*), груді (*mm. interspinales thoracis*), попереку (*mm. interspinales lumborum*).

Функція: приймають участь у розгинанні хребетного стовпа, а також підтримують тіло у вертикальному положенні.

4. **Міжпоперечні м'язи** (*mm. intertransversarii*) – короткі м'язи, розташовані між поперечними відростками двох сусідніх хребців. Розрізняють задні і передні міжпоперечні м'язи шиї (*mm. intertransversarii anteriores et posteriores*), міжпоперечні м'язи грудної клітки (*mm. intertransversarii thoracis*), бічні і присередні міжпоперечні м'язи попереку (*mm. intertransversarii laterales et mediales lumborum*).

Функція: при однобічному скороченні нахиляють хребет у бік, при двобічному – приймають участь у підтриманні тіла у вертикальному положенні.

5. **Ремінний м'яз голови** (*m. splenius capitis*) довгастий м'яз другого шару поверхневих м'язів спини.

Початок: каркова (вийна) зв'язка, остьові відростки VII шийного і I-III грудних хребців.

Прикріплення: бокові відділи верхньої каркової лінії до соскоподібного відростка скроневої кістки.

Функція: при однобічному скороченні повертає голову у свій бік, а при одночасному скороченні обох м'язів тягне голову назад.

6. **Ремінний м'яз шиї (m. splenius cervicis)** розташовується бічніше від ремінного м'язу голови.

Початок: остьові відростки III – V грудних позвонків.

Прикріплення: поперечні відростки двох-трьох верхніх шийних хребців.

Функція: при однобічному скороченні повертає шийний відділ хребта у свій бік, при двобічному – тягне шию назад.

Фасції спини

Поверхнева фасція спини є частиною загальної поверхневої фасції, що відокремлює поверхневі м'язи від підшкіряної клітковини.

Власна **попереково-грудна фасція (fascia thracolumbalis)** вкриває глибокі м'язи спини.

У задній (карковій) області шиї попереду трапецієподібного і ромбоподібного м'язу розташована щільна **каркова (вийна) фасція (fascia nuchae)**, що переходить по боках в фасцію шиї, а внизу – у попереково-грудну фасцію.

У межах грудної клітки попереково-грудна фасція представлена тонкою пластинкою, яка відокремлює м'яз-випрямляч хребта від більш поверхнево розташованих м'язів. Присередньо ця фасція прикріплюється до остьових відростків грудних хребців, бічно – до кутів ребер.

Особливо гарно власна фасція розвинута у нижніх областях спини. Тут попереково-грудна фасція ділиться на два листки – поверхневий (задній) і глибокий (передній), що охоплюють м'яз-випрямляч хребта.

ПЕРЕЛІК ПРАКТИЧНИХ НАВИЧОК

1. Трапецієподібний м'яз
2. Найширший м'яз спини
3. Великий ромбоподібний м'яз
4. М'яз-підіймач лопатки
5. Нижній задній зубчастий м'яз
6. Верхній задній зубчастий м'яз
7. М'яз-випрямляч хребта

ПЕРЕЛІК ПИТАНЬ

1. М'яз, як орган: визначення, описати на препараті.
2. Допоміжні апарати м'язів: описати і продемонструвати на препараті.
3. Ембріологічна класифікація м'язів.
4. Класифікація м'язів за формою, положенням, напрямком волокон, відношенню до суглобам і функціям.
5. М'язи спини: топографічна та ембріологічна класифікація, будова (початок, прикріплення), функції; описати і продемонструвати на препаратах.

М'ЯЗИ І ФАСЦІ ГРУДНОЇ КЛІТКИ. ДІАФРАГМА.

М'ЯЗИ ГРУДНОЇ КЛІТКИ

Поверхневі м'язи

1. Великий грудний м'яз (m. pectoralis major)
2. Малий грудний м'яз (m. pectoralis minor)
3. Підключичний м'яз (m. subclavius)
4. Передній зубчастий м'яз (m. serratus anterior)

Глибокі м'язи

1. Зовнішні міжреброві м'язи (mm. intercostales externi)
2. Внутрішні міжреброві м'язи (mm. intercostales interni)
3. Найвнутрішні міжреброві м'язи (mm. intercostales intimi)
4. Підреброві м'язи (subcostales)
5. Поперечний м'яз грудної клітки (mm. transversus thoracis)
6. М'язи, підіймачі ребер (mm. levatores costarum)

М'язи грудної клітки (mm. thoracis) можна поділити на дві групи. М'язи першої групи – поверхневий шар – покривають ззовні грудну клітку, прикріплюються до кісток пояса верхньої кінцівки плечової кістки; другу групу складають власні м'язи грудної клітки – глибокий шар. Крім того, до м'язів грудної клітки відносять також груднинночеревну перетинку між грудною і черевною порожнинами тіла – діафрагму.

Поверхневий шар

1. **Великий грудний м'яз (m. pectoralis major)** розташовується у верхній частині грудної клітки, обмежуючи попереду пахвову ямку.

Початок: присередня половина ключиці (ключична частина), передня поверхня ручки і тіла груднини, хрящі верхніх II – VII ребер (груднинно-реброва частина), передня стінка фіброзної піхви прямого м'язу живота (черевна частина м'язу).

Прикріплення: гребінь великого горбка плечової кістки. Бічний край м'язу прилягає до краю дельтоподібного м'язу плеча.

Функція: приводить і обертає всередину плечову кістку, підняту руку опускає і тягне її вперед і всередину, при фіксованій руці приймає участь у подйомі ребер (вдих).

2. **Малий грудний м'яз (m. pectoralis minor)** лежить під попереднім м'язом, плоский, трикутної форми.

Початок: окремими зубцями відходить від поверхні II – V ребер поблизу з'єднання їх кісткової частини з хрящевою.

Прикріплення: дзьобоподібний відросток лопатки.

Функція: тягне плечовий пояс вниз і вперед, при фіксованій лопатці підіймає ребра (вдих).

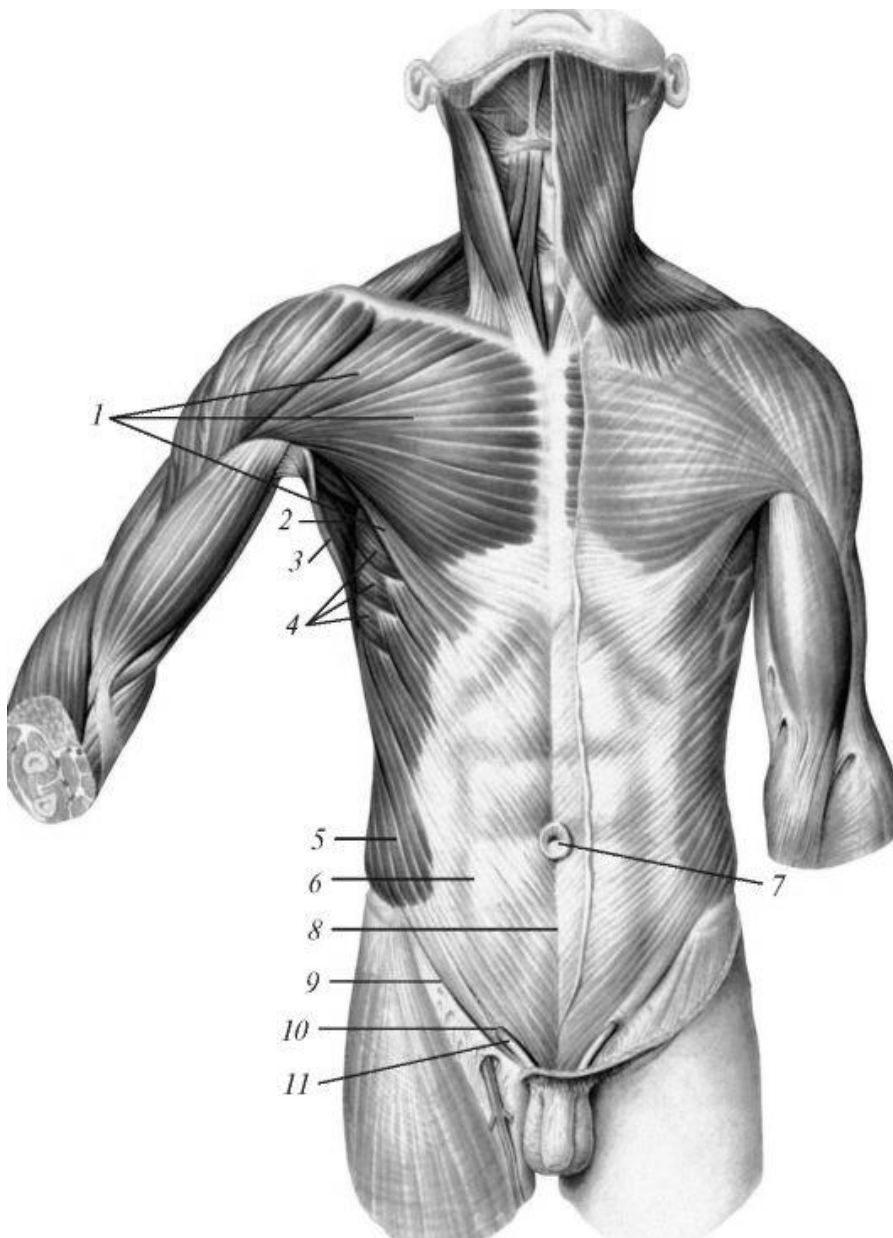


Рис. 41. Поверхневі м'язи грудей та живота

- 1 - великий грудний м'яз;
- 2 - пахвова порожнина;
- 3 - найширший м'яз спини;
- 4 - передній зубчастий м'яз;
- 5 - зовнішній косий м'яз живота;
- 6 – апоневроз зовнішнього косого м'яза живота;
- 7 - пупкове кільце;
- 8 - біла лінія живота;
- 9 - пахвинна зв'язка;
- 10 - поверхнєве пахвинне кільце;
- 11 – сім'яний канатик

3. Підключичний м'яз (*m. subclavius*) невеликий, довгасатої форми, розташовується під ключицею майже паралельно їй, вкритий великим грудним м'язом.

Початок: кісткова та хрящова частина I ребра.

Прикріплення: надплечова частина ключиці.

Функція: тягне ключицю вниз і присередньо (всередину), укріплюючи груднинно-ключичний суглоб; при фіксованому плечовому поясі піднімає I ребро, є допоміжним дихальним м'язом.

4. Передній зубчастий м'яз (*m. serratus anterior*) – плоский широкий м'яз, займає передньобічний відділ грудної стінки, верхня його частина вкрита великим грудним м'язом.

Початок: зовнішні поверхні восьми-дев'яти верхніх ребер і сухожильна дуга між I і II ребрами.

Прикріплення: присередній край лопатки та її нижній кут.

Функція: тягне лопатку вперед і назовні, фіксує її.

Глибокий шар

1. **Зовнішні міжреброві м'язи (mm. intercostales externi)** займають міжреброві проміжки від горбків ребер позаду до місця з'єднання ребер з їх хрящами попереду.

Початок: нижній край вищележачого ребра (виключно XII).

Прикріплення: верхній край нижчого ребра.

Функція: приймає участь у дихальних рухах грудної клітки (піднімають ребра).

2. **Внутрішні міжреброві м'язи (mm. intercostales interni)** займають міжреброві простори від кутів ребер до бічного края груднини.

Початок: верхній край нижчого ребра.

Прикріплення: нижній край вищележачого ребра

Функція: приймають участь у акте дихання, опускаючи ребра.

3. **Найвнутрішні міжреброві м'язи (mm. intercostales intimi)** розташовуються на внутрішній поверхні внутрішніх міжребрових м'язів і мають однаковий з ними напрямок.

Прикріплюються до внутрішньої поверхні суміжних ребер.

Функція: приймають участь в акті дихання (видих).

4. **Підреброві м'язи (subcostales)** розташовуються в задньому відділі внутрішньої поверхні грудної клітки (нижня половина), мають ті ж самі початок і напрямок пучків, як і внутрішні міжреброві м'язи; вони з'єднують не суміжні ребра, а перекидаються через одне ребро.

Функція: приймають участь в акті видиху.

5. **Поперечний м'яз грудної клітки (mm. transversus thoracis)** розташовується на задній поверхні хрящів III – V ребер.

Початок: мечоподібний відросток і нижня частина тіла груднини.

Прикріплення: поверхні II – VI ребер біля місця з'єднання кісткових частин їх з хрящами.

Функція: приймає участь у акті видиху.

6. **М'язи, підіймачі ребер (mm. levatores costarum)** розташовуються під розгиначем тулуба.

Початок: поперечні відростки VII шийного і I – XI грудних хребців.

Прикріплення: кути найближчих ребер.

Функція: приймають участь у акті вдиху (підіймають ребра).

Фасції грудної клітки

Грудна фасція (fascia pectoralis) своїм поверхневим листком вкриває зовнішній бік великого грудного м'язу, відокремлюючи її у жінок від молочної залози. Глибокий листок розташовується між грудними м'язами, охоплюючи з двох боків малий грудний м'яз. Переходячи бічно на передній зубчастий м'яз і найширший м'яз спини, він вистилає пахвову ямку (fossa axillaris).

Внутрішньогрудна фасція (fascia endothoracica) вкриває внутрішню поверхню стінок грудної порожнини.

ДІАФРАГМА

Діафрагма (diaphragma) – непарний, тонкий, вигнутий опуклістю доверху широкий м'яз, розділяє грудну і черевну порожнини. Центральна частина діафрагми являє собою *сухожилковий центр* (centrum tendineum), в якому закінчуються м'язові пучки, що йдуть від кісткових і хрящових частин нижньої апертури грудної клітки, а також від поперекових хребців. Тому в діафрагмі розрізняють поперекову, реброву і груднинну частини.

Поперекова частина діафрагми (pars lumbalis) починається від поперекових хребців і складається із двох, правої та лівої ніжок. Кожна з них бере свій початок від передньобічної поверхні тіл I – II (праворуч I – IV) поперекових хребців і від присередньої та бічної дугоподібних зв'язок, які йдуть від I поперекового хребця до його поперечного відростка і XII ребра.

Реброва частина (pars costalis) складає найбільшу частину діафрагми і починається зубцями від внутрішньої поверхні кісткових і хрящових частин нижніх ребер, які переходять потім в сухожилковий центр.

Груднинна частина (pars sternalis) – найменший відділ діафрагми, починається від задньої поверхні мечоподібного відростка груднини і переходить в сухожилковий центр.

У діафрагмі є **отвори** для проникнення ряду анатомічних утворень: у м'язовій її частині – **стравохідний** (hiatus esophageus), який проводить стравохід і блукаючі нерви; **аортальний** (hiatus aortae), через який проходять аорта і грудний лімфатичний проток (ductus thoracicus), у **сухожилковому центрі** – **отвори для нижньої полої вени** (for. venae cavae).

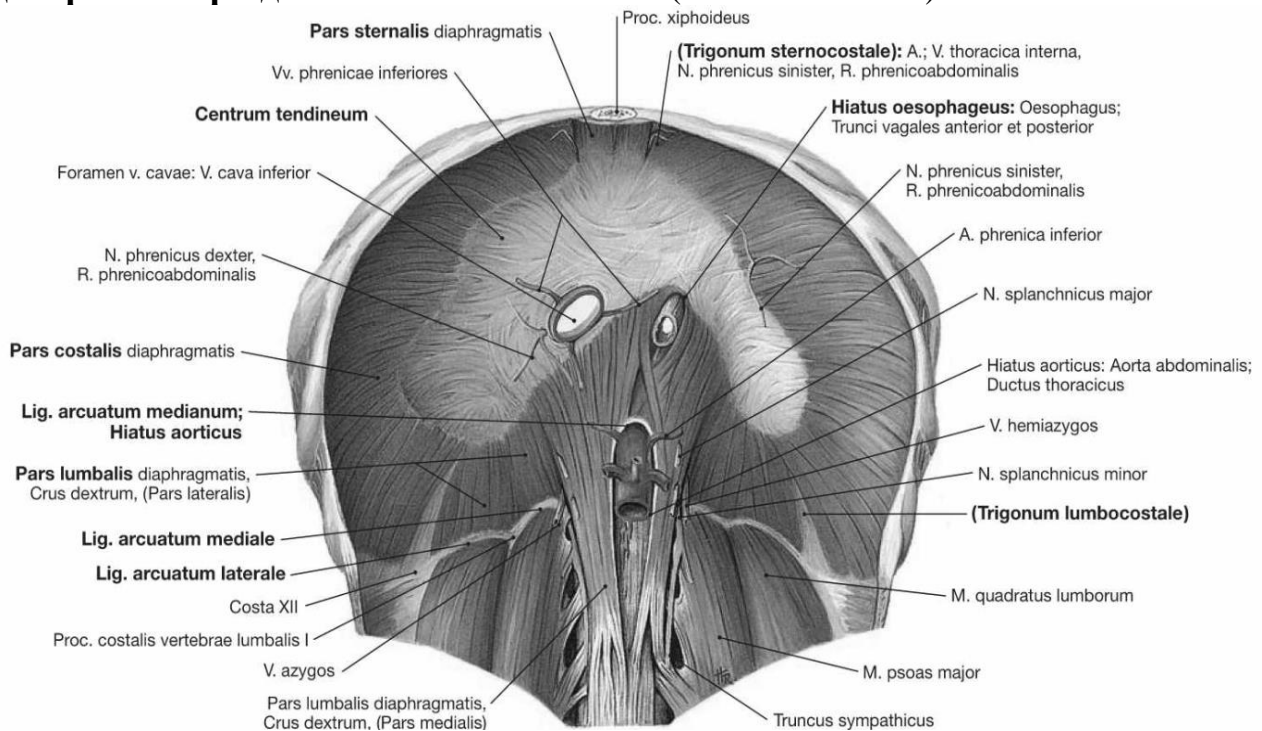


Рис. 42. Діафрагма та м'язи задньої стінки живота

Крім того, між ніжками поперекової частини діафрагми є дві парні щілини, через які проходять внутренностные нерви, непарна (праворуч) і полунепарную вени і симпатичний стовбур.

У діафрагмі є ділянки трикутної форми, де відсутні м'язові волокна та стикаються листки діафрагмальної та внутрішньочеревної фасцій. Ці ділянки є «слабкими місцями» діафрагми та можуть слугувати місцями кілоутворення (діафрагмальні кили). Спереду такі ділянки знаходяться між грудиною та реберної частинами діафрагми. Вони називаються грудино-реберними трикутниками, *trigonum sternocostale*. Між реберної частиною діафрагми, зовнішньої кордоном її поперекової частини та верхнім краєм XII ребра з кожного боку утворюється попереково-реберний трикутник, *trigonum lumbocostale*.

Грудна і черевна поверхні діафрагми покриті фасції і пристінковий листками очеревини (знизу) і плеври (зверху). При цьому до грудної поверхні прилягають легені і серце, а до черевної - печінку, шлунок, селезінка, підшлункова залоза, дванадцятипала кишка, нирка і наднирники. **Функція: діафрагма – дихальний м'яз.** Функція: діафрагма - дихальний м'яз. При скороченні, уплощаясь, збільшує ємність грудної клітини (акт видиху); розслабляючись, зменшує її (акт видиху). В результаті рухів діафрагми, які обумовлюють разом з грудними м'язами вдих і видих, здійснюється основний обсяг вентиляції легенів.

Статична (опорна) функція діафрагми полягає в розмежуванні органів грудної та черевної порожнин. Діафрагма є важливим органом черевного преса. При одночасному скороченні з м'язами живота діафрагма сприяє зменшенню внутрішньочеревного тиску. Діафрагма є важливим органом черевного преса. При одночасному скороченні з м'язами живота діафрагма сприяє зменшенню внутрішньочеревного тиску.

ПЕРЕЛІК ПРАКТИЧНИХ НАВИЧОК

М'язи грудної клітки

1. Великий грудний м'яз
2. Малий грудний м'яз
3. Підключичний м'яз
4. Передній зубчастий м'яз
5. Внутрішні міжреброві м'язи
6. Зовнішні міжреброві м'язи
7. Діафрагма

ПЕРЕЛІК ПИТАНЬ

1. М'язи грудної клітки: топографічна і ембріологічна класифікація, будова (початок, прикріплення), функції; описати і продемонструвати на препаратах.
2. Діафрагма: визначення діафрагми, як м'язово-фасціальної пластинки; її топографія, частини та їх будова; отвори і їх вміст, трикутники, функції; описати і продемонструвати на препаратах.

М'ЯЗИ І ФАСЦІЇ ЖИВОТА. ПИХВА ПРЯМОГО М'ЯЗУ ЖИВОТА. ПАХВИННИЙ КАНАЛ. БІЛА ЛІНІЯ ЖИВОТА.

М'ЯЗИ ЖИВОТА М'ЯЗИ ПЕРЕДНЬОЇ СТІНКИ

1. Прямий м'яз живота (*m. rectus abdominis*)
2. Пірамідний м'яз (*m. pyramidalis*)

М'ЯЗИ БІЧНОЇ СТІНКИ

1. Зовнішній косий м'яз живота (*m. obliquus externus abdominis*)
2. Внутрішній косий м'яз живота (*m. obliquus internaes abdominis*)
3. Поперечний м'яз живота (*m. transversus abdominis*)

М'ЯЗИ ЗАДНЬОЇ СТІНКИ

1. Квадратний м'яз попереку (*m. quadratus lumborum*)

М'язи живота (**mm. abdominis**) топографічно поділяють на групи м'язів передньої, бічної і задньої стінок живота.

М'ЯЗИ ПЕРЕДНЬОЇ СТІНКИ

1. Прямий м'яз живота (*m. rectus abdominis*) – плоский парний довгий м'яз, розташований у передньому відділі черевної стінки по боках від білої лінії живота, яка тягнеться по середній лінії від мечоподібного відростка до лобкового зрощення.

Початок: мечоподібний відросток груднини, хрящі V – VII ребер.

Прикріплення: лобкова кістка, між симфізом (лонним зчленуванням) і лобковим горбком. М'язові пучки прямого м'язу живота перериваються трьома чотирма поперечно розташованими сухожилковими переділками (*intersectiones tendineae*). Дві із них лежать вище пупка, одна – на рівні пупка, а слабо виражена четверта переділка іноді нижче пупка.

Функція: нахилляє тулуб допереду. Будучи частиною черевного преса, своїм тонусом підтримує внутрішньочеревний тиск, необхідний для підтримання внутрішніх органів у певному положенні, допомагає спорожненню їх (акти сечовиведення, дефекації, пологів).

2. Пірамідний м'яз (*m. pyramidalis*) – парний, трикутний, розміри його мінливі.

Початок: лобкова кістка, попереду від прикріплення прямого м'язу живота.

Прикріплення: нижній відділ черевної лінії живота.

Функція: натягує білу лінію живота.

М'ЯЗИ БІЧНОЇ СТІНКИ

1. Зовнішній косий м'яз живота (*m. obliquus externus abdominis*) – широкий плоский м'яз, утворюючий поверхневий шар бічної стінки живота.

Початок: вісьмома зубцями від зовнішньої поверхні восьми нижніх ребер. На передньобічній поверхні грудної клітки п'ять верхніх зубців вклинюються між нижніми зубцями переднього зубчастого м'язу, а три нижніх – між зубцями найширшого м'язу спини.

Прикріплення: пучки м'язу спрямовуються косо вниз і допереду й переходять в апоневроз. Верхня частина апоневроза приймає участь в утворенні передньої стінки піхви прямого м'язу живота, він переплетається з волокнами апоневроза м'язів протилежного боку, утворює білу лінію живота (linea alba). Нижні пучки прикріплюються до переднього відділу зовнішньої губи клубового гребеня. Середні пучки апоневроза утворюють *пахвинну (Пупартову) зв'язку* (lig. inguinale).

Функція: при однобічному скороченні обертає тулуб у протилежний бік, при двобічному скороченні тягне грудну клітку вниз і згинає тулуб вперед. Входить до складу черевного преса.

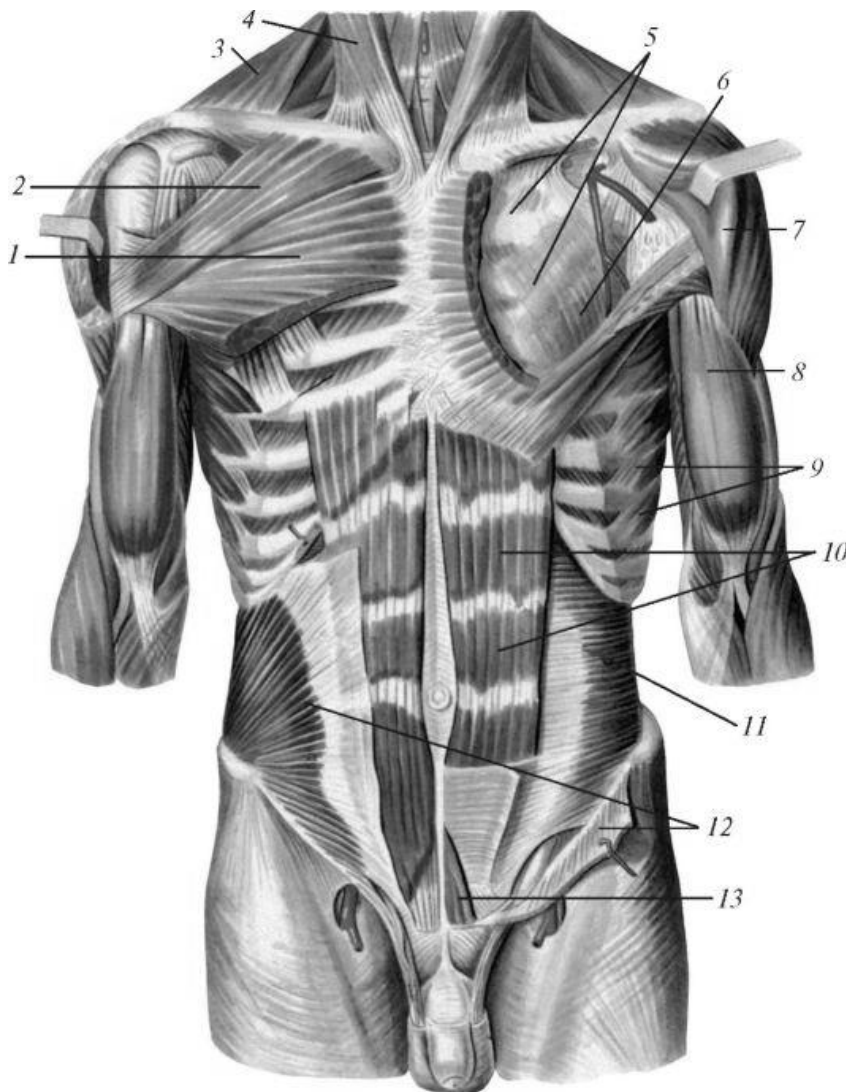


Рис. 43. М'язи грудної клітки і живота.

- 1 - великий грудний м'яз (грудино-реброва частина);
- 2 - великий грудний м'яз (ключична частина);
- 3 - трапецієподібний м'яз;
- 4 - грудино-ключічно-соскоподібний м'яз;
- 5 - грудна фасція (глибока пластинка);
- 6 - малий грудний м'яз; 7 - дельтоподібний м'яз;
- 8 - двоголовий м'яз плеча;
- 9 - передній зубчастий м'яз;
- 10 - прямий м'яз живота;
- 11 - поперечний м'яз живота;
- 12 - внутрішній косий м'яз живота;
- 13 - пірамідальний м'яз

2. Внутрішній косий м'яз живота (m. obliquus internaes abdominis) - широкий плоский м'яз, розташований у передньо-бічному відділі черевної

стінки під зовнішнім косим м'язом.

Початок: попереково-грудна фасція, клубовий гребінь, пахвинна зв'язка.

Прикріплення: верхні пучки прикріплюються до зовнішньої поверхні нижніх трьох-чотирьох ребер, середні пучки переходять в апоневроз, що утворює піхву прямого м'язу живота, а також приймають участь в утворенні білої лінії живота; нижні спускаються по ходу сім'яного канатика і входять до складу м'язу-підіймача яєчка.

Функція: при однобічному скороченні обертає тулуб у свій бік. Також є м'язом черевного преса.

3. Поперечний м'яз живота (m. transversus abdominis) плоский, широкий, займає найглибше розташування у передньобічних відділах черевної стінки.

Початок: уверху – від внутрішньої поверхні хрящів шести нижніх ребер, внизу від попереково-грудної фасції, клубового гребеня, пахвинної зв'язки.

Прикріплення: пучки м'язу переходять у широкий апоневроз, що приймає участь в утворенні білої лінії живота.

Функція: зплющує стінку живота, зближує нижні відділи грудної клітки, є також м'язом черевного пресу.

М'ЯЗИ ЗАДНЬОЇ СТІНКИ

Квадратний м'яз попереку (m. quadratus lumborum) приймає участь в утворенні задньої стінки живота.

Початок: задній відділ клубового гребеня, клубово-поперекова зв'язка і поперечні відростки трьох-чотирьох нижніх поперекових хребців.

Прикріплення: нижній край XII ребра, поперечні відростки чотирьох верхніх поперекових хребців, тіло XII грудного хребця.

Функція: при однобічному скороченні нахилиє в бік поперековий відділ хребта, опускає XII ребро, при двобічному – тягне поперековий відділ хребетного стовпа назад.

ФАСЦІЇ І ТОПОГРАФІЯ ЖИВОТА

Власна фасція (fascia propria) живота, покриває м'язи живота, розташовані в три шари, також поділяється на кілька пластинок.

Поверхнева покриває зовнішій косий м'яз, переходячи на її сухожилкове розтягнення, дві наступні оточують собою внутрішній косий м'яз, а найвнутрішня вистилає поперечний м'яз, переходячи догори на нижню поверхню діафрагми, та внизу утворюючи фасцію малого таза.

Біла лінія живота (linea alba) утворюється пучками апоневрозів всіх трьох пар широких м'язів черевної стінки, що переплітаються із собою. Біла лінія має вигляд сухожилкової смуги шириною 1-3 см, що йде від мечоподібного відростка до лобкового зрощення. Світлий колір лінії обумовлений перекрестом сухожилкових волокон у фронтальній площині (при переході з одного боку на інший) та в сагітальній (з поверхні в глибину), а також бідністю кровоносними судинами. Майже на середині linea alba, знаходиться так зване пупкове кільце, annulus umbilicalis, виконане рубцевої тканиною, що з'єднується зі шкірою пупка (umbilicus). У цьому місці часто можуть утворюватися пупкові киби.

Піхву прямого м'яза живота.

Кожна з прямих м'язів живота укладена в піхву, vagina m. recti abdominis, утворену сухожилковим розтягуваннями трьох широких черевних м'язів. За особливостями будови, в піхві прямого м'яза живота виділяють два відділи - верхній і нижній. Межею між цими відділами є горизонтальна лінія, що проходить на 2-5 см нижче пупка. Цій межі на задній пластинці піхви прямого м'яза

живота відповідає дещо опукла догори дугоподібна лінія (*Linea arcuata*) - *лінія Дугласа*, що утворена нижнім краєм апоневрозів поперечного і внутрішнього косоного м'язів живота. Верхній відділ: передня пластинка піхви

В верхній свої частини, вище пупка, піхва прямого м'яза анатомічно утворена таким чином, що апоневроз зовнішнього косоного м'яза живота проходить спереду прямого м'яза живота, а апоневроз поперечного м'яза - ззаду, апоневроз внутрішнього косоного м'яза розщеплюється на дві пластинки, які охоплюють прямий м'яз спереду та ззаду, зростається з апоневрозами зовнішнього косоного та поперечного м'язів і разом з ними утворюючи передню та задню стінку піхви. У нижній частині, на 4 - 5 см нижче пупка, будова піхви інша: тут апоневрози всіх трьох черевних м'язів проходять спереду прямого м'яза, в складі передньої стінки її піхви, тоді як задня стінка піхви відсутня, замінюючись тут *fascia transversalis*, що вистилає черевну стінку зсередини. Задня апоневротична стінка піхви закінчується над цим місцем більш-менш різким увігнутим донизу краєм, званим *дугоподібна лінія linea arcuata*. Потовщення передньої стінки в нижній частині пов'язано з вертикальним положенням тіла людини, при якому нижня частина черевної стінки відчуває найбільший тиск.

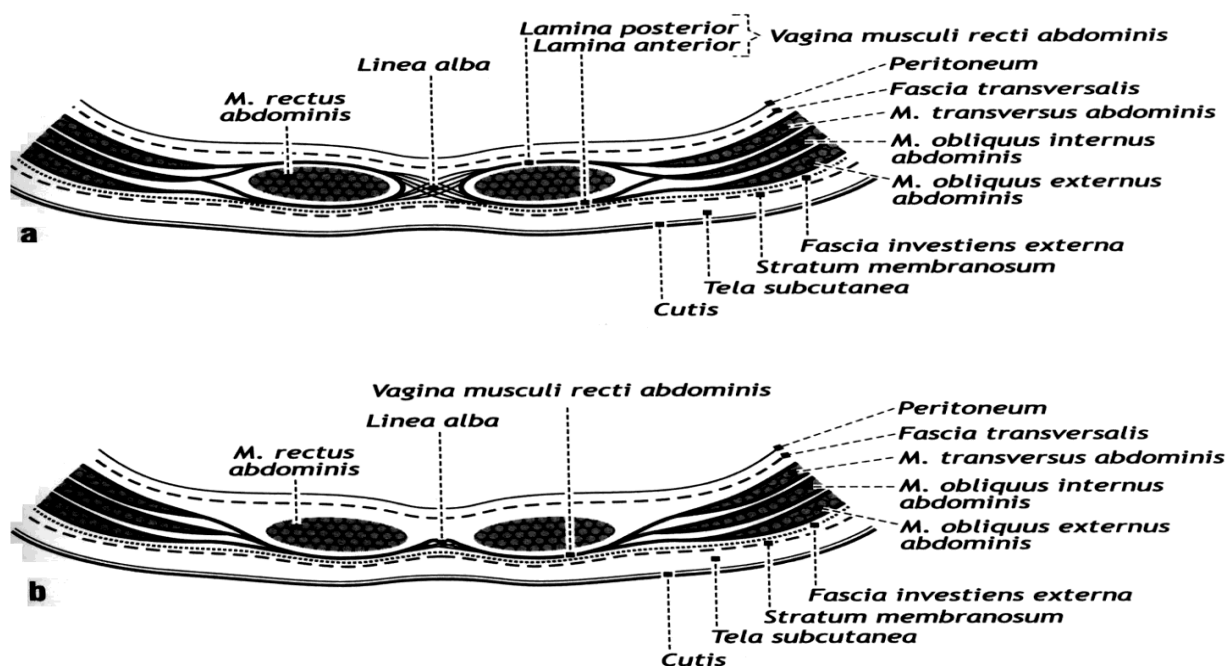


Рис. 44. Будова піхви прямого м'яза живота вище (а) і нижче (б) пупка

Пахвинний канал

Пахвинний канал (*Canalis inguinalis*) – видовжений простір у вигляді щілини довжиною 4,0-4,5 см, розташований в товщі широких черевних м'язів в пахвинній області. Пахвинний канал спрямований косо зверху вниз, ззовні до середини і ззаду наперед. Його поздовжня вісь стосовно пахвинної зв'язки утворює кут 15°. У чоловіків через канал виходить сім'яний канатик, а у жінок кругла зв'язка матки.

Пахвинний канал має два кільця - глибоке і поверхнєве, а також 4 стінки: **верхня** - нижні пучки внутрішнього косоного та поперечного м'язів живота.

нижня - жолоб пахвинної (Пупартової) зв'язки, що йде від передньої верхньої ості клубової кістки до лобкового горбка.

передня - апоневроз зовнішнього косоного м'яза живота.

задня - поперечна фасція живота

Канал має два отвори (кільця). Вхідний отвір - глибоке пахвинне кільце, у вигляді вільного отвору не існує, воно має вигляд воронкоподібного поглиблення в поперечній фасції живота, яка від країв кільця переходить на сім'яний канатик, утворюючи його оболонку.

Очеревина в цьому місці утворює дві пахвинні ямки, розділені стрімкими пупковими складками очеревини.

Бічна (латеральна) складка (plicae umbilicalis lateralis) утворена пядняттям очеревини завдяки нижній надчеревній артерії, що проходить під нею, *медіальна складка* (plicae umbilicalis medialis) містить зарослу пупкову артерію, *серединна складка* (plicae umbilicalis mediana) являє собою зарослий сечовий хід плода.

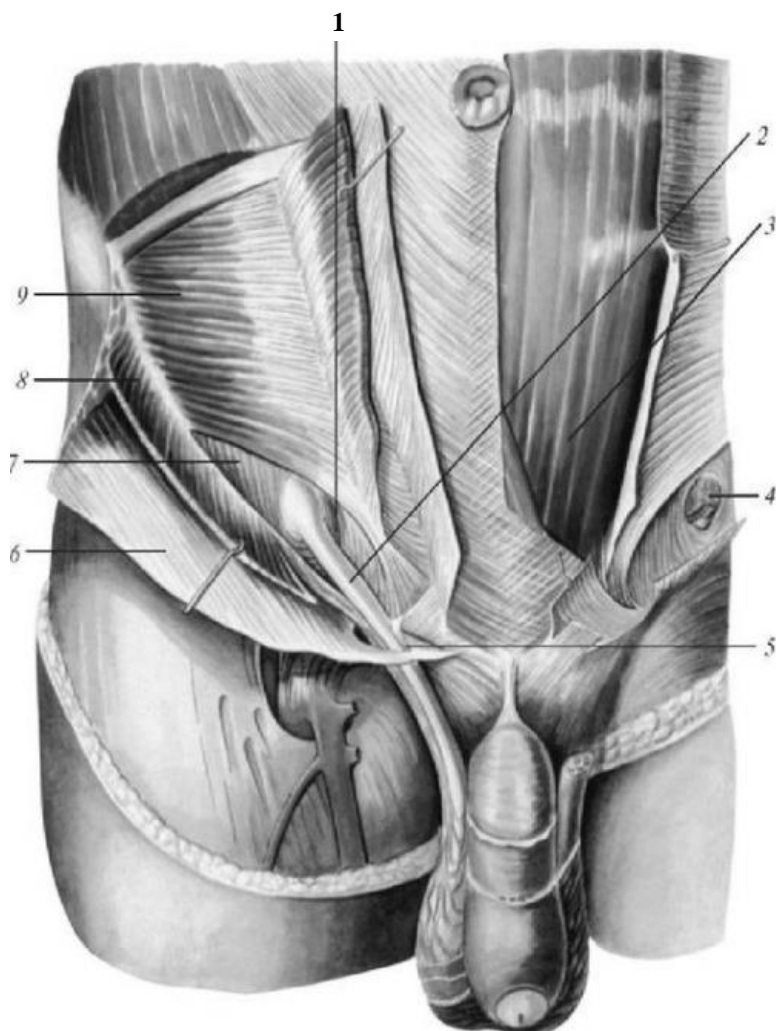


Рис. 45. Пахвинний канал (чоловіка)

1 - Пахвинний канал (розкритий)

2 - сім'яний канатик

3 - прямий м'яз живота

4 - глибоке кільце пахвинного каналу

5 - поверхнєве кільце

6 - апоневроз зовнішнього косоного м'яза живота

7 - поперечна фасція живота

8 - внутрішній косий м'яз живота

9 - поперечний м'яз живота

Бічна пахвинна ямка, яка перебуває збоку від бічної пупкової складки, відповідає глибокому, пахвинному кільцю; медіальна, що лежить між медіальною та бічною пупковими ямками, відповідає найбільш слабкому відділу задньої стінки пахвинного каналу та розташовується навпроти поверхневого пахвинно-

го кільця. Через ці ямки можуть випинатися в пахвинний канал та виходити під шкіру пахвинні грижі (кили).

Вихідний отвір - поверхнєве пахвинне кільце - являє собою щілину в апоневрозі зовнішнього косо́го м'язу живота, обмежену медіальними та латеральними ніжками апоневроза, знизу - пахвинною зв'язкою, медіально - зворотною зв'язкою (lig. reflexum).

ПЕРЕЛІК ПРАКТИЧНИХ НАВИЧОК

- | | |
|---------------------------------|------------------------------|
| 1. Прямий м'яз живота | 6. Поперечний м'яз живота |
| 2. Піхва прямого м'язу живота | 7. Біла лінія |
| 3. Наружний косий м'яз живота | 8. Пахвинний канал |
| 4. Пахвинна зв'язка | 9. Стінки пахвинного каналу |
| 5. Внутрішній косий м'яз живота | 10. Квадратний м'яз попереку |

ПЕРЕЛІК ПИТАНЬ

1. М'язи живота: топографічна класифікація, будова (початок, прикріплення), функції; описати і продемонструвати на препаратах. Фасції тулуба.
2. Піхва прямого м'язу живота: стінки і їх будова; описати і показати на препаратах.
3. Біла лінія живота: топографія, будова; описати і продемонструвати на препаратах.
4. Пахвинний канал: стінки, кільця, їх будова, вміст; описати і показати на препаратах.

М'ЯЗИ І ФАСЦІЇ ГОЛОВИ.

М'ЯЗИ ГОЛОВИ. М'ЯЗИ ОБЛИЧЧЯ

1. Потилично–лобовий м'яз (m. occipitofrontalis)
2. Передній, верхній і задній вушні м'язи (mm. auriculares anterior, superior es posterior)
3. Коловий м'яз ока (m. orbicularis oculi)
4. М'яз-зморщувач брови (m. corrugator supercilii)
5. Носовий м'яз (m. nasalis)
6. Коловий м'яз рота (m. orbicularis oris)
7. М'яз-підіймач верхньої губи (m. Levator labii superioris)
8. М'яз-підіймач кута рота (m. levator anguli oris)
9. Великий і малий виличні м'язи (mm. zygomaticus major et minor)
10. М'яз сміху (m. risorius)
11. Щічний м'яз (m. buccinator)
12. М'яз-опускач кута рота (m. depressor anguli oris)
13. М'яз-опускач нижньої губи (m. depressor labii inferiores)
14. Підборідний м'яз (m. mentalis)

ЖУВАЛЬНІ М'ЯЗИ

1. Жувальний м'яз (m. masseter)
2. Скроневий м'яз (m. temporalis)
3. Бічний крилоподібний м'яз (m. pterygoideus lateralis)

4. Присередній крилоподібний м'яз (m. Pterygoideus medialis)

М'язи голови (mm. capitis) поділяються на мімічні м'язи (м'язи обличчя, mm. faciales), жувальні (mm. masticatores).

Мімічні м'язи розташовуються відразу під шкірою. На відміну від скелетних, вони не мають подвійного прикріплення на кістках, а обов'язково двома або одним кінцем вплітаються в шкіру або слизову оболонку. Внаслідок цього вони не мають фасцій і, скорочуючись, приводять в рух шкіру. При їх розслабленні шкіра в силу своєї пружності повертається до попереднього стану, тому роль антагоністів тут значно менша, ніж у скелетних м'язів. Мімічні м'язи представляють собою тонкі та дрібні м'язові пучки, які групуються навколо природних отворів: рота, носа, очної щілини та вуха, приймаючи так чи інакше участь в замиканні або, навпаки, розширенні цих отворів. **М'язи-замикачі (сфінктери)** зазвичай розташовуються навколо отворів кільцеподібно, **м'язи-розширювачі** (ділататори) - радіально. Змінюючи форму отворів та пересуваючи шкіру з утворенням різних складок, мімічні м'язи надають лицю людини певний вираз, що відповідає тому чи іншому переживанню. Такого роду зміни лиць зводяться до міміки, звідки й походить назва цих м'язів. Крім основної функції - виражати відчуття, мімічні м'язи беруть участь у мовленні, жуванні тощо. Скорочення щелепного апарату та участь губ в мові привели до особливого розвитку мімічних м'язів навколо рота, та, навпаки, добре розвинена у тварин вушна мускулатура у людини піддалася редукції та збереглася лише у вигляді рудиментарних м'язів. **Жувальні м'язи** зрушують при скороченні нижню щелепу, обумовлюючи акт жування.

МІМІЧНІ М'ЯЗИ (М'ЯЗИ ОБЛИЧЧЯ)

1. **Потилично-лобовий м'яз (m. occipitofrontalis)**, має потиличне черевце (venter occipitalis) і лобове черевце (venter frontalis). Потиличне черевце починається від верхньої каркової лінії потиличної кістки. **Прикріплення:** задні відділи сухожилкового шолому щільної сухожилкової пластини, розташованої під шкірою голови. Лобне черевце йде від сухожилкового шолому та прикріплюється до шкіри бров. **Функція:** при скороченні потиличного черевця м'яз тягне сухожилковий шолом (й шкіру голови) назад; при скороченні лобового черевця піднімає брови, утворює поперечні складки на лобі, а також розширює очну щілину.

2. **Передній, верхній і задній вушні м'язи (mm. auriculares anterior, superior et posterior)**. **Початок:** сухожилковий шолом. **Прикріплення:** шкіра вушної раковини. У людини розвинені слабо, при скороченні тягнуть вушну раковину відповідно вперед, наверх і назад.

3. **Коловий м'яз ока (m. orbicularis oculi)** має форму еліпсу, розташовується в товщі повік і на кістках, що утворюють очницю. Складається із *очної частини (pars orbitalis)*, *повікової частини (pars palpebralis)* і *сльозової частини (pars lacrimalis)*. Всі частини **починаються** від кісток в області присереднього кута ока, при цьому очна частина йде вздовж верхнього і нижнього країв очниці, формуючи м'язове кільце, повікова розташовується в шкірі повік, а слъзова охоплює попереду і позаду слъзовий міхур. **Функція:**

очна частина, скорочуючись, звужує очну щілину, тягне брови вниз і розтягує поперечні складки на лобі; повікова частина звужує очну щілину, слъозна – розширює слъозовий міхур.

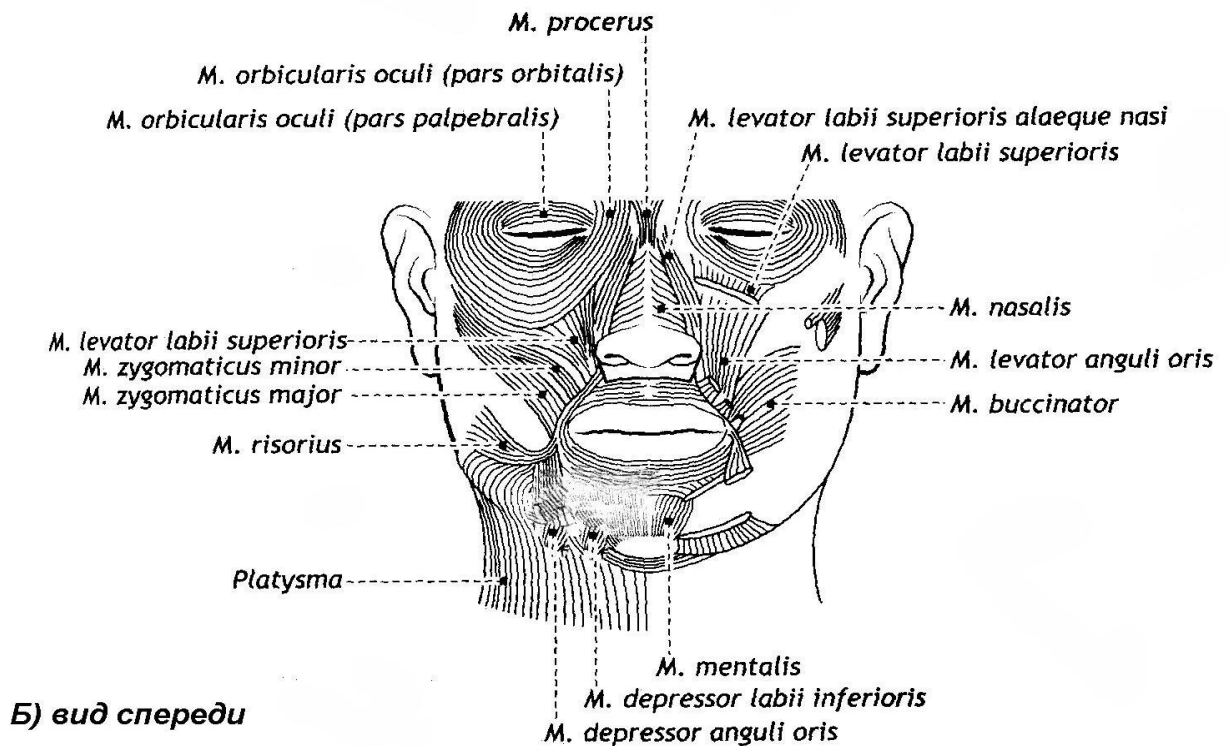
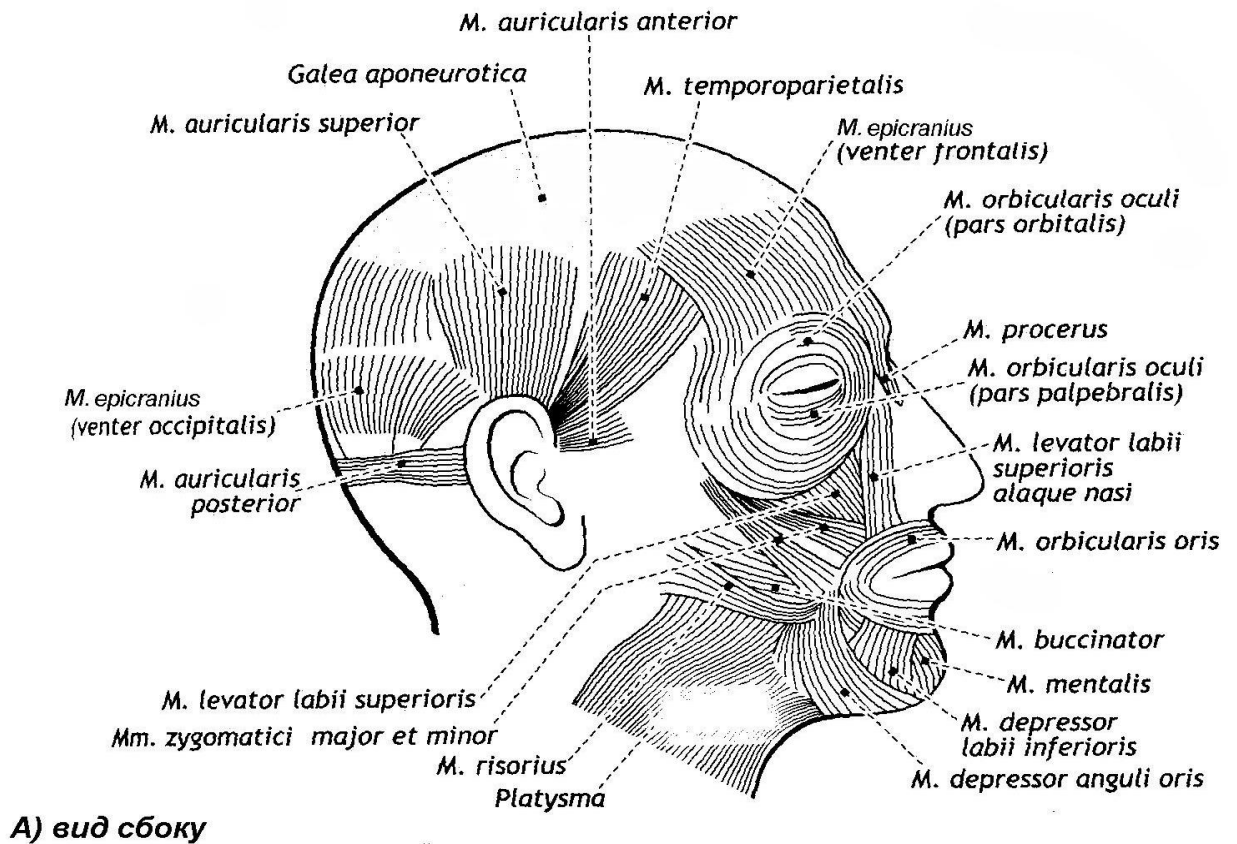


Рис. 46. Мімічні м'язи обличчя (схематично)

4. **М'яз-зморщувач брови (m. corrugator supercilii).**

Початок: лобова кістка над сльозовою кісткою.

Прикріплення: шкіра бров.

Функція: тягне брови вниз і присередньо, утворюючи глибокі поздовжні складки в області надперенісся.

7. **Носовий м'яз (m. nasalis)** складається із двох частин: поперечної (pars transversa) і крилової (pars alaris).

Початок: верхня щелепа в області альвеол ікла і різця.

Прикріплення: крилова частина – до шкіри крила носа, поперечна – піднімається до спинки носу і тут з'єднується із протилежним м'язом.

У людини цей м'яз розвинутий слабо. При скороченні поперечної частини звужується носовий отвір, а крилова частина опускає крило носа.

6. **Коловий м'яз рота (m. orbicularis oris)** утворений коловими м'язовими пучками, що розташовані в товщі губ.

Початок: шкіра кута рота.

Прикріплення: шкіра неподалік від середньої лінії.

Функція: закриває рот і витягує губи вперед.

7. **М'яз-підіймач верхньої губи (m. Levator labii superioris).**

Початок: підочний край верхньої щелепи.

Прикріплення: шкіра носогубної складки, верхня губа.

Функція: піднімає верхню губу, поглиблює носогубну складку.

8. **М'яз-підіймач кута рота (m. levator anguli oris).**

Початок: кликова ямка верхньої щелепи.

Прикріплення: шкіра кута рота.

Функція: тягне кут рота уверх і убік.

9. **Великий і малий виличні м'язи (mm. zygomaticus major et minor).**

Початок: бічна і скронева поверхні виличної кістки.

Прикріплення: влітаються в коловий м'яз рота і шкіру кута рота.

Функція: тягнуть кут рота уверх і убік.

8. **М'яз сміху (m. risorius), непостійний.**

Початок: жувальна фасція і шкіра області носогубної складки.

Прикріплення: шкіра кута рота.

Функція: тягне кут рота убік.

9. **Щічний м'яз (m. buccinator)** утворює основу щік.

Початок: зовнішня поверхня верхньої і нижньої щелепи в області альвеол, від крилонижньощелепного шва.

Прикріплення: пучки волокон м'язів переходять у верхню і нижню губи, вплетаються у шкіру губ, кута рота.

Функція: тягне кут рота назад, притискає щоки і губи до зубів.

10. **М'яз-опускач кута рота (m. depressor anguli oris).**

Початок: передня поверхня нижньої щелепи, нижче підборідного отвору.

Прикріплення: часть пучків влітається в шкіру кута рота, часть – в товщу верхньої губи.

Функція: тягне кут рота донизу і убік.

11. **М'яз-опускач нижньої губи (m. depressor labii inferiores)**, прикритий попереднім м'язом. **Початок:** передня поверхня нижньої щелепи, попереду від підборідного отвору.

Прикріплення: шкіра нижньої губи і підборідка.

Функція: тягне нижню губу донизу.

12. **Підборідний м'яз (m. mentalis)** дакілька покритий попереднім.

Початок: альвеолярні підвищення різців нижньої щелепи.

Прикріплення: шкіра підборідка. **Функція:** підіймає шкіру підборідка, утворюючи ямочки.

ЖУВАЛЬНІ М'ЯЗИ

1. **Жувальний м'яз (m. masseter)** парний, прямокутної форми, має поверхневу і глибоку частини.

Початок: поверхнева частина – від переднього і середнього відділів нижнього краю виличної дуги, глибока – від середнього і заднього участків краю виличної дуги. Пучки м'язових волокон поверхневої частини йдуть косо вниз і назад, глибокої – вниз і допереду.

Прикріплення: зовнішня поверхня (жувальна горбистість) гілки нижньої щелепи та її кут.

Функція: піднімає опущену нижню щелепу, поверхнева частина м'язу приймає участь у висуванні щелепи вперед.

2. **Скроневий м'яз (m. temporalis)** парний, широкий, віялоподібний, вистилає скроневу ямку.

Початок: скронева поверхня великого крила клиноподібної кістки, лускова частина скроневої кістки. Пучки м'язу, спрямовуються донизу, утворюють міцний сухожилок, який проходить всередині від виличної дуги.

Прикріплення: верхівка і присередня поверхня вінцевого відростка нижньої щелепи. **Функція:** піднімає опущену нижню щелепу, передні пучки тягнуть щелепу доверху допереду, задні – назад.

3. **Бічний крилоподібний м'яз (m. pterygoideus lateralis)** парний, розташовується у нижньоскроневій ямці, має дві частини або головки.

Початок: верхня голівка – підскроневий гребінь та скронева поверхня великого крила клиноподібної кістки, нижня – бічна пластинка крилоподібного відростка клиноподібної кістки

Прикріплення: верхня голівка – присередня поверхня суглобової капсули скронево-нижньощелепного суглоба, суглобовий диск, нижня – шийка суглобового відростка (крилоподібна ямка) нижньої щелепи.

Функція: при однобічному скороченні зсуває нижню щелепу у протилежний бік, при двобічному – висуває щелепу вперед.

4. **Присередній крилоподібний м'яз (m. pterygoideus medialis)** парний, розташований всередині від нижньої щелепи.

Початок: крилоподібна ямка клиноподібної кістки.

Прикріплення: внутрішня поверхня (крилоподібна горбистість) гілки нижньої щелепи. **Функція:** при однобічному скороченні зсуває нижню щелепу

у протилежний бік, при двобічному – висуває її вперед і піднімає опущену щелепу.

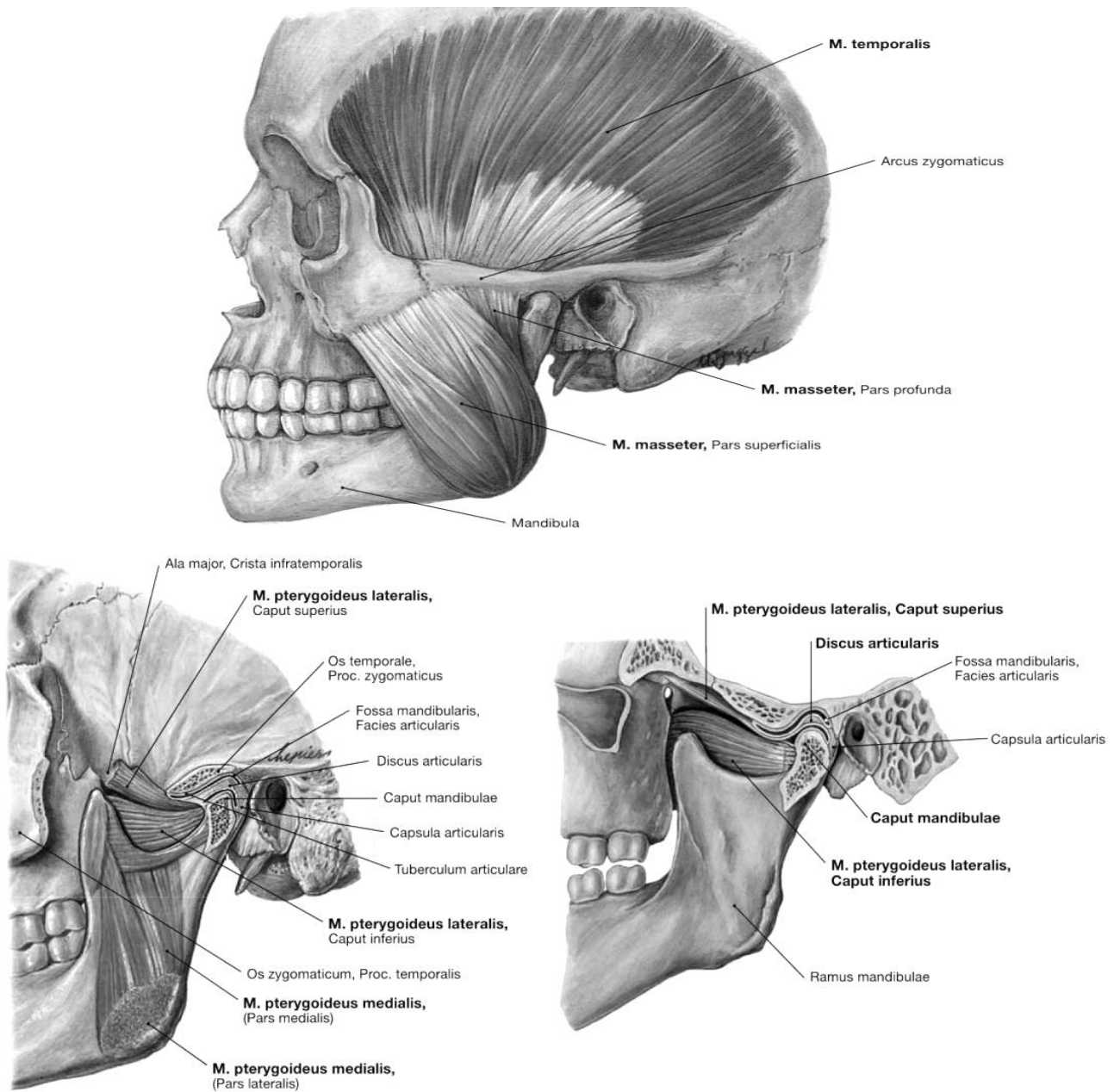


Рис. 47. Жувальні м'язи

ФАСЦІ ГОЛОВИ

Власна фасція голови має чотири відділи.

1. Сконева фасція (*fascia temporalis*) – міцна фіброзна пластинка, починається від окістя кісток черепа в області скроневої лінії та сухожилкового шолому й вкриває своїми листками з обох боків однойменний м'яз. Поблизу виличної дуги фасція розщеплюється на дві пластинки: поверхневу, що прикріплюються до верхнього краю і зовнішньої поверхні виличної дуги, й глибоку, яка переходить на внутрішню поверхню виличної дуги. Між пластинками розташовані судини й жирова тканина.

2. Жувальна фасція (*fascia masseterica*) йде від виличної дуги й прямує донизу, вкриваючи жувальний м'яз. Позаду фасція прикріплюється до хряща зовнішнього слухового проходу, переходячи потім на соскоподібний відросток. Внизу він переходить у фасцію шиї, а попереду – у щічно-глоткову фасцію.

3. Привушна фасція (*fascia parotidea*) розщеплюється на два листки, охоплює привушну залозу. В задньому відділі зв'язана із жувальною фасцією.

4. Щічно-глоткова фасція (*fascia buccopharyngea*) вкриває щічний м'яз, а потім біля переднього краю жувального м'язу переходить на внутрішню поверхню гілки нижньої щелепи. Тут фасція вкриває присередній крилоподібний м'яз, переходячи потім на бічну стінку глотки.

ПЕРЕЛІК ПРАКТИЧНИХ НАВИЧОК

- | | |
|---|------------------------------------|
| 1. Надчерепний м'яз | 7. М'яз – опускач нижньої губи |
| 2. Сухожилковий шолом (надчерепний апоневроз) | 8. Коловий м'яз рота |
| 3. Коловий м'яз ока | Жувальні м'язи |
| 4. Великий виличний м'яз | 9. Скроневий м'яз |
| 5. М'яз – підіймач верхньої губи | 10. Жувальний м'яз |
| 6. Щічний м'яз | 11. Бічний крилоподібний м'яз |
| | 12. Присередній крилоподібний м'яз |

ПЕРЕЛІК ПИТАНЬ

1. М'язи голови: класифікація. Жувальні м'язи: будова (початок, прикріплення), функції; описати і продемонструвати на препаратах.
2. М'язи голови: класифікація. М'язи обличчя (мімічні м'язи): відмінності мімічних м'язів від інших скелетних м'язів; будова (початок, прикріплення), функції; описати і продемонструвати на препаратах.

М'ЯЗИ ШИЇ

ПОВЕРХНЕВІ М'ЯЗИ

1. Підшкірний м'яз шиї (*platysma*)
2. Груднинно-ключично-сосцеподібний м'яз (*m. sternocleidomastoideus*)

СЕРЕДИННА ГРУПА

Надпід'язикові м'язи

1. Двочеревцевий м'яз (*m. digastricus*)
2. Шило-під'язиковий м'яз (*m. stylohyoideus*)
3. Щелепно-під'язиковий м'яз (*m. mylohyoideus*)
4. Підборідно-під'язиковий м'яз (*m. geniohyoideus*)

Підпід'язикові м'язи

1. Лопатково-під'язиковий м'яз (*m. omohyoideus*)
2. Груднинно-під'язиковий м'яз (*m. sternohyoideus*)
3. Груднинно-щитоподібний м'яз (*m. sternothyroideus*)
4. Щито-під'язиковий м'яз (*m. thyrohyoideus*)

ГЛИБОКІ М'ЯЗИ

Бічна група

1. Передній драбинчастий м'яз (m. scalenus anterior)
2. Середній драбинчастий м'яз (m. scalenus medius)
3. Задній драбинчастий м'яз (m. scalenus posterior)

Присередня (передньохребетна) група

1. Довгий м'яз шиї (m. longus colli)
2. Довгий м'яз голови (m. longus capitis)
3. Передній прямий м'яз голови (m. rectus capitis anterior)
4. Бічний прямий м'яз голови (m. rectus capitis lateralis)

ПІДПОТИЛИЧНІ М'ЯЗИ

1. Підпотиличні м'язи (mm. suboccipitales)

М'ЯЗИ І ФАСЦІЇ ШИЇ

М'язи шиї топографічно поділяються на поверхневу, серединну та глибоку групи. У серединній групі виділяють м'язи, розташовані над й під під'язиковою кісткою. В групі глибоких м'язів розрізняють бічну та присередню (передхребтова) групи.

ПОВЕРХНЕВІ М'ЯЗИ

1. **Підшкірний м'яз шиї (platysma)** розташований тонкою широкою пластинкою під шкірою шиї та частини обличчя, щільно зрощуючись з нею.

Початок: в підключичній області від фасцій дельтоподібного та великого грудного м'язу. **Прикріплення:** кут рота, край нижньої щелепи, жувальна та привушна фасції. **Функція:** натягає шкіру шиї, почасти груді, тягне кут рта назовні й вниз, опускає нижню щелепу.

2. **Груднинно-ключично-сосцеподібний м'яз (m. sternocleidomastoideus)**, розташовується під підшкіряним м'язом шиї, утворює довгий товстий тяж, косо перетинаючий шию від груднинно-ключичного зчленування до сосцеподібного відростка. Має дві головки. **Початок:** присередня головка – передня поверхня ручки груднини, бічна – груднинний кінець ключиці. Обидві голівки з'днуються під гострим кутом таким чином, що пучки присередньої голівки розташовуються більш поверхнево. М'язове черевце, що утворилось, прямує вверх й позаду. **Прикріплення:** сосцеподібний відросток й бічний відділ верхньої каркової лінії. **Функція:** при одnobічному скороченні повертає голову в протилежний бік, нахилає її у свій бік, при двобічному – підтримує голову у вертикальному положенні (головопіддержувач). У людини в зв'язку з прямоходінням м'яз і місце його прикріплення (соскоподібний відросток) найбільш розвинуті. При різкому двобічному скороченні м'язи закидають голову назад.

СЕРЕДИННА ГРУПА

Надпід'язикові м'язи

1. **Двочеревцевий м'яз (m. digastricus)** має два черевця – переднє й заднє, які з'днуються сухожилковою перетинкою. **Початок:** переднє черевце – двочеревцева ямка нижньої щелепи, заднє – сосцеподібна вирізка скроневої

кістки. **Прикріплення:** обидва черевця переходять в сухожилок, що прикріплюється до тіла під'язикової кістки. Між обома черевцями і краєм нижньої щелепи знаходиться поглиблення – піднижньощелепна ямка (fossa submandibularis), у якій міститься піднижньощелепна залоза. **Функція:** опускає нижню щелепу, тягне її назад. При фіксованій нижній щелепі піднімає під'язикову кістку.

2. **Шило-під'язиковий м'яз (m. stylohyoideus)** – має форму тонкий видовженого веретена. **Початок:** основа шилоподібного відростка скроневої кістки, потім м'яз йде вперед і вниз, лягає на передню поверхню заднього черевця двочеревцевого м'язу. **Прикріплення:** тіло й великий ріг під'язикової кістки, при цьому дистальний кінець м'язу розщеплюється, охоплюючи двома ніжками сухожилок двочеревцевого м'язу. **Функція:** тягне під'язикову кістку уверх, назад й назовні.

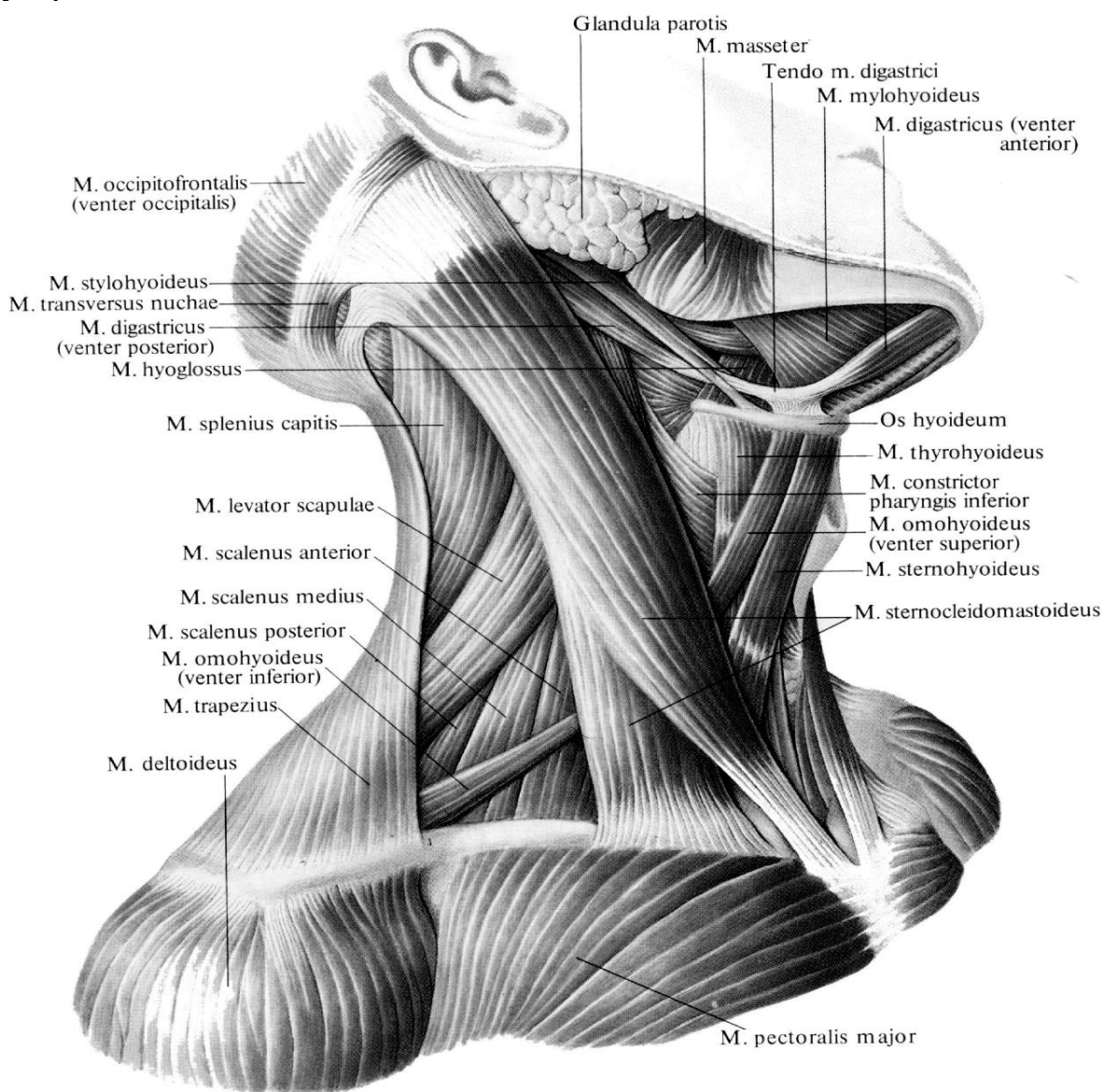


Рис. 48. М'язи шії

3. **Щелепно-під'язиковий м'яз (m. mylohyoideus)** плоский, з'єднується з однойменним м'язом протилежного боку, утворює низ порожнини рота (діафрагму рота). **Початок:** щелепно-під'язикова лінія нижньої щелепи. **Прикріплення:** задні пучки – до переднього боку під'язикової кістки, основна частина волокон зустрічається з волокнами протилежного однойменного м'язу, утворюючи щелепно-під'язиковий шов, що йде від внутрішнього боку підборіддя до тіла під'язикової кістки по сседній лінії між обома м'язами. **Функція:** піднімає доверху під'язикову кістку, при її фіксації – опускає нижню щелепу.

4. **Підборідно-під'язиковий м'яз (m. geniohyoideus)** розташований над щелепно-під'язиковим м'язом. **Початок:** від підборідної ості нижньої щелепи. **Прикріплення:** передня поверхня тіла під'язикової кістки. **Функція:** тягне наверх і вперед під'язикову кістку, при її фіксації опускає нижню щелепу.

Слід підкреслити, що перераховані м'язи є антагоністами жувальних м'язів, опускаючи при фіксованій під'язиковій кістці нижню щелепу.

Підпід'язикові м'язи

1. **Лопатково-під'язиковий м'яз (m. omohyoideus)** довгий, тонкий, розділяється проміжним сухожилком на два черевця.

Початок: верхнє черевце – нижній край тіла під'язикової кістки, нижнє – верхній край лопатки, верхня поперечна зв'язка лопатки. Потім верхнє черевце прямує вниз вздовж зовнішнього краю груднинно-під'язикового м'язу, відхиляється назад і лягає позаду груднинно-ключично-соскоподібного м'язу. Нижнє черевце прямує від лопатки уверх і попереду до зовнішнього краю груднинно-ключично-соскоподібного м'язу. **Прикріплення:** обидва черевця з'єднуються один з одним сухожилковою перетинкою. **Функція:** при фіксованій лопатці тягне під'язикову кістку донизу і назовні, а також віддтягує піхву судинно-нервового пучка шії, сприяючи тем самим розширенню просвіту крупних венозних судин шії.

2. **Груднинно-під'язиковий м'яз (m. sternohyoideus)** тонкий, плоскої форми. **Початок:** задня поверхня ключиці, ручка груднини, капсула груднинно-ключичного суглоба. Прямує наверх, досягає тіла під'язикової кістки. **Прикріплення:** нижній край тіла під'язикової кістки, нижче щелепно-під'язикового м'язу. **Функція:** тягне під'язикову кістку вниз.

3. **Груднинно-щитоподібний м'яз (m. sternothyroideus)**, плоский, розташований позаду попереднього м'язу. **Початок:** задня поверхня ручки груднини, хрящ I ребра. Потім прямує наверх – до гортані. **Прикріплення:** коса лінія щитоподібного хряща гортані. **Функція:** тягне гортань донизу.

4. **Щито-під'язиковий м'яз (m. thyrohyoldeus)** плоский, є як би продовженням попереднього м'язу.

Початок: коса лінія щитоподібного хряща.

Прикріплення: тіло й великий ріг під'язикової кістки.

Функція: зближує під'язикову кістку й гортань, при фіксованій під'язиковій кістці підіймає гортань.

ГЛИБОКІ М'ЯЗИ

Бічна група

1. **Передній драбинчастий м'яз (m. scalenus anterior)**, тонкий, довгий.

Початок: передні горбки III-VI шийних хребців, потім прямує вниз і вперед. **Прикріплення:** горбок переднього драбинчастого м'яза на верхній поверхні I ребра. **Функція:** при однобічному скороченні нахиляє шийний відділ хребта у свій бік, при двобічному – нахиляє його вперед; при фіксованому хребті – піднімає I ребро, бере участь у дихальних рухах грудної клітки.

2. **Середній драбинчастий м'яз (m. scalenus medius)**, тонкий, довший і товщий за попередній. **Початок:** передні горбки шести шийних нижніх хребців, потім прямує вниз позаду переднього драбинчастого м'язу. **Прикріплення:** верхня поверхня I ребра, позаду борозни підключичної артерії. Над цією борозною між переднім і середнім драбинчастими м'язами є щілина трикутної форми – міждробинчастий простір (spatium interscalenum), через який проходять підключична артерія і нервові стовбури плечового сплетіння. **Функція:** при укріпленому хребті піднімає I ребро; при фіксованій грудній клітці нахиляє шию вперед.

3. **Задній драбинчастий м'яз (m. scalenus posterior)**. **Початок:** задні горбки IV-VI шийних хребців, потім прямує вниз позаду середнього драбинчастого м'язу. **Прикріплення:** зовнішня поверхня II ребра.

Функція: при укріпленому хребті піднімає II ребро, при фіксації грудної клітки сгинає шийний відділ хребта вперед.

Присередня (передхребетна) група

Присередня (передхребетна) група м'язів розташована на передній поверхні хребта по боках від середньої лінії й представлена довгими м'язами шиї і голови, а також переднім й бічним прямими м'язами голови.

1. **Довгий м'яз шиї (m. longus colli)** розташований на передньобічній поверхні тіл хребців від I шийного (атланта) до II – IV грудних хребців. Середній відділ м'язу розширений. М'язові пучки різні за довжиною і напрямком, тому у ньому розрізняють три частини: вертикальну (присередню), нижню і верхню косі. **Початок:** вертикальна (присередня) частина – передня поверхня тіл верхніх трьох грудних й трьох шийних нижніх хребців; нижня коса частина – передня поверхня тіл перших трьох грудних хребців; верхня коса частина – передні горбки поперечних відростків III, IV і V шийних хребців. Потім м'язові волокна прямують наверх. **Прикріплення:** вертикальна частина – тіла II – IV шийних хребців, нижня коса частина – поперечні відростки V – VII шийних хребців, верхня коса частина – передній горбок I шийного хребця.

Функція: сгинає шийний відділ хребта. При однобічному скороченні нахиляє шию у свій бік. При скороченні верхньої косої частини голова повертається у той же бік, при скороченні нижньої косої частини – у протилежний.

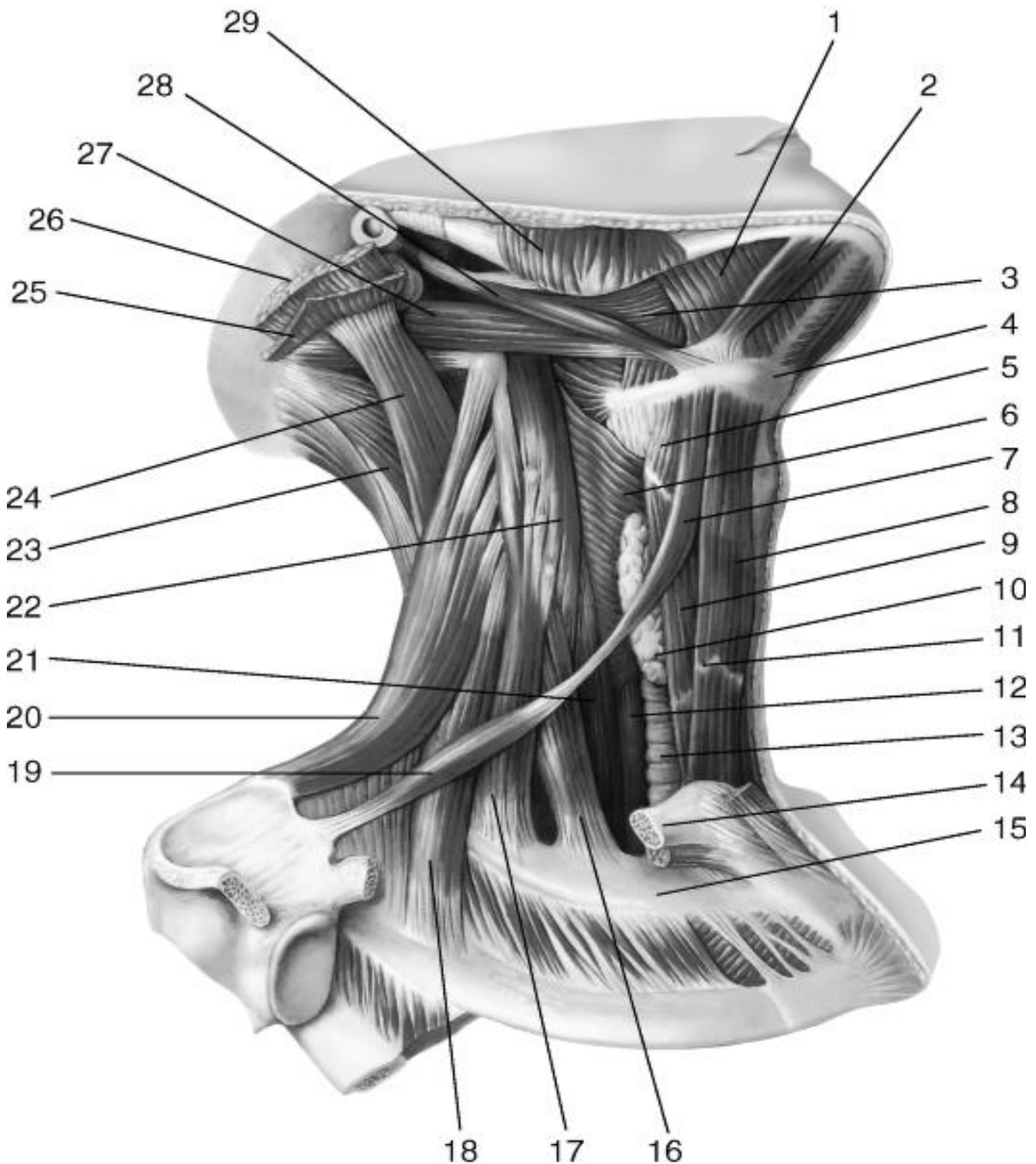


Рис. 49. М'язи шії. Права частина (поверхневі м'язи видалені):

1 - щелепно-під'язиковий м'яз; 2 - переднє черевце m.digastricus; 3 - m. hyoglossus; 4 - під'язикова кістка; 5 - 5 -m. thyrohyoideus; 6 - нижній констриктор глотки 7 - верхнє черевце m. omohyoideus; 8 - m. sternohyoideus; 9 - m. sternothyroideus; 10 - щитоподібна залоза; 11 - сухожилкова перетинка; 12 - стравохід; 13 - трахея; 14 - ключиця (відпиляна); 15 - перше ребро; 16 - m. scalenus anterior; 17 - m. scaleni medius; 18 -m. scaleni posterior; 19 - нижня черевце m. omohyoideus; 20 - м'яз, що піднімає лопатку; 21 - довгий м'яз шії; 22 - довгий м'яз голови; 23 - напівостистий м'яз голови; 24 - найдовший м'яз голови; 25 - ремінна м'яз голови; 26 - грудино-ключично-соскоподібний м'яз (відрізаний); 27 - заднє черевце m.digastricus 28 - шилопід'язиковий м'яз; 29 - жувальний м'яз.

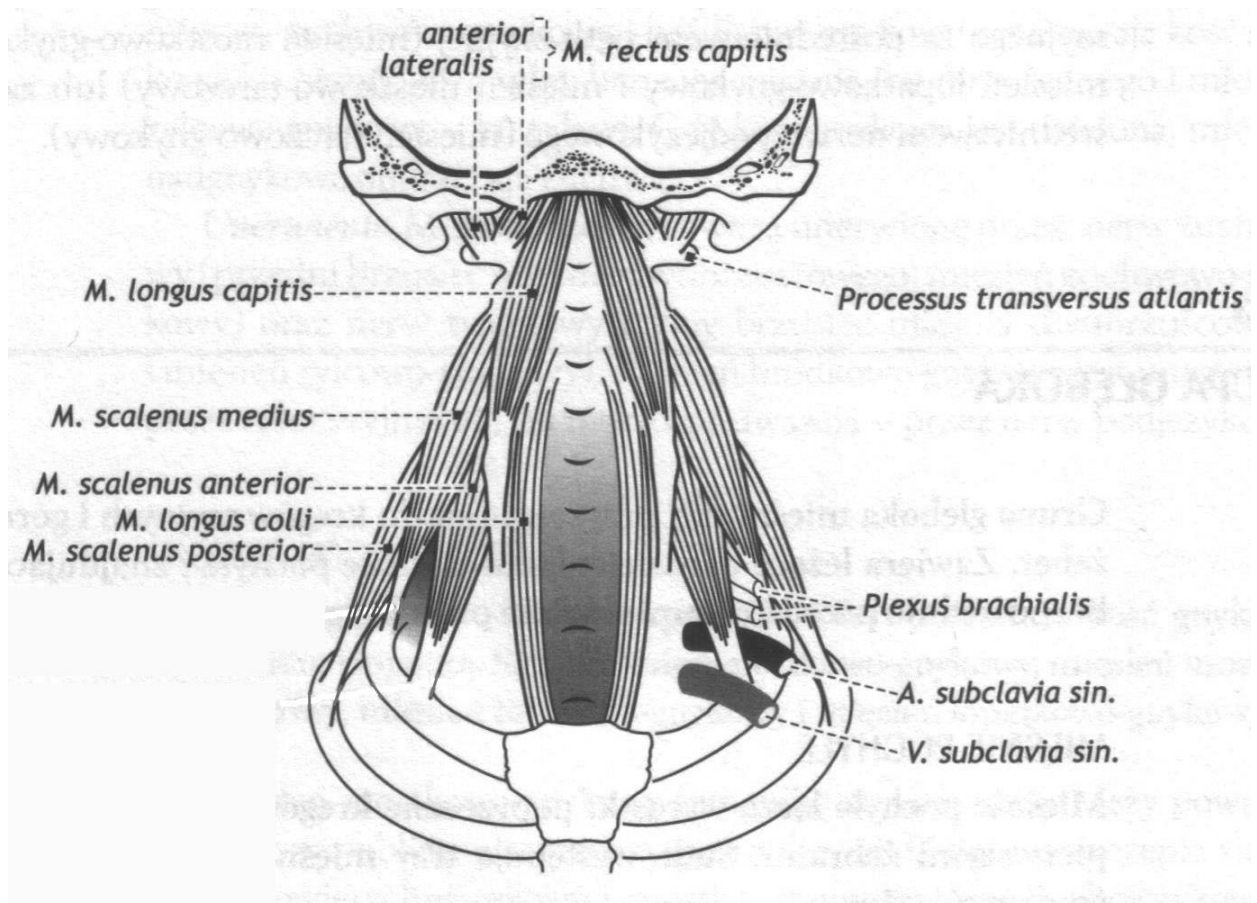


Рис. 50. Глибокі м'язи шиї (схематично)

2. Довгий м'яз голови (*m. longus capitis*).

Початок: передні горбки поперечних відростків III – IV шийних хребців, потім прямує наверх.

Прикріплення: нижня поверхня основної частини потиличної кістки, декілька позаду від глоткового горбка.

Функція: нахиляє шийний відділ хребта і голову вперед, обертає голову.

3. **Передній прямий м'яз голови (*m. rectus capitis anterior*)** короткий, поздовжньої форми.

Початок: передня поверхня поперечного відростка і бічна маса I шийного хребця (атланта), потім йде наверх.

Прикріплення: нижня поверхня основної частини потиличної кістки, попереду від переднього краю великого потиличного отвору.

Функція: при одnobічному скороченні нахиляє голову у свій бік, при двобічному – нахиляє її вперед.

4. **Боковий прямий м'яз голови (*m. rectus capitis lateralis*)** квадратної форми.

Початок: передній відділ поперечного відростка I шийного хребця (атланта), потім прямує наверх й назовні.

Прикріплення: бічна частина (яремний відросток) потиличної кістки.

Функція: нахиляє голову у свій бік, при двобічному скороченні нахиляє її вперед.

ПІДПОТИЛИЧНІ М'ЯЗИ

Підпотиличні м'язи (*mm. suboccipitales*) група коротких м'язів, що розташовані між потиличною кісткою і I-II шийними хребцями:

а) великий прямий задній м'яз голови (*m. rectus capitis posterior major*) знаходиться між остистим відростком II шийного хребця і бічним відрізком нижньої каркової лінії;

б) малий прямий задній м'яз голови (*m. rectus capitis posterior minor*) йде від заднього горбка дуги атланта до присереднього відрізка нижньої каркової лінії;

в) нижній косий м'яз голови (*m. obliquus capitis inferior*) розташований між остистим відростком II шийного хребця і поперечним відростком атланта;

г) верхній косий м'яз голови (*m. obliquus capitis superior*) йде від поперечного відростка атланта до бічного відділу нижньої каркової лінії.

Функція:

підпотиличні м'язи при однобічному скороченні відхиляють голову назад і в бік, при цьому нижній косий й трохи задній великий прямий м'язи обертають її, при двобічному – тільки закидають голову.

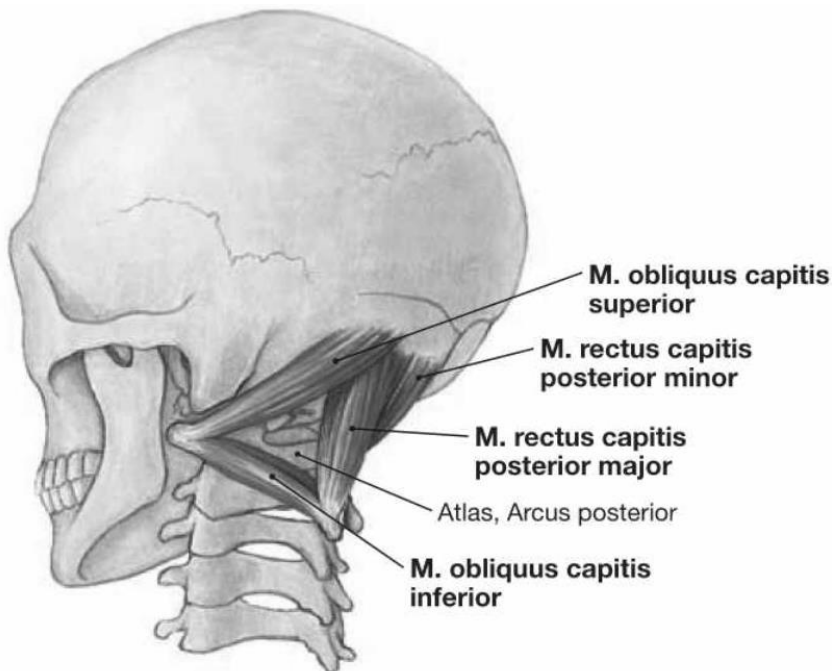


Рис. 51. Підпотиличні м'язи, вид ззаду

ПЕРЕЛІК ПРАКТИЧНИХ НАВИЧОК

1. Підшкірний м'яз шиї
2. Груднинно-ключично-соскоподібний м'яз
3. Двочеревцевий м'яз
4. Шило-під'язиковий м'яз
5. Щелепно-під'язиковий м'яз
6. Груднинно-під'язиковий м'яз
7. Лопатково-під'язиковий м'яз
8. Груднинно-щитоподібний м'яз
9. Щито-під'язиковий м'яз
10. Передній драбинчастий м'яз
11. Середній драбинчастий м'яз
12. Задній драбинчастий м'яз

ПЕРЕЛІК ПИТАНЬ

1. Поверхневі м'язи шиї: топографіна й ембріологічна класифікації, будова (початок, прикріплення), функції; описати й продемонструвати на препаратах.

2. Середина група м'язів ший: топографічна й ембріологічна класифікації, будова (початок, прикріплення), функції; описати й продемонструвати на препаратах.
3. Глибокі м'язи ший: топографічна й ембріологічна класифікації, будова (початок, прикріплення), функції; описати й продемонструвати на препаратах.

ТОПОГРАФІЯ ШИЙ.

Фасції ший

Анатомія фасцій ший у зв'язку з великою кількістю органів та м'язів у цій області тіла досить складна.

Шийна фасція (fascia cervicalis) за Міжнародною анатомічною термінологією (PNA) поділяється на три пластинки: поверхневу, передтрахеїну та передхребтову.

Поверхнева пластинка (lam. superficialis) є продовженням фасцій груді та спини, утворює піхву для груднинно-ключично-соскоподібних м'язів, а досягнувши під'язикової кістки, прикріплюється до неї й переходить на м'язи, що розташовані вище під'язикової кістки, а також на піднижньощелепну залозу. Вище поверхнева пластинка продовжується у область обличчя, переходячи у жувальну й привушну фасції. У задніх відділах ший фасція оточує трапециподібний м'яз, досягаючи верхньої каркової лінії й потиличного горбка.

Передтрахеїна пластинка (lam. pretrachealis) шийної фасції, починаючись від задньої поверхні ключиць й ручки груднини, підіймається наверх, де утворює піхву для підпід'язикових м'язів і щитоподібної залози.

На рівні під'язикової кістки ця пластинка зрощується з поверхневим листком, а бічно віддає відростки, що оточують органи ший (гортань, трахею, глотку, стравохід). Передтрахеїна пластинка також утворює піхву для судинно-нервового пучка (сонна піхва). У заднього краю груднинно-ключично-соскоподібної м'язу вона зрощується з поверхневою пластинкою.

Передхребтова пластинка (lam. prevertebralis) йде від основи черепа донизу, вкриваючи передхребетну групу м'язів ший.

Бічно фасція переходить на драбинчасті м'язи. Нижні її відділи переходять у внутрішньогрудну фасцію.

Між фасціями й органами ший утворюється ряд просторів :

1) надгруднинний міжпоневротичний простір (spatium interaponeuroticum suprasternale) розташовується над яремною вирізкою ручки груднини, між поверхневою і передтрахеїною пластинами;

2) передвісцеральний простір (spatium previscerale) знаходиться між передтрахеїною пластинкою шийної фасції і внутрішніми органами ший;

3) позадувісцеральний простір (spatium retroviscerale) утворюється між передхребетною пластинкою фасції ший і внутрішніми органами ший.

Простори заповнені пухкою сполучною тканиною та жировою клітковиною.

В топографічній анатомії прийнято розглядати топографію фасцій шиї виходячи з класифікації, запропонованої проф. В. Н. Шовкуненко, який очолював кафедру топографічної анатомії та оперативної хірургії Військово-медичної академії ім. Кірова (Санкт-Петербург, Росія) майже 40 років. Згідно з цією класифікацією розрізняють 5 фасцій:

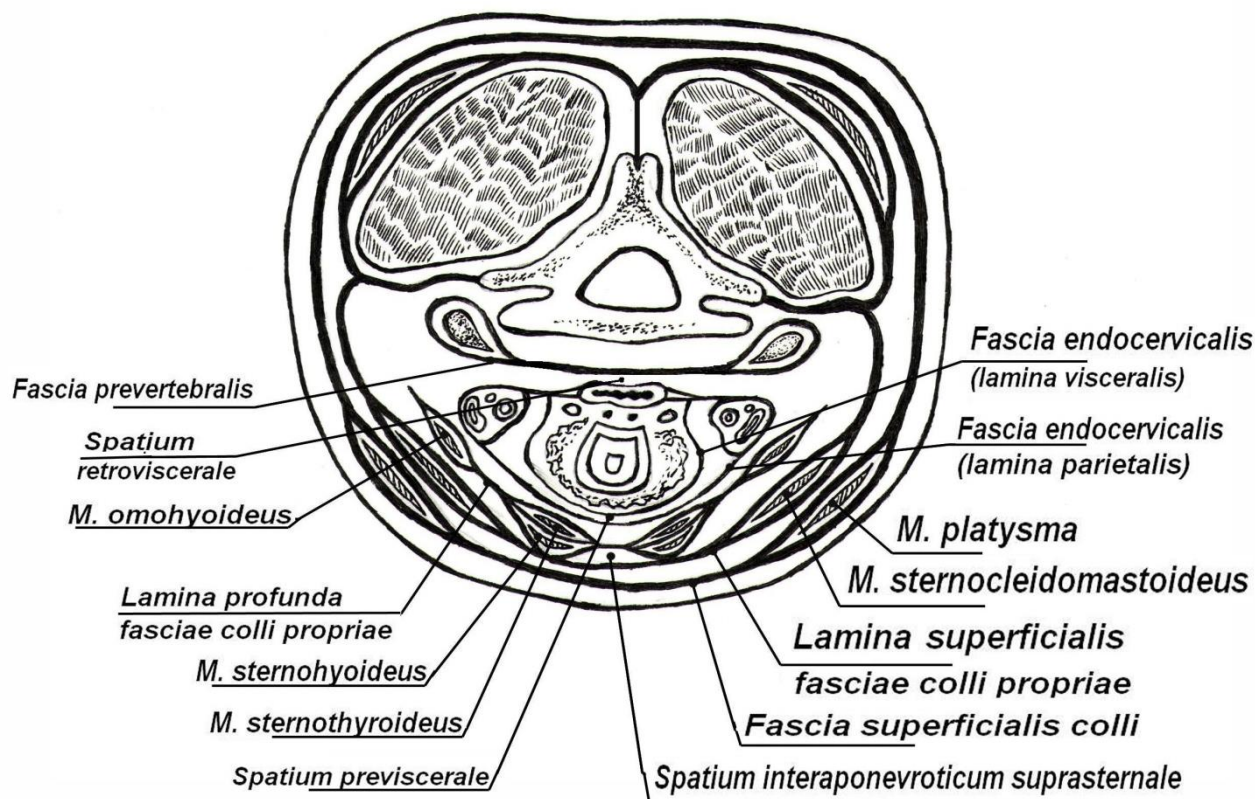


Рис. 52. Фасції шиї за В. Н. Шовкуненко

Перша - поверхнева фасція шиї - тонка платівка сполучної тканини. Охоплює підшкірний м'яз - m. platysma.

Друга - велика, кругова (власна фасція шиї), оточує циліндрично всю шию, починаючи ззаду від остистих відростків хребців. Знизу власна фасція шиї кріпиться над передньою поверхнею грудини та ключиць, зверху тримається за нижній край щелепи. Вона утворює піхви для двох великих м'язів шиї: трапецієподібного та грудинно-ключично-соскоподібного, а також для піднижньощелепної залози.

Третя - глибокий листок власної фасції або предтрахеальна пластинка. За формою нагадує трапецію та фіксується до під'язикової кістки та до внутрішньої поверхні грудини та ключиць. Глибокий листок власної фасції створює піхви для м'язів предтрахеальної групи.

Четверта - внутрішня фасція, утворює два листка. Один з них - вісцеральний, оточує кожен з внутрішніх органів шиї. Другий - паріетальний (присінковий), покриває їх усіх спереду, а з боків облягає судинно-нервовий пучок, зростається спереду з третьої, а ззаду - з п'ятої фасцією.

П'ята – передхребетна фасція, найглибша, оточує довгі м'язи шиї, притискаючи їх до поверхонь хребців ззаду, а по сторонам утворює піхви для сходових м'язів.

ОБЛАСТІ ШИЇ

Розрізняють такі області шиї: передню, грудино-ключично-соскоподібну - праву і ліву, латеральні (праву та ліву), а також задню. Передня область шиї має вигляд трикутника, основа якого звернена догори. Ця область обмежена зверху основою нижньої щелепи, знизу - яремною вирізкою грудини, з боків - передніми краями правого та лівого грудинно-ключично-соскоподібного м'язів. Передня серединна лінія ділить цю область шиї на правий та лівий медіальні трикутники шиї. Грудино-ключично-соскоподібна область - парна, відповідає розташуванню однойменного м'яза. Латеральна область шиї (задній трикутник шиї) парна, має вигляд трикутника, вершина якого звернена догори; область розташована між заднім краєм грудино-ключично-соскоподібного м'яза спереду та латеральним краєм трапецієподібного м'яза ззаду. Знизу обмежена ключицею. Задня область шиї (каркова, або вийна область) відмежована латеральними краями відповідних трапецієподібних м'язів, зверху - верхньою потиличною лінією, знизу - поперечною лінією, що з'єднує акроміон та проведена через остистий відросток VII шийного хребця. Задня серединна лінія ділить цю область шиї на праву і ліву частини.

ТРИКУТНИКИ ШИЇ

В межах передньої та латеральної областей шиї виділяють ряд трикутників, знання яких має важливе прикладне значення, особливо при оперативних втручаннях.

Передній трикутник шиї. Обмежений: нижній край нижньої щелепи, серединна лінія шиї та передній край грудинно-ключично-соскоподібного м'яза.

Задній трикутник шиї. Обмежений: задній край грудино-ключично-соскоподібного м'яза, ключиця та край трапецієподібного м'яза.

У ПЕРЕДНЬОМУ ТРИКУТНИКУ ВИДІЛЯЮТЬ:

Піднижньощелепний трикутник

Обмежений: переднім і заднім черевцями двочеревцевого м'язу та нижнім краєм нижньої щелепи. В межах цього трикутника виділяють **язиковий трикутник (трикутник Пирогова)** **обмежений:** зверху під'язиковим нервом, знизу заднім черевцем двочеревцевого м'язу, попереду щелепно-під'язиковим м'язом. У глибині цього трикутника лежить **язикова артерія**.

Сонний трикутник

Обмежений: заднім черевцем двочеревцевого м'язу, верхнім черевцем лопатково-під'язикового м'язу та переднім краєм грудинно-ключично-соскоподібного м'язу.

Лопатково-трахейний трикутник

Обмежений: зверху – верхнім черевцем лопатково-під'язикового м'язу, позаду – передньо-нижнім краєм груднинно-ключично-соскоподібного м'язу й попереду – серединною лінією шиї, співпадаючою з довгою віссю трахеї.

Підпідборідний трикутник

Обмежений: передніми черевцями двочеревцевих м'язів та верхнім краєм під'язикової кістки.

ЗАДНІЙ ТРИКУТНИК ШИЇ ВКЛЮЧАЄ:

Лопатково-ключичний трикутник

Обмежений: заднім краєм груднинно-ключично-соскоподібного м'язу, ключицею та нижнім черевцем лопатково-під'язикового м'язу.

Лопатково-трапецієподібний трикутник

Обмежений: позаду краєм трапецієподібного м'язу, попереду – заднім краєм груднинно-ключично-соскоподібного м'язу та знизу – нижнім черевцем лопатково-під'язикового м'язу.

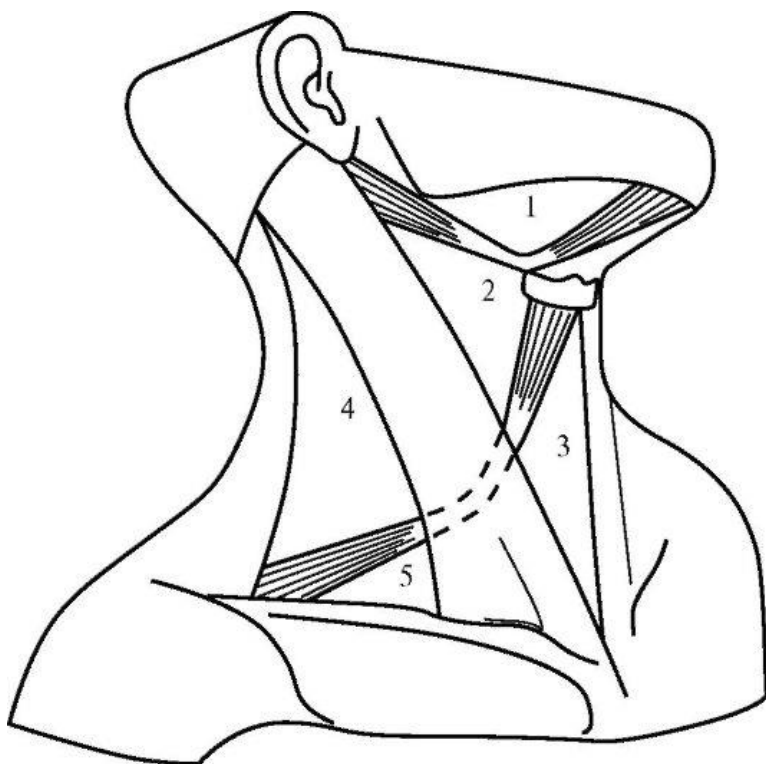


Рис. 53. Трикутники шиї

- 1 – піднижньощелепний;
- 2 - сонний;
- 3 – лопатково-трахейний;
- 4 – лопатково- трапецієподібний;
- 5 – лопатково-ключичний

ПЕРЕЛІК ПРАКТИЧНИХ НАВИЧОК

- | | |
|----------------------------------|--|
| 1. Передня область шиї | 7. Груднинно-ключично-соскоподібна область |
| 2. Сонний трикутник | 8. Лопатково-ключичний трикутник |
| 3. Лопатково-трахейний трикутник | 9. Лопатково-трапецієподібний трикутник |
| 4. Підпідборідний трикутник | |
| 5. Піднижньощелепний трикутник | |
| 6. Трикутник Пірогова | |

ПЕРЕЛІК ПИТАНЬ

1. Топографія шії: області, трикутники, міжм'язові простори, їх межі; описати й продемонструвати на препаратах.
2. Фасції шії: топографічна класифікація по В.М. Шевкуненко, описати хід фасцій; відношення до м'язів, внутрішніх органів, судинно-нервовим пучкам шії. Визначити міжфасціальні простори, їх вміст і з'єднання.

М'ЯЗИ ВЕРХНЬОЇ КІНЦІВКИ: М'ЯЗИ ПЛЕЧОВОГО ПОЯСУ Й ПЛЕЧА.

М'ЯЗИ ПЛЕЧОВОГО ПОЯСУ

1. Дельтоподібний м'яз (*m. deltoideus*)
2. Надостьовий м'яз (*m. supraspinatus*)
3. Підостьовий м'яз (*m. infraspinatus*)
4. Малий круглий м'яз (*m. teres minor*)
5. Великий круглий м'яз (*m. teres major*)
6. Підлопатковий м'яз (*m. subscapularis*)

М'язи верхньої кінцівки у зв'язку з особливостями їх топографічного положення і функцій поділяють на м'язи плечового поясу та м'язи вільної верхньої кінцівки.

1. **Дельтоподібний м'яз (*m. deltoideus*)** трикутний, вкриває плечовий суглоб й почасти м'язи плеча.

Початок: бічна частина ключиці, над плечовий відросток і ость лопатки.

Прикріплення: дельтоподібна горбистість плечевої кістки.

Функція: відводить плечо до горизонтальної площини, передні пучки тягнуть його вперед, задні – назад.

2. **Надостьовий м'яз (*m. supraspinatus*)** розташовується під трапецієподібним м'язом, займаючи надостьову ямку лопатки.

Початок: поверхня надостьової ямки.

Прикріплення: верхня площадка великого горбка плечевої кістки, капсула плечового суглоба.

Функція: відводить (піднімає) плече, відтягує капсулу плечового суглоба.

3. **Підостьовий м'яз (*m. infraspinatus*)** почасти вкритий дельтоподібним і трапецієподібним м'язами.

Початок: стінки підостьової ямки лопатки.

Прикріплення: середня площадка великого горбка плечевої кістки, капсула плечового суглоба.

Функція: повертає плече назовні й відтягує капсулу плечового суглоба.

4. **Малий круглий м'яз (*m. teres minor*)** прилягає знизу до підостьового м'язу.

Початок: задня поверхня лопатки нижче підостьового м'язу.

Прикріплення: нижня площадка великого горбка плечевої кістки, капсула плечового суглоба.

Функція: повертає плече назовні, відтягує капсулу плечового суглоба.

5. Великий круглий м'яз (*m. teres major*) тісно прилягає до найширшого м'язу спини.

Початок: задня поверхня лопатки біля її нижнього кута.

Прикріплення: гребінь малого горбка плечової кістки.

Функція: повертає плече досередини, веде руку назад і присередньо.

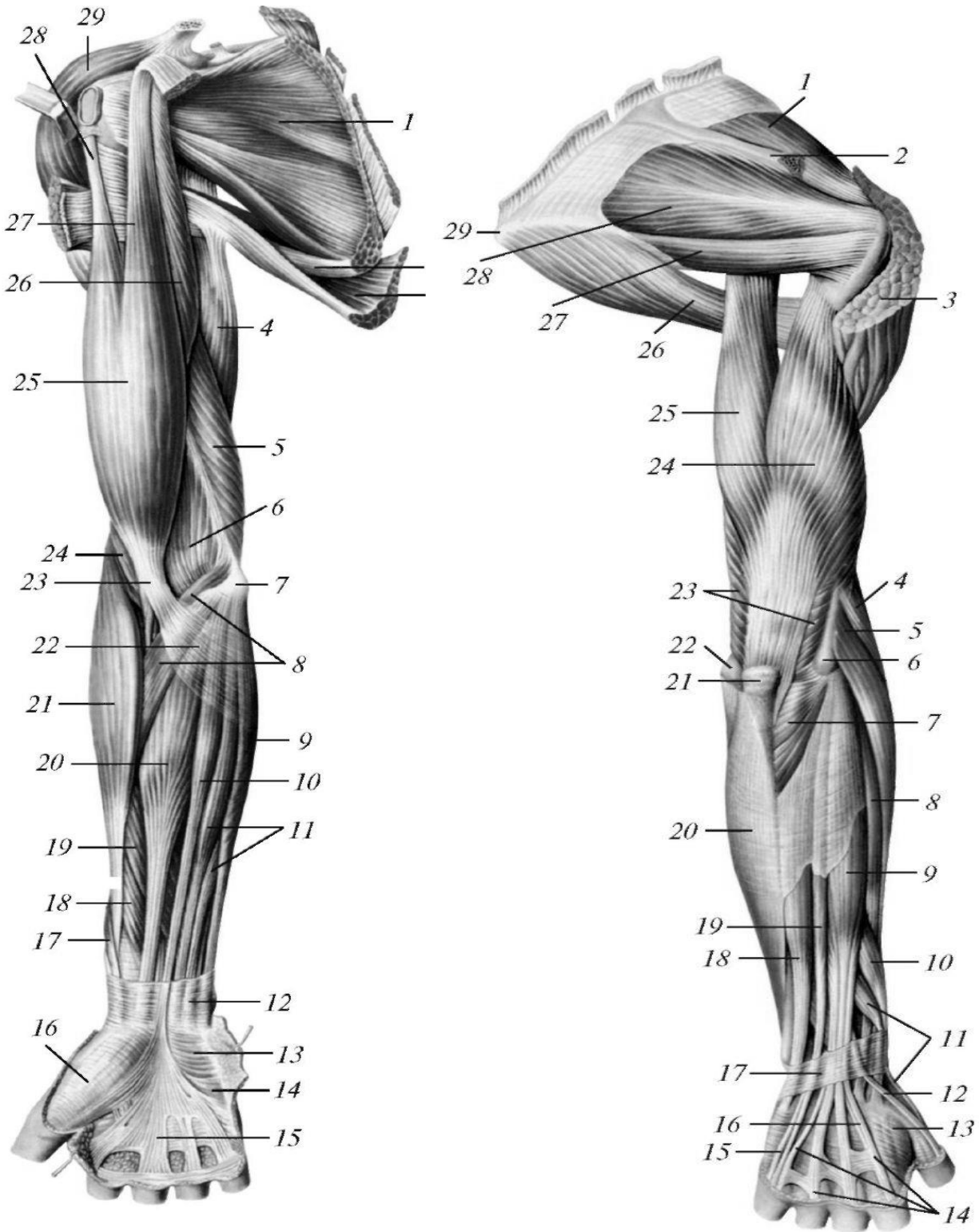


Рис. 54. М'язи верхньої кінцівки. Вигляд спереду

1 – підлопатковий м'яз; 2 – великий круглий м'яз; 3 – найширший м'яз спини; 4 – довга головка триголового м'язу плеча; 5 – присередня головка триголового м'язу плеча; 6 – локтьова ямка; 7 – присередній надвиросток плечової кістки; 8 – круглий м'яз-привертач; 9 – локтьовий згинач зап'ястка; 10 – довгий долонний м'яз; 11 – поверхневий згинач пальців; 12 – частина фасції передпліччя; 13 – короткий ладонний м'яз; 14 – підвищення мізинця; 15 – долонний апоневроз; 16 – підвищення великого пальця; 17 – сухожилок довгого м'язу-відвертача великого пальця кисті; 18 – довгий згинач великого пальця кисті; 19 – поверхневий згинач пальців; 20 – променевий згинач зап'ястка; 21 – плечопроменевий м'яз; 22 – апоневроз двоголового м'язу плеча; 23 – сухожилок двоголового м'язу плеча; 24 – плечовий м'яз; 25 – двоголовий м'яз плеча; 26 – дзьобо-плечовий м'яз; 27 – коротка головка двоголового м'язу плеча; 28 – довга головка двоголового м'язу плеча; 29 – дельтоподібний м'яз.

Рис. 55. М'язи верхньої кінцівки. Вигляд ззаду

1 – надостьовий м'яз; 2 – ость лопатки (частково видалена); 3 – дельтоподібний м'яз (частково видалений); 4 – плечопроменевий м'яз; 5 – довгий променевий розгинач зап'ястка; 6 – бічний надвиросток; 7 – локтьовий м'яз; 8 – короткий променевий розгинач зап'ястка; 9 – розгинач пальців; 10 – довгий м'яз-відвертач великого пальця кисті; 11 – короткий розгинач великого пальця кисті; 12 – сухожилок довгого розгинача великого пальця кисті; 13 – перший тильний міжкістковий м'яз; 14 – сухожилок розгинача пальців; 15 – сухожилок розгинача мізинця; 16 – сухожилок розгинача вказівного пальця; 17 – удержувач розгиначів; 18 – локтьовий розгинач зап'ястка; 19 – розгинач мізинця; 20 – локтьовий згинач зап'ястка; 21 – локтьовий відросток; 22 – присередній надвиросток; 23 – триголовий м'яз плеча; 24 – бічна головка триголового м'язу плеча; 25 – довга головка триголового м'язу плеча; 26 – великий круглий м'яз; 27 – малий круглий м'яз; 28 – підостьовий м'яз; 29 – нижній кут лопатки.

6. Підлопатковий м'яз (m. subscapularis) широкий, розташований в підлопатковій ямці.

Початок: поверхня підлопаткової ямки.

Прикріплення: малий горбок плечової кістки, капсула плечового суглоба.

Функція: обертає плече досередини, приймає участь у приведенні його до тулуба.

М'ЯЗИ ПЛЕЧА

Передня група

1. Двоголовий м'яз плеча (m. biceps brachii)
2. Дзьобо-плечовий м'яз (m. coracobrachialis)
3. Плечовий м'яз (m. brachialis)

Задня група

1. Триголовий м'яз плеча (m. triceps brachii)
2. Ліктьовий м'яз (m. anconeus)

М'язи плеча утворюють дві групи: передню (сгиначі) й задню (розгиначі).

М'ЯЗИ ВЕРХНЬОЇ КІНЦІВКИ.

Передня група

1. **Двоголовий м'яз плеча (m. biceps brachii)** має дві головки. Займає передню область плеча і локтьового згину, безпосередньо під шкірою.

Початок: довга головка від надсуглобового горбка лопатки, коротка – від дзьобоподібного відростка лопатки; потім обидві головки утворюють загальне черевце, яке переходить в міцний сухожилок.

Прикріплення: горбистість променевої кістки. Частина фіброзних пучків сухожилка м'язу у вигляді пластинчатого відростка йде у присередньому напрямку, переходячи у фасцію передпліччя.

Функція: згинає передпліччя, обертає його назовні (супінує); за допомогою довгої головки приймає участь у відведенні руки, за рахунок короткої – у її приведенні.

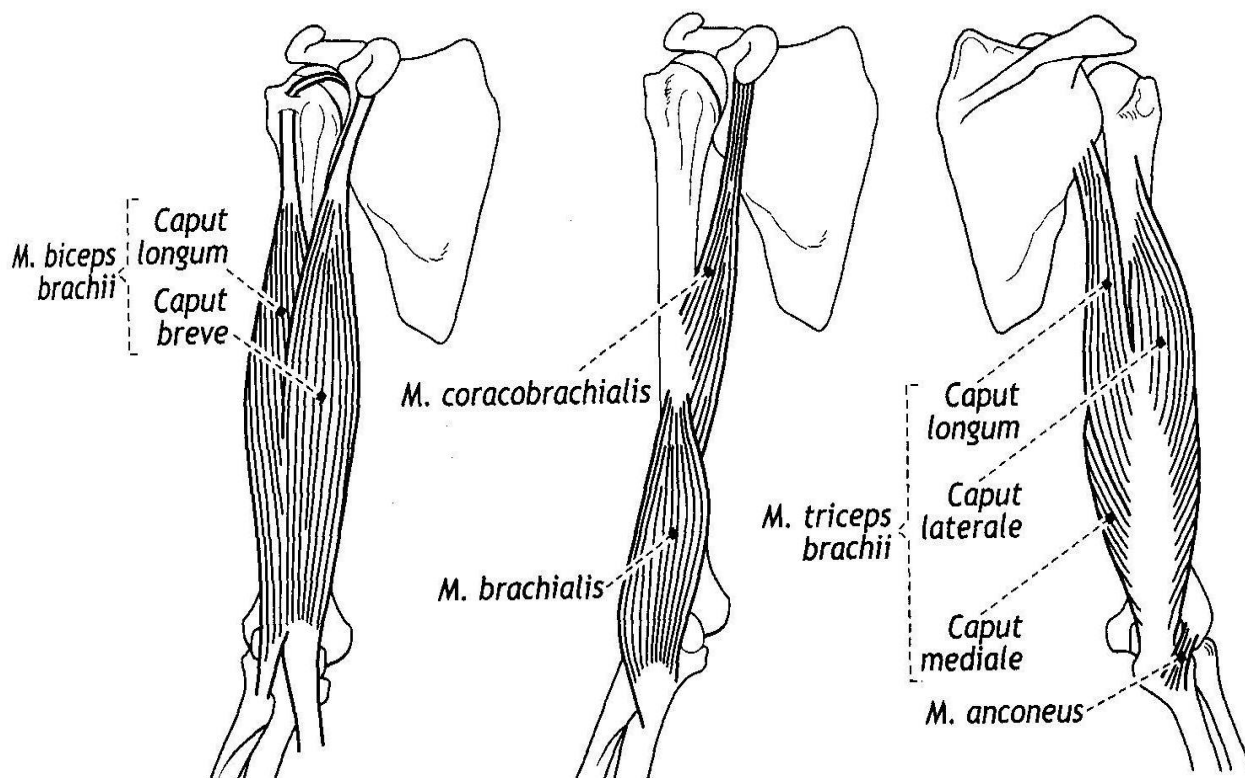


Рис. 56. М'язи плеча (схематично)

2. Дзьобо-плечовий м'яз (*m. coracobrachialis*) плоский, веретеноподібний.

Початок: дзьобоподібний відросток лопатки.

Прикріплення: середина присередньої поверхні плечової кістки.

Функція: згинає плече і приводить його до серединної площини.

3. Плечовий м'яз (*m. brachialis*) широкий, лежить під двоголовим м'язом на передній поверхні нижньої половини плеча.

Початок: зовнішня й передня поверхні плечової кістки.

Прикріплення: горбистість локтєвої кістки, частково до капсули локтєвого суглоба.

Функція: згинає передпліччя, натягує капсулу локтєвого суглоба.

Задня група

1. Триголовий м'яз плеча (*m. triceps brachii*) довгий великий м'яз, розташований на всьому протязі задньої поверхні плеча; має довгу, присередню і бічну головки.

Початок: довга головка – підсуглобовий горбок лопатки, потім спрямовується донизу, проходячи у просторі між малим і великим круглими м'язами; **присередня** – задня поверхня плечової кістки нижче променевої борозни; **бічна** – бічно-задня поверхня плечової кістки від великого горбка до променевої борозни.

Прикріплення: усі головки утворюють загальне міцне черевце, яке своїм сухожилком прикріплюється до локтьового відростка й капсулі локтьового суглоба.

Функція: розгинає передпліччя; довга головка тягне плече назад і присередньо (приведення до тулуба).

2. Ліктювий м'яз (*m. anconeus*).

Початок: бічний надвіросток плечової кістки.

Прикріплення: локтьовий відросток, задня поверхня тіла локтьової кістки, суглобова капсула локтьового суглоба.

Функція: розгинає передпліччя у локтьовому суглобі, відтягує при цьому його суглобову капсулу.

ПЕРЕЛІК ПРАКТИЧНИХ НАВИЧОК

1. Дельтоподібний м'яз
2. Надостьовий м'яз
3. Підостьовий м'яз
4. Малий круглий м'яз
5. Великий круглий м'яз
6. Підлопатковий м'яз
7. Двоголовий м'яз плеча
8. Дзьобо-плечовий м'яз
9. Плечовий м'яз
10. Триголовий м'яз плеча

ПЕРЕЛІК ПИТАНЬ

1. М'язи плечового пояса: будова (початок, прикріплення), функції; описати і продемонструвати на препаратах.
2. М'язи плеча: топографіна класифікація, будова (початок, прикріплення), функції; описати й продемонструвати на препаратах.

М'ЯЗИ ВЕРХНЬОЇ КІНЦІВКИ: М'ЯЗИ ПЕРЕДПЛІЧЧЯ І КИСТІ. М'ЯЗИ ПЕРЕДПЛІЧЧЯ

Передня група

Поверхневий шар

1. Плечо-променевий м'яз (m. brachioradialis)
2. Круглий м'яз-привертач (m. pronator teres)
3. Променевий м'яз-згинач зап'ястка (m. flexor carpi radialis)
4. Довгий долонний м'яз (m. palmaris longus)
5. Поверхневий м'яз-згинач пальців (m. flexor digitorum superficialis)
6. Ліктьовий м'яз-згинач зап'ястка (m. flexor carpi ulnaris)

Глибокий шар

1. Довгий м'яз-згинач великого пальця кисті (m. flexor pollicis longus)
2. Глибокий м'яз-згинач пальців (m. flexor digitorum profundus)
3. Квадратний м'яз-привертач (m. pronator quadratus)

Задня група

Поверхневий шар

1. Довгий променевий м'яз-розгинач зап'ястка (m. extensor carpi radialis longus)
2. Короткий променевий м'яз-розгинач зап'ястка (m. extensor carpi radialis brevis)
3. М'яз-розгинач пальців (m. extensor digitorum)
4. М'яз-розгинач мізинця (m. extensor digiti minimi)
5. Ліктьовий м'яз-розгинач зап'ястка (m. extensor carpi ulnaris)

Глибокий шар

1. М'яз відвертач (m. supinator)
2. Довгий відвідний м'яз великого пальця (m. abductor pollicis longus)
3. Короткий м'яз-розгинач великого пальця (m. extensor pollicis brevis)

М'язи передпліччя (**mm. anterbrachii**) у залежності від положення поділяються на дві групи: передню та задню, при цьому в кожній розрізняють поверхневий та глибокий шар.

Передня група

Поверхневий шар

1. **Плечо-променевий м'яз (m. brachioradialis)** веретеноподібний, розташований у бічній частині переднього відділу передпліччя.

Початок: плечьова кістка над бічним надвиростком, бічна міжм'язова перегородка плечової фасції.

Прикріплення: нижній кінець тіла променевої кістки, над його шилоподібним відростком.

Функція: згинає передпліччя в ліктьовому суглобі, встановлює кисть у середнє положення між привертанням і відвертанням.

2. **Круглий м'яз-привертач (m. pronator teres)** – товстий і найкоротший м'яз поверхневого шару.

Початок: присередній надвиросток плечової кістки, присередня міжм'язова перетинка плечової фасції, венцевий відросток ліктьової кістки.

Прикріплення: дорсальна і латеральна поверхні сседньої третини променевої кістки; може мати дві головки (плечову і ліктьову).

Функція: привертає передпліччя й приймає участь у його згинанні.

3. **Променевий м'яз-згинач зап'ястка (m. flexor carpi radialis)** - двоперистий, плоский довгий м'яз. Розташовується найбільш бічно із всіх згиначів передпліччя.

Початок: присередній надвиросток плечової кістки, присередня міжвиросткова перетинка плечової фасції, фасція передпліччя.

Прикріплення: основа II (частково III) п'ястної кістки.

Функція: згинає і відводить кисть у променево-зап'ястковому суглобі.

4. **Довгий долонний м'яз (m. palmaris longus)** має коротке веретеноподібне черевце і довгий сухожилок. Розташовується внутрішньо від променевого м'яза-згинача зап'ястка.

Початок: присередній надвиросток плечової кістки, присередня міжвиросткова пластинка плечової фасції, фасція передпліччя.

Прикріплення: долонний апоневроз.

Функція: натягує долонний апоневроз, приймає участь у згинанні кисті.

5. **Поверхневий м'яз-згинач пальців (m. flexor digitorum superficialis)** широкий, вкритий попереду описаними вище м'язами, має дві головки.

Початок: плечоліктьова головка – присередній надвиросток плечової кістки, венцевий відросток ліктьової кістки, променева головка – проксимальний відділ долонної поверхні променевої кістки; потім обидві головки з'єднуються в загальне м'язове черевце, яке закінчується чотирма довгими сухожилками.

Прикріплення: кожний сухожилок двома ніжками до основи середніх фаланг II-V пальців кисті.

Функція: згинає середні фаланги пальців від вказівного до мізинця.

6. **Ліктьовий м'яз-згинач зап'ястка (m. flexor carpi ulnaris)** займає присередній край передпліччя, має дві головки.

Початок: плечова головка – присередній надвиросток плечової кістки, присередня міжвиросткова пластинка плечової фасції, фасція передпліччя, ліктьова головка – ліктьовий відросток і верхні дві третини ліктьової кістки, фасція передпліччя.

Прикріплення: горохоподібна кістка зап'ястка, частина пучків за допомогою зв'язок – до крючкоподібної і V п'ястної кістки.

Функція: згинає кисть і приводить її у променево-зап'ястковому суглобі.

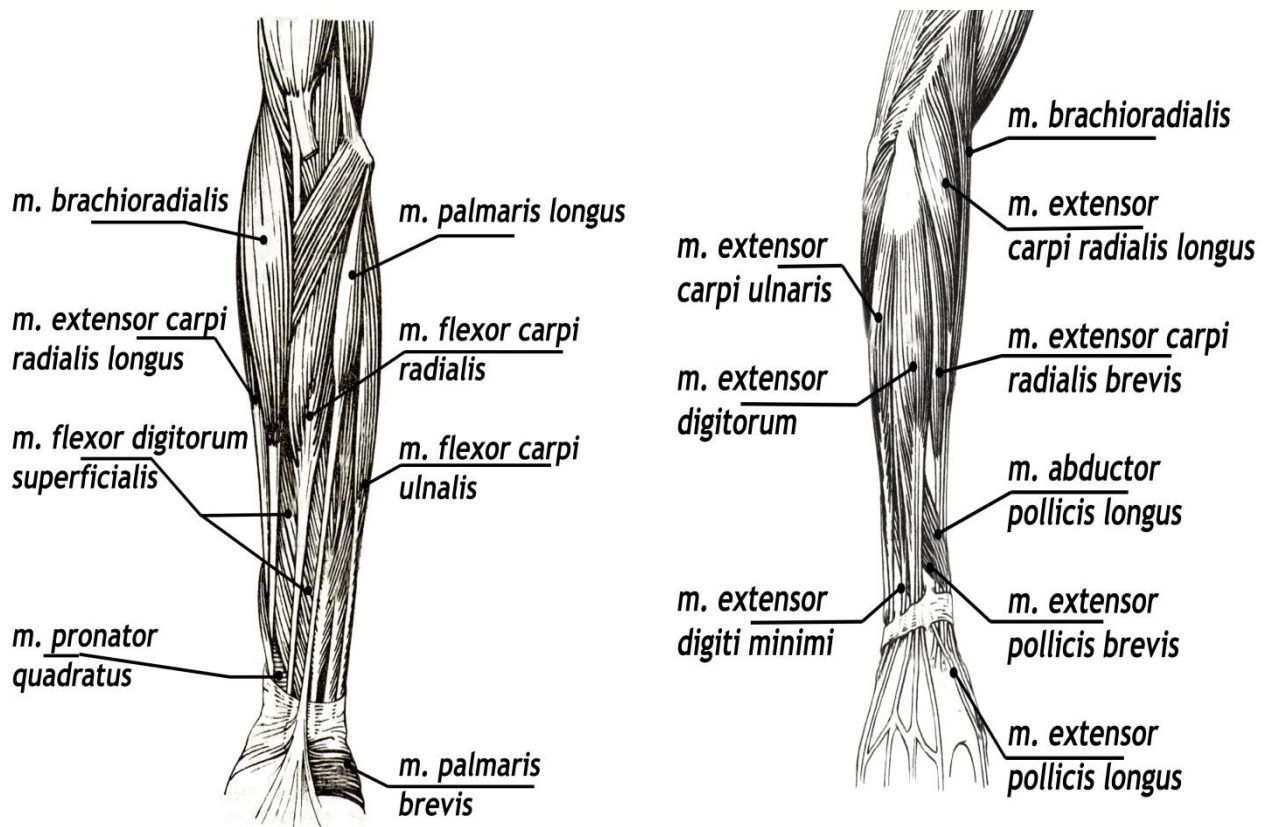


Рис. 57. М'язи передпліччя

Глибокий шар

1. **Довгий м'яз-згинач великого пальця кисті (m. flexor pollicis longus)** довгий однопериший плоский м'яз, розташовується на бічному краї передпліччя.

Початок: верхні дві третини передньої поверхні променевої кістки, міжкісткова мембрана між променевою та ліктьовою кістками, частково від присереднього надвиростка плечової кістки; потім м'яз переходить у довгий сухожилок, який спрямовується вниз і лягає в карпальний канал, а потім оточується піхвою довгого м'яза-згинача великого пальця кисті (vagina tendinis m. flexoris longi).

Прикріплення: основа дистальної фаланги великого пальця.

Функція: згинає дистальну фалангу великого пальця.

2. **Глибокий м'яз-згинач пальців (m. flexor digitorum profundus)** являє собою добре розвинутий, плоский широкий м'яз.

Початок: верхні дві третини передньої поверхні ліктьової кістки, міжкісткова мембрана; м'яз спрямовується вниз, переходячи у чотири довгих сухожилка, які вкладаються у карпальний канал, розташовуючись під сухожилками поверхневого м'яза-згинача пальців. Потім кожний сухожилок глибокого м'яза-згинача пальців проходить між ніжками сухожилків поверхневого м'яза-згинача пальців.

Прикріплення: основи дистальних фаланг II – V пальців (від вказівного до мізинця). Сухожилки поверхневого й глибокого м'язів-згиначів пальців

оточені загальною синовіальною піхвою м'язів-згиначів пальців кисті (*vagina synovialis communis mm. flexorum*).

Функція: згинає дистальні фаланги II – V пальців й усю кисть.

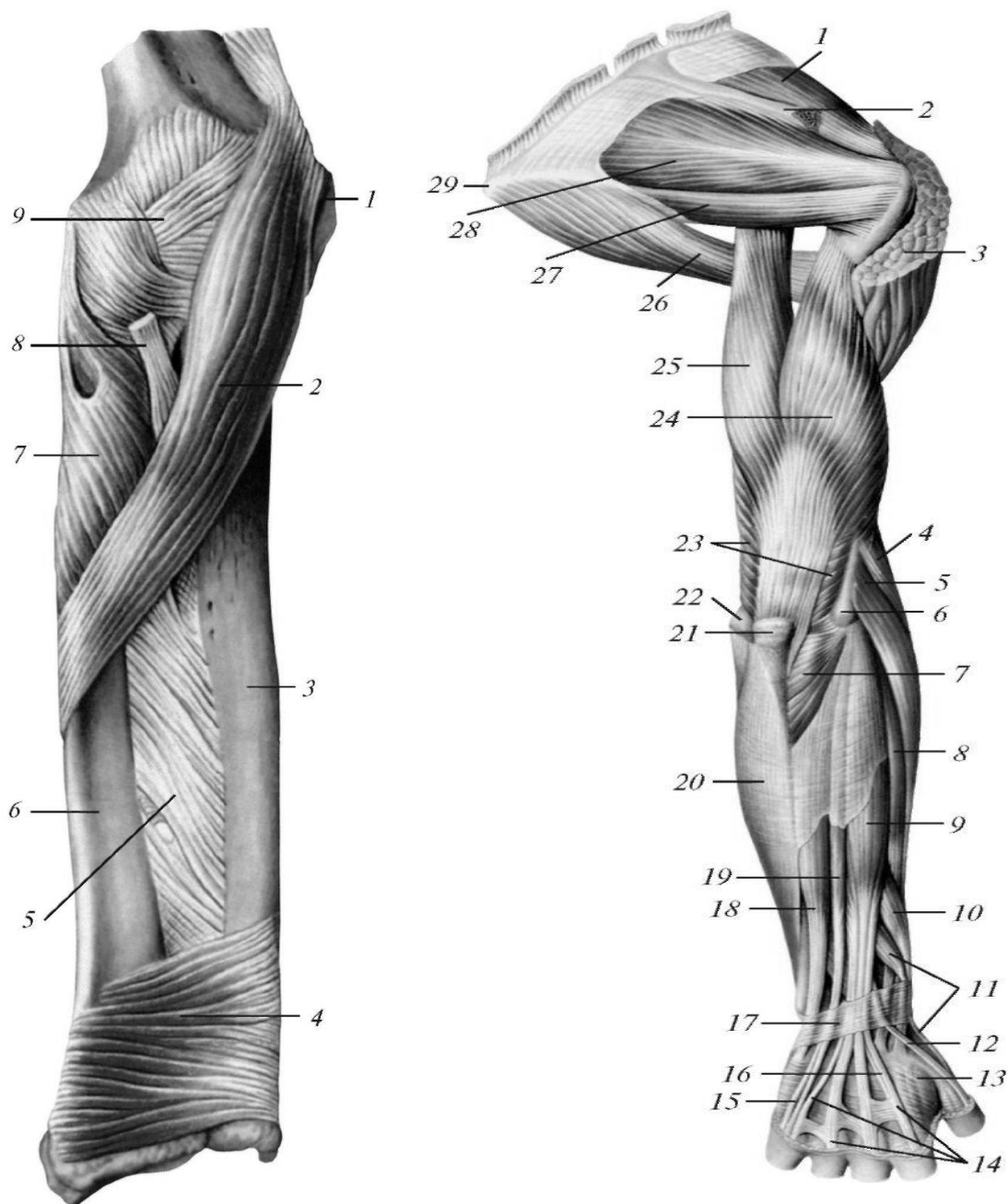


Рис. 58. Квадратний пронатор та круглий пронатор, вид спереду. Інші м'язи передньої сторони передпліччя видалені 1 - медіальний надвиросток; 2 - круглий пронатор; 3 - ліктьова кістка; 4 - квадратний пронатор; 5 - міжкісткова перетинка передпліччя; 6 - променева кістка; 7 - супінатор; 8 - сухожилок біцепса; 9 - суглобова капсула

Рис. 59. (праворуч) М'язи задньої сторони передпліччя, вид ззаду: 1 - латеральний надвиросток; 2 - довгий променевий розгинач зап'ястка; 3 - короткий променевий розгинач зап'ястка; 4 - розгинач пальців; 5 - дл. м'яз, що відводить великий палець кисті; 6 - короткий розгинач великого пальця; 7 - тримач розгиначів; 8 - сухожилок м'яза - довгого розгинача великого пальця кисті; 9 - сухожилок розгинача вказівного пальця; 10 - сухожилок розгинача пальців; 11 - міжсухожилкове з'єднання; 12 - сухожилок розгинача мізинця; 13 - ліктьовий розгинач зап'ястка; 14 - сухожилок розгинача безпальцевої кисті

14 - розгинач мізинця; 15 - ліктьовий розгинач зап'ястка; 16 - ліктьова м'яз; 17 - ліктьовий відросток; 18 - триголовий м'яз плеча. Кожен м'яз оточений власною фасцією.

3. **Квадратний м'яз-привертач (m. pronator quadratus)** являє собою тонку чотирикутну пластинку із поперечно орієнтованими м'язовими пучками безпосередньо на міжкістковій мембрані; розташований в області дистальних кінців кісток передпліччя.

Початок: присередній край, і передня поверхня тіла ліктьової кістки.

Прикріплення: бічний край і передня поверхня променевої кістки.

Функція: обертає передпліччя досередини.

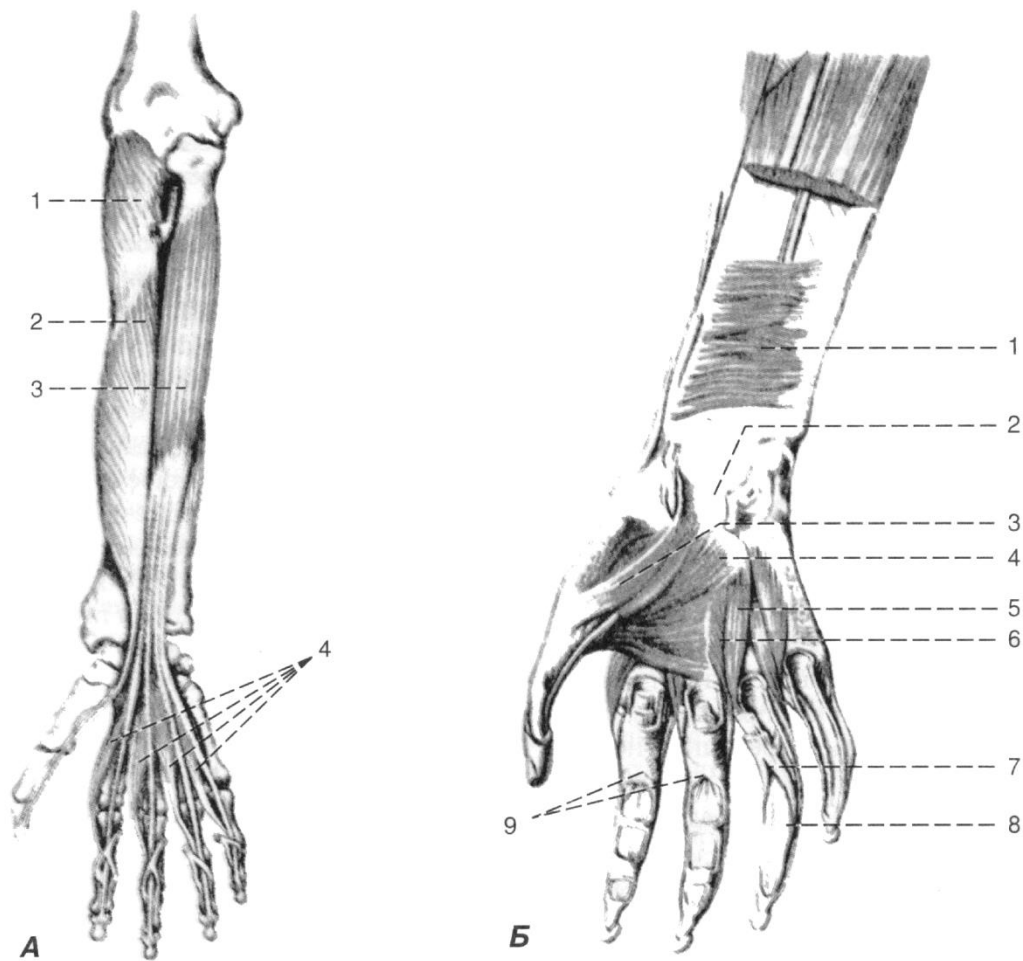


Рис. 60. М'язи передньої області правого передпліччя

А. Глибокий шар: 1 – відвертач; 2 – довгий м'яз-згинач великого пальця; 3 – глибокий м'яз-згинач пальців; 4 – червоподібні м'язи.

Б. Квадратний привертач (канал зап'ястка розкритий): 1 – квадратний пронатор; 2 – канал зап'ястка; 3 – короткий м'яз-згинач великого пальця кисті; 4 – привідний м'яз великого пальця кисті; 5 – долонні міжкісткові м'язи; 6 – тильні міжкісткові м'язи; 7 – сухожилок поверхневого м'яза-згинача пальців; 8 – сухожилок глибокого м'яза-згинача пальців; 9 – фіброзні піхви пальців кисті.

Задня група
Поверхневий шар

1. **Довгий променеви́й м'яз-розгинач зап'ястка (m. extensor carpi radialis longus).**

Початок: бічна міжм'язова перетинка плечової фасції, бічний надвиросток плечової кістки.

Прикріплення: тильна поверхня основи II п'ястної кістки.

Функція: згинає передпліччя, розгинає й почасти відводить кисть.

2. **Короткий променеви́й м'яз-розгинач зап'ястка (m. extensor carpi radialis brevis).**

Початок: бічний надвиросток плечової кістки, фасція передпліччя.

Прикріплення: тильна поверхня основи III п'ястної кістки.

Функція: розгинає зап'ясток і кисть у променево-зап'ястковому суглобі.

3. **М'яз-розгинач пальців (m. extensor digitorum).**

Початок: бічний надвиросток плечової кістки, фасція передпліччя.

Прикріплення: м'язове черевце продовжується у чотири сухожилка, які на тильній поверхні кисті переходять у сухожилкові розтягування, які прикріплюються кожний своєю середньою частиною до основи середньої фаланги, а боковими – до основи дистальної фаланги II – V пальців.

Функція: розгинає пальці і кисть у променево-зап'ястковому суглобі.

4. **М'яз-розгинач мізинця (m. extensor digiti minimi).**

Початок: бічний надвиросток плечової кістки.

Прикріплення: основа дистальної фаланги V пальця.

Функція: розгинає мізинець.

5. **Ліктьовий м'яз-розгинач зап'ястка (m. extensor carpi ulnaris).**

Початок: бічний надвиросток плечової кістки, фасція передпліччя.

Прикріплення: основа V п'ястної кістки.

Функція: розгинає і приводить кисть у променево-зап'ястковому суглобі.

Глибокий шар

1. **М'яз відвертач (m. supinator).**

Початок: бічний надвиросток плечової кістки, капсула ліктьового суглоба, гребінь відвертача ліктьової кістки.

Прикріплення: верхня третина променевої кістки із переднього, бічного і заднього боків.

Функція: обертає передпліччя назовні і приймає участь у розгинанні руки в ліктьовому суглобі.

2. **Довгий відвідний м'яз великого пальця (m. abductor pollicis longus).**

Початок: задні поверхні ліктьової і променевої кісток, міжкісткова мембрана.

Прикріплення: основа I п'ястної кістки.

Функція: відводить великий палець і усю кисть.

3. **Короткий м'яз-розгинач великого пальця (m. extensor pollicis brevis).**

Початок: задня поверхня шийки променевої кістки, міжкісткова мембрана.

Прикріплення: основа проксимальної фаланги великого пальця, капсула I п'ястно-фалангового суглоба.

Функція: відводить великий палець і розгинає його проксимальну фалангу.

М'ЯЗИ КИСТІ

Бічна група

1. Короткий відвідний м'яз великого пальця (m. abductor pollicis brevis)
2. Короткий м'яз-згинач великого пальця (m. flexor pollicis brevis)
3. Протиставний м'яз великого пальця (m. opponens pollicis)
4. Привідний м'яз великого пальця (m. adductor pollicis)

Присередня група

1. Короткий долонний м'яз (m. palmaris brevis)
2. Відвідний м'яз мізинця (m. abductor digiti minimi)
3. Короткий м'яз-згинач мізинця (m. flexor digiti minimi brevis)
4. Протиставний м'яз мізинця (m. opponens digiti minimi)

Середня група

1. Червоподібні м'язи (mm. lumbricales)
2. Долонні міжкісткові м'язи (mm. Interossei palmares)
3. Тильні міжкісткові м'язи (mm. interossei dorsales)

М'язи кисті розташовуються на долонній стороні кисті й топографічно поділяються на бічну [м'язи підвищення великого пальця – тенар (thenar)], присередню [м'язи підвищення мізинця – гіпотенар (hypothetar)] й середню групи.

Бічна група

1. **Короткий відвідний м'яз великого пальця кисті (m. abductor pollicis brevis)**, лежить з бічної сторони підвищення великого пальця кисті, безпосередньо під шкірою.

Початок: човноподібна кістка, зв'язки долонної поверхні зап'ястка.

Прикріплення: основа проксимальної фаланги великого пальця.

Функція: відводить великий палець кисті.

2. **Короткий м'яз-згинач великого пальця кисті (m. flexor pollicis brevis)** лежить досередини від попереднього м'язу, під шкірою, має дві головки.

Початок: поверхнева головка від зв'язкового апарату долонної поверхні зап'ястка, глибока від трапецієподібної кістки й променевої зв'язки зап'ястка.

Прикріплення: поверхнева головка – до зовнішньої, а глибока – до обох сесамоподібних кісток п'ястково-фалангового суглобу великого пальця.

Функція: згинає проксимальну фалангу великого пальця.

3. **Протиставний м'яз великого пальця кисті (m. opponens pollicis)**, має форму тонкої трикутної пластинки, що лежить під коротким м'язом, який відводить великий палець кисті.

Початок: горбок кістки-трапеції, зв'язковий апарат долонної поверхні зап'ястка.

Прикріплення: бічний край I п'ясткової кістки.

Функція: протиставляє великий палець кисті мізинцю.

4. **Привідний м'яз великого пальця кисті (m. adductor pollicis)** – найбільш глибокий із м'язів підвищення великого пальця кисті, має дві головки.

Початок: поперечна головка – від долонної поверхні IV п'ястної кістки і головок II та III п'ястних кісток, коса головка – від головчастої кістки, променевої зв'язки зап'ястка, долонної поверхні II та III п'ястних кісток.

Прикріплення: основа проксимальної фаланги великого пальця, присередня сесамоподібна кістка і капсула п'ястково-фалангового суглоба.

Функція: приводить великий палець кисті, приймає участь у згинанні його проксимальної фаланги.

Присередня група

1. **Короткий долонний м'яз (m. palmaris brevis)** – один із небагатьох шкіряних м'язів, які збереглися у людини.

Початок: внутрішній край долонного апоневрозу, зв'язковий апарат зап'ястка.

Прикріплення: шкіра присереднього краю кисті (підвищення мізинця).

Функція: натягує долонний апоневроз, утворюючи на шкірі ямочки в області підвищення мізинця.

2. **Відвідний м'яз мізинця (m. abductor digiti minimi)**, займає найбільш присереднє положення із усіх м'язів цієї групи, розташовуючись безпосередньо під шкірою.

Початок: горохоподібна кістка зап'ястка, відділ фасції – удержувач згиначів.

Прикріплення: основа проксимальної фаланги мізинця.

Функція: відводить мізинець, згинає його проксимальну фалангу.

3. **Короткий м'яз-згинач мізинця (m. flexor digiti minimi brevis)** – невеликий зплочений м'яз, що лежить бічніше попереднього під коротким долонним м'язом.

Початок: гачкувата кістка, відділ фасції удержувача згиначів, зв'язковий апарат зап'ястка.

Прикріплення: долонна поверхня основи проксимальної фаланги V пальця.

Функція: згинає проксимальну фалангу мізинця.

4. **Протиставний м'яз мізинця (m. opponens digiti minimi)**, лежить внутрішньо від попереднього.

Початок: гачкувата кістка, зв'язковий апарат зап'ястка.

Прикріплення: ліктьовий край V п'ястної кістки.

Функція: протиставляє мізинець великому пальцю кисті.

Середня група

1. Червоподібні м'язи (*mm. lumbricales*), це чотири тонкі веретеноподібні м'язи, йдуть до II-V пальцям.

Початок: променевий край відповідного сухожилка глибокого згинача пальців.

Прикріплення: тильна поверхня основи проксимальних фаланг II – V пальців.

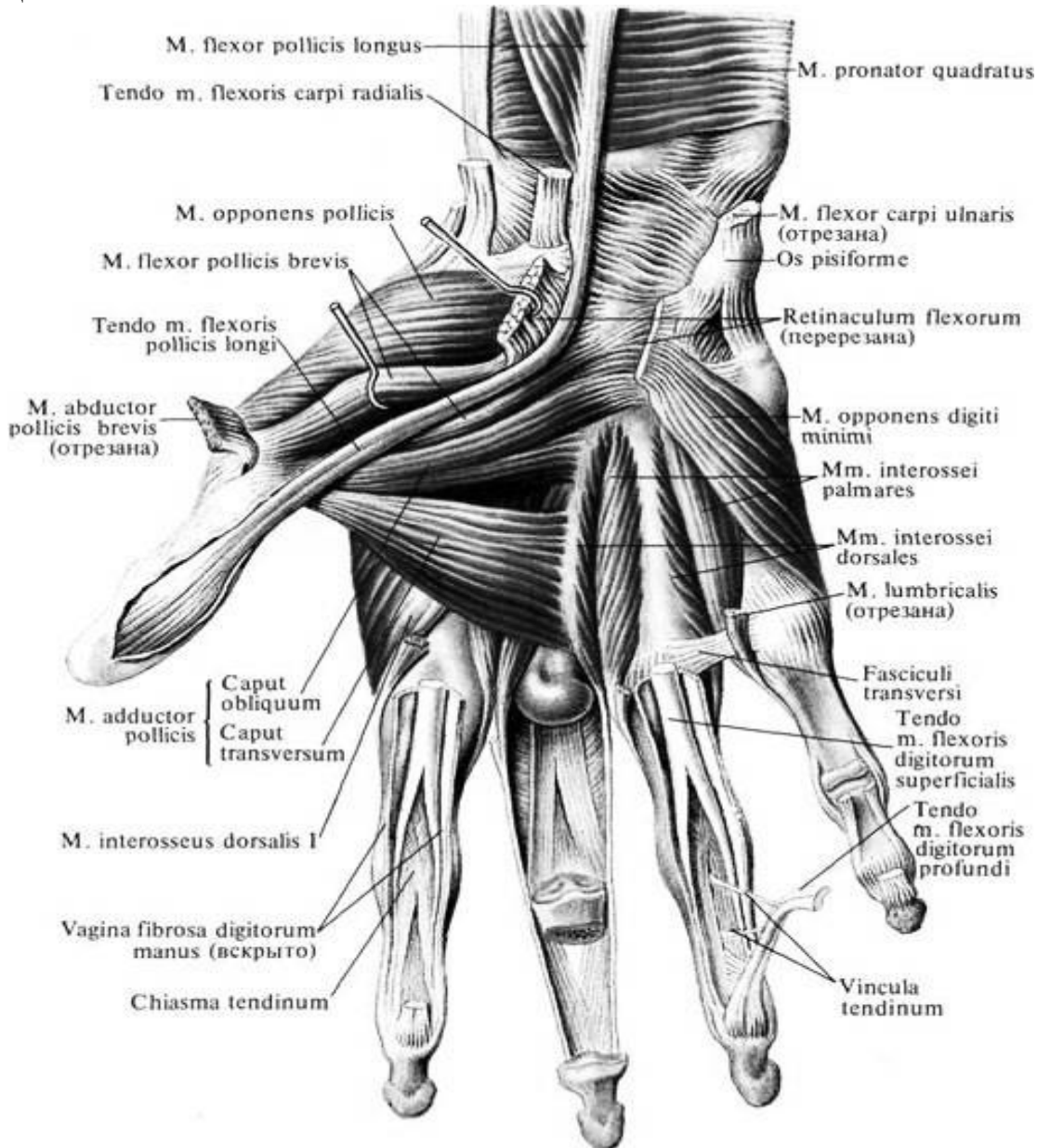


Рис. 61. М'язи кисті. Долонна сторона правої руки

Функція: згинає проксимальні фаланги II – V пальців, розгинає середні і кінцеві фаланги.

2. Долонні міжкісткові м'язи (*mm. Interossei palmares*), чисельністю три, розташовані в міжкісткових просторах між II – V п'ястковими кістками.

Початок: перший міжкістковий – присередній бік II п'ясткової кістки, другий і третій – бічний край основи IV – V п'ясткових кісток.

Прикріплення: основа проксимальних фаланг II – V пальців, суглобові капсули п'ястково-фалангових суглобів цих же пальців.

Функція: згинають проксимальні фаланги і розгинають середні та дистальні фаланги II – V пальців; присувають ці пальці до середнього.

3. **Тильні міжкісткові м'язи (mm. interossei dorsales)** знаходяться у чотирьох міжкісткових проміжках.

Початок: кожен м'яз починається від повернених один до одного боків двох сусідніх п'ясткових кісток.

Прикріплення: основа проксимальних фаланг II – V пальців, при цьому перший та другий м'яз прикріплюються до променевого краю II – V пальців, третій та четвертий – до ліктьового краю середнього і безіменного пальців.

Функція: згинають проксимальну фалангу, розгинають середню і дистальну, відводять пальці від середнього пальця.

ПЕРЕЛІК ПРАКТИЧНИХ НАВИЧОК

- | | |
|---|---|
| 1. Променевий згинач зап'ястка | 11. Довгий відвідний м'яз великого пальця |
| 2. Ліктьовий згинач зап'ястка | 12. Короткий розгинач великого пальця |
| 3. Поверхневий згинач пальців | 13. Довгий розгинач великого пальця |
| 4. Довгий долонний м'яз | 14. Короткий відвідний м'яз великого пальця |
| 5. Довгий згинач великого пальця | 15. Короткий згинач великого пальця |
| 6. Глибокий згинач пальців | 16. Протиставний м'яз великого пальця |
| 7. Квадратний пронатор | 17. Короткий згинач мізинця |
| 8. Довгий променевий розгинач зап'ястка | 18. Протиставний м'яз мізинця |
| 9. Розгинач пальців | |
| 10. Ліктьовий розгинач зап'ястка | |

ПЕРЕЛІК ПИТАНЬ

1. М'язи передпліччя: топографічна класифікація, будова (початок, прикріплення), функції; описати й продемонструвати на препаратах.
2. М'язи кисті: топографічна класифікація, будова (початок, прикріплення), функції; описати й продемонструвати на препаратах.

ФАСЦІЇ І ТОПОГРАФІЯ ВЕРХНЬОЇ КІНЦІВКИ. ФАСЦІЇ ВЕРХНЬОЇ КІНЦІВКИ

Власна фасція (fascia propria) характеризується сильним розвитком, формує футляри й піхви для м'язів та сухожилків.

У ділянці плечового пояса виділяють:

1) **дельтоподібну фасцію (fascia deltoidea)**, поверхневий та глибокий листки, якою вкривають дельтоподібний м'яз, відокремлюючи його від м'язів плечового пояса й капсули плечового суглоба;

2) **надостъову фасцію (fascia supraspinata);**

3) підостову фасцію (fascia infraspinata), які вкривають м'язи у ділянці однойменних ямок, та

4) підлопаткову фасцію (fascia subscapularis), яка вкриває підлопатковий м'яз.

У ділянці плеча **фасції плеча (fascia brachii)** за допомогою перетинок, що йдуть до плечової кістки, розділяє передню й задню групи м'язів, утворюючи два окремих футляра для згиначів й розгиначів плеча. Її продовженням є **фасція передпліччя (fascia anterbrachii),** вона також розділяє м'язи перетинками.

Пахвова ямка. Пахвова ямка у вигляді поглиблення розташовується між латеральною поверхнею грудей та медіальною поверхнею верхньої третини плеча. **Стінки:**

Присередня стінка – передній зубчастий м'яз.

Бічна – дзьобо-плечовий м'яз та коротка головка двоголового м'язу плеча.

Передня – великий і малий грудні м'язи.

Задня – підлопатковий м'яз, великий круглий м'яз і найширший м'яз спини.

На задній стінці пахової порожнини утворюються два отвори, через які також виходять судини та нерви. Це трибічний та чотирибічний отвори, утворені при проходженні довгої головки трицепса між великим та малим круглими м'язами.

Трибічний отвір обмежений: зверху – малим округлим м'язом, знизу – великим округлим м'язом, ззовні – довгою голівкою трицепсу.

Чотирибічний отвір обмежений: зверху – малим округлим м'язом, знизу – великим округлим м'язом, присередньо – довгою голівкою трицепсу, бічно – хірургічною шийкою плечової кістки.

Ліктьова ямка (fossa cubitalis) зверху обмежена плечовим м'язом; з латеральної сторони - плечепроменевим м'язом, з медіальної - круглим пронатором; дно ліктьової ямки утворено плечовим м'язом.

У передній області зап'ястка під утримувачем згиначів утворюються 3 канали: **канал зап'ястка (canalis carpi)** (середній канал); **променевий канал зап'ястка (canalis carpi radialis)** (латеральний канал); **ліктьовий канал зап'ястка (canalis carpi ulnaris)** (медіальний канал). У каналі зап'ястка розташовуються сухожилля м'язів, оточені двома синовіальними піхвами: сухожилля поверхневого згинача пальців (m. flexor digitorum superficialis) і глибокого згинача пальців (m. flexor digitorum profundus); сухожилля довгого згинача великого пальця кисті (m. flexor pollicis longus); та серединний нерв. В променевому каналі зап'ястка (canalis carpi radialis) розташовується сухожилля променевого згинача зап'ястя (m. flexoris carpi radialis). У ліктьовому каналі зап'ястед (canalis carpi ulnaris) проходять ліктьовий нерв (nervus ulnaris), ліктьова артерія (arteria ulnaris) та ліктьові вени (venae ulnares).

У місці променезап'ясткового суглоба поперечні пучки фасції передпліччя посилюються, утворюючи кругову св'язку, що охоплює у вигляді браслету сухожилля м'язів при їх переході на кисть.

На тильній поверхні кисті під зв'язкою формується декілька каналів, в яких розташовуються шість піхв м'язів-розгиначів:

у першій (починаючи від променевої кістки) – сухожилків довжиною відвідного м'язу та короткого розгинача великого пальця кисті,

у другій – сухожилків довгого й короткого променевих м'язів розгиначів кисті;

у третьій – сухожилків довгого м'язу розгинача великого пальця кисті,

у четвертій – сухожилків м'язів розгиначів пальців та вказівного пальця;

у п'ятій – сухожилків м'язу-розгинача мізинця;

у шостій – сухожилків ліктьового м'язу розгинача зап'ястка.

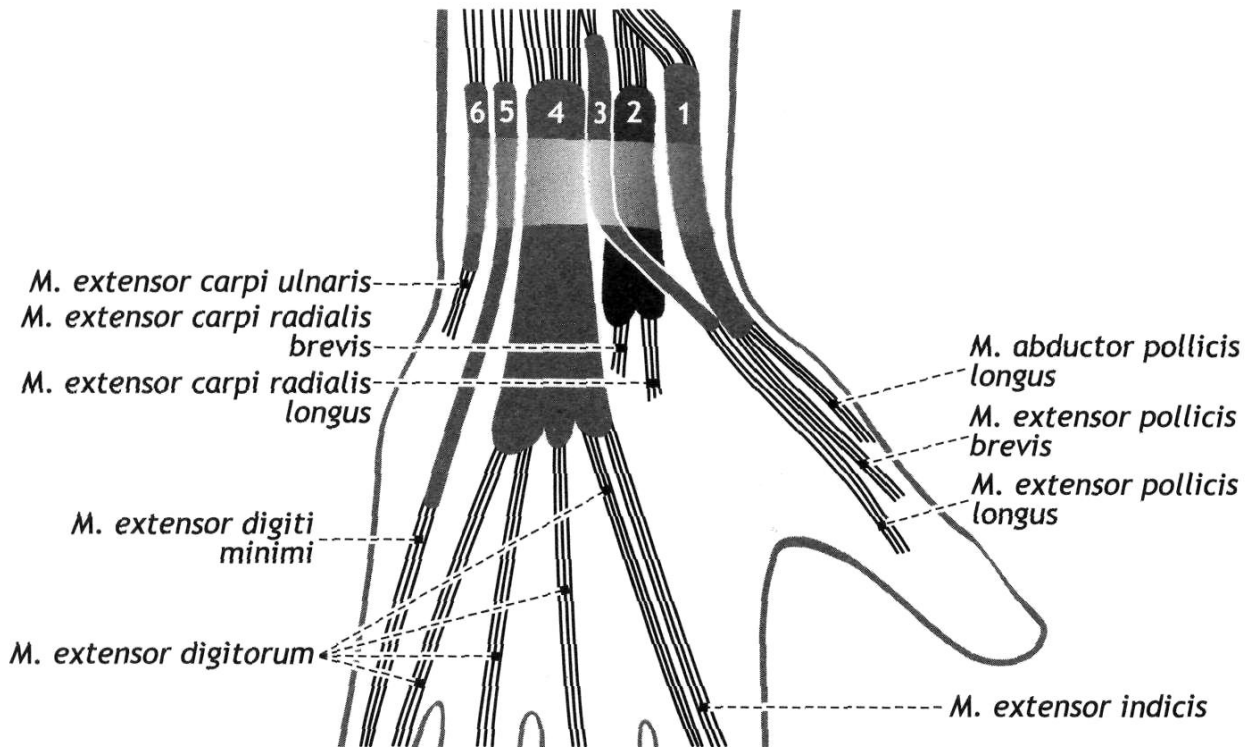


Рис. 62. Топографія задньої області зап'ястка. Синовіальні піхви сухожилів, ліва кисть, долонна поверхню

На долонній поверхні, під круговою зв'язкою, знаходяться дві окремі синовіальні піхви:

перша – загальна для сухожилків поверхневого та глибокого згиначів пальців,

друга – для сухожилку довгого згинача великого пальця кисті.

В області кисті розрізняють **фасції кисті (fascia manus)**, які є безпосереднім продовженням фасції передпліччя.

На тильному боці кисті поверхневий листок **тильної фасції кисті (fascia dorsalis manus)** вкриває сухожилля розгиначів, глибокий – міжкісткові м'язи.

На долонньому боці кисті відокремлюють дві фасції: поверхневу та глибоку. Поверхнева фасція тонкою пластинкою вкриває м'язи підвищення великого пальця та мізинця, в центральній частині долоні переходячи в долонний апоневроз (aponeurosis palmaris). Глибока фасція кисті вкриває

міжкісткові долонні м'язи. Долонна фасція пальців утворює фіброзні піхви пальців кисті для сухожилків згиначів пальців.

Долонний апоневроз, *aponeurosis palmaris*, має трикутну форму. Він починається від нижнього краю *retinaculum mm. flexorum*. У нього влітаються сухожилкові пучки довгого долонного м'яза. Поздовжні сухожилкові волокна апоневроза об'єднуються в 4 пучка, що прямують до основ II-V пальців. У дистальному відділі апоневроза (основа трикутника) між поздовжніми та поперечними пучками, *fasciculi transversi*, є три проміжки. Вони заповнені жиром, яка випирає на шкірі у вигляді подушечок.

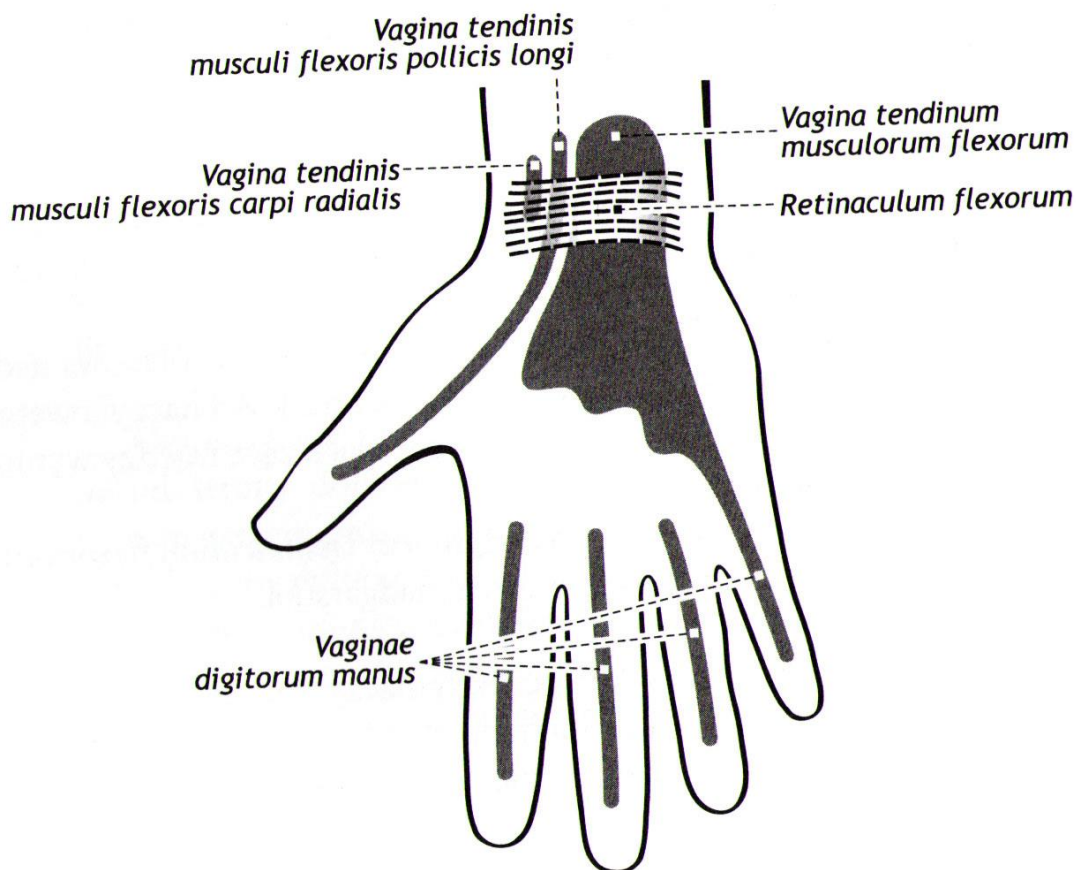


Рис. 63. Синовіальні піхви долонної поверхні кисті

ПЕРЕЛІК ПРАКТИЧНИХ НАВИЧОК

- | | |
|------------------------|-----------------------|
| 1. Пахвова ямка | 4. Трибічний отвір |
| 2. Стінки пахової ямки | 5. Ліктюва ямка |
| 3. Чотирибічний отвір | 6. Долонний апоневроз |
| | 7. Канал зап'ястка |

ПЕРЕЛІК ПИТАНЬ

1. Фасції верхньої кінцівки та їх похідні (пахвові перепонки, футляри та їх вміст, фіброзні та кістково-фіброзні канали та їх вміст).
2. Синовіальні піхви кисті: їх будова, топографія, функціональне та практичне значення.
3. Пахвова ямка: межі, стінки; описати та продемонструвати на препаратах.

4. Пахвова порожнина: стінки, трикутники, отвори, їх межі та вміст; описати та продемонструвати на препаратах.
5. Топографія плеча: борозни, канал променевого нерва, ліктьова ямка, їх межі та вміст; описати та продемонструвати на препаратах.

М'ЯЗИ НИЖНЬОЇ КІНЦІВКИ: М'ЯЗИ ТАЗА І СТЕГНА.

М'язи нижньої кінцівки (mm. membri inferioris) топографічно поділяються на м'язи таза і м'язи вільної нижньої кінцівки. Серед останніх виділяють м'язи стегна, гомілки і стопи.

М'ЯЗИ ТАЗА

Внутрішня група

1. Клубово-поперековий м'яз (m. iliopsoas)
2. Малий поперековий м'яз (m. psoas minor)
3. Грушоподібний м'яз (m. piriformis)
4. Внутрішній затульний м'яз (m. obturatorius internus)

Поверхнева група

1. Великий сідничий м'яз (m. gluteus maximus)
2. Середній сідничий м'яз (m. gluteus medius)
3. Малий сідничий м'яз (m. gluteus minimus)
4. Натягувач широкої фасції (m. tensor fasciae latae)
5. Квадратний м'яз стегна (m. quadratus femoris)
6. Верхній близнюковий м'яз (m. gemellus superior)
7. Нижній близнюковий м'яз (m. gemellus inferior)
8. Зовнішній затульний м'яз (m. obturatorius externus)

М'язи таза, починаючись на кістках таза та хребетного стовпа, оточують тазостегновий суглоб та прикріплюються до верхнього кінця стегнової кістки. М'язи таза поділяють на внутрішню і зовнішню групи.

Внутрішня група

1. **Клубово-поперековий м'яз (m. iliopsoas)** складається з двох окремих м'язів, які з'єднуються тільки біля місця прикріплення: **великий поперековий (m. psoas major)** та **клубовий (m. iliacus)**.

Початок: великий поперековий м'яз – від бічної поверхні тіл XII грудного та I – IV поперекових хребців, а також від їх поперечних відростків, клубовий м'яз – від стінок клубової ямки; потім дистально м'язові пучки обох м'язів з'єднуються в один м'яз, який із порожнини таза виходить через м'язову лауну під пахвинною зв'язкою й прямує донизу, проходить попереду тазостегнового суглоба.

Прикріплення: малий вертлюг стегнової кістки.

Функція: згинає стегно у тазостегновому суглобі й обертає його назовні. При фіксованому стегні згинає поперековий відділ хребта і таза.

2. **Малий поперековий м'яз (m. psoas minor)**, тонкий, веретеноподібний, непостійний.

Початок: бічні поверхні тіл XII грудного й I поперекового хребців.

Прикріплення: клубова фасція, гребінь лобкової кістки.

Функція: натягує клубову фасцію.

3. **Грушоподібний м'яз (m. piriformis)** має вигляд плоского рівнобічного трикутника, своєю основою оберненого до таза.

Початок: тазова поверхня куприка; потім м'язові пучки, конвертуються, спрямовуються назовні та виходять із порожнини малого таза через великий сідничий отвір, утворюючи вузький та короткий сухожилок.

Прикріплення: верхівка великого вертлюга стегнової кістки.

Функція: обертає стегно назовні, а також приймає участь в його відведенні.

4. **Внутрішній затульний м'яз (m. obturatorius internus)** сплющеної форми, його м'язові пучки спрямовані трішки опахалоподібно.

Початок: внутрішня поверхня тазової кістки в окрузі затульної мембрани, затульна мембрана; потім м'язові пучки, конвертуються, прямують назовні й, перекидаються пошти під прямим кутом через малу сідничу вирізку, звільняють порожнину таза через малий сідничий отвір, утворюючи короткий міцний сухожилок.

Прикріплення: вертлюгова ямка стегнової кістки.

Функція: обертає стегно назовні.

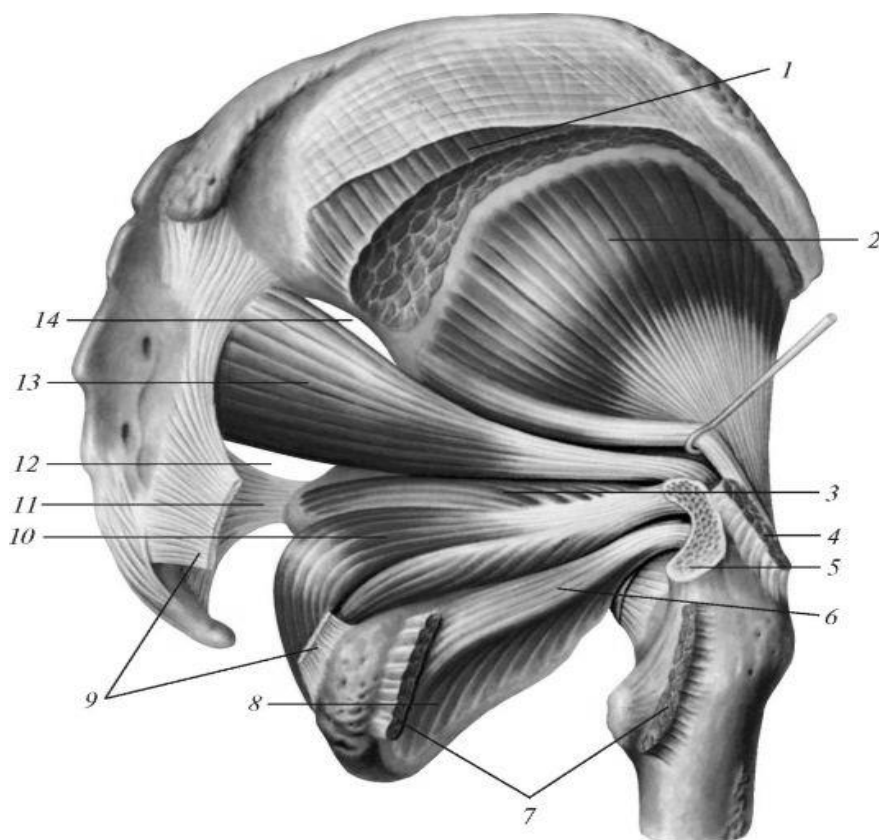


Рис. 64. Зовнішні м'язи таза. 1 - середній сідничий м'яз (відрізаний); 2 - малий сідничий м'яз; 3 - верхній близнюковий м'яз; 4 - нижній близнюковий м'яз; 5 - середній

сідничий м'яз (відрізаний); 6 - великий вертлюг (відпилений); 7 - квадратний м'яз стегна (відрізаний); 8 - зовнішній затульний м'яз; 9 - крижово-гобиста зв'язка (частково видалена); 10 - крижово-остиста зв'язка; 11 - підгрушоподібний отвір; 12 - внутрішній затульний м'яз; 13 - грушоподібний м'яз; 14 - надгрушоподібний отвір.

Зовнішня група

1. Великий сідничий м'яз (*m. gluteus maximus*)

Початок: сіднична поверхня клубової кістки, спинна поверхня крижової та куприкової кісток, попереково-грудна фасція.

Прикріплення: сіднична горбистість стегнової кістки, частина волокон переходить у клубово-великогомілкове пасмо.

Функція: розгинає стегно, стоячи фіксує таз, а разом з ним й тулуб.

2. Середній сідничий м'яз (*m. gluteus medius*), розташовується під великим сідничим м'язом, трикутної форми.

Початок: сіднична поверхня клубової кістки, широка фасція стегна.

Прикріплення: великий вертлюг стегнової кістки.

Функція: відводить стегно, передні пучки обертають стегно досередини, задні – назовні. При фіксації стегна нахилиє таз в бік. Приймає участь у розгинанні зігнутого вперед тулуба.

3. Малий сідничий м'яз (*m. gluteus minimus*) розташовується під середнім сідничим м'язом.

Початок: клубова кістка, між передньою та нижньою сідничими лініями.

Прикріплення: передній край великого вертлюга стегнової кістки.

Функція: відводить стегно, розпрямляє тулуб.

4. Натягувач широкої фасції (*m. tensor fasciae latae*) – плоский, подовжений м'яз. **Початок:** верхня передня клубова ость. **Прикріплення:** клубово-великогомілкове пасмо (*tractus iliotibialis*). **Функція:** натягує широку фасцію стегна, згинає стегно.

5. Квадратний м'яз стегна (*m. quadratus femoris*).

Початок: сідничий горб. **Прикріплення:** великий вертлюг міжвертлюговий гребінь стегнової кістки. **Функція:** обертає стегно назовні.

6. Верхній близнюковий м'яз (*m. gemellus superior*).

Початок: сіднична ость. **Прикріплення:** вертлюгова ямка стегнової кістки. **Функція:** обертає стегно назовні.

7. Нижній близнюковий м'яз (*m. gemellus inferior*).

Початок: сідничий горб. **Прикріплення:** вертлюгова ямка стегнової кістки. **Функція:** обертає стегно назовні.

8. Зовнішній затульний м'яз (*m. obturatorius externus*) має форму неправильного трикутника.

Початок: зовнішні поверхні лобкової та сідничої кістки у колі затульної мембрани; потім м'язові пучки, опахалоподібно йдуть один до одного,

переходять у сухожилок, який прилягає до задньої поверхні капсули тазостегнового суглоба. **Прикріплення:** вертлюгова ямка стегнової кістки. **Функція:** обертає стегно назовні.

М'ЯЗИ СТЕГНА

Передня група

1. Кравецький м'яз (m. sartorius)
2. Чотириголовий м'яз стегна (m. quadriceps femoris)

Присередня група

1. Гребінний м'яз (m. pectineus)
2. Тонкий м'яз (m. gracilis)
3. Довгий привідний м'яз (m. adductor longus)
4. Короткий привідний м'яз (m. adductor brevis)
5. Великий привідний м'яз (m. adductor magnus)

Задня група

1. Двоголовий м'яз стегна (m. biceps femoris)
2. Півсухожилковий м'яз (m. semitendinosus)
3. Півперетинчастий м'яз (m. semimembranosus)

М'язи стегна (**mm. femoris**), оточуючи стегнову кістку, утворюють передню, присередню й задню групи.

Передня група

1. **Кравецький м'яз (m. sartorius)** вузький, веретеноподібний.

Початок: верхня передня клубова ость; потім спрямовується косо вниз і присередньо, переходячи в плоский сухожилок.

Прикріплення: горбистість великогомілкової кістки, фасція гомілки.

Функція: згинає стегно та гомілку, обертає стегно назовні, а гомілку досередини.

2. **Чотириголовий м'яз стегна (m. quadriceps femoris)** розташовується на передньобічній поверхні стегна, має чотири головки.

Початок: 1) прямий м'яз стегна (m. rectus femoris) - нижня передня клубова ость, та верхній край вертлюгової западини; 2) бічний широкий м'яз стегна (m. vastus lateralis) - великий вертлюг, міжвертлюгова лінія, бічна губа шорсткої лінії стегнової кістки; 3) присередній широкий м'яз стегна (m. vastus medialis) - присередня губа шорсткої лінії; 4) проміжний широкий м'яз стегна (m. vastus intermedius) передня поверхня стегнової кістки.

Прикріплення: з'єднуючись разом, головки загальним сухожилком прикріплюються до основи та по краях надколінка. Донизу від нього сухожилок продовжується в колінну зв'язку, що закінчується на горбистості великогомілкової кістки.

Функція: розгинає гомілку в колінному суглобі, за рахунок прямого м'яз стегна приймає участь у згинанні стегна.

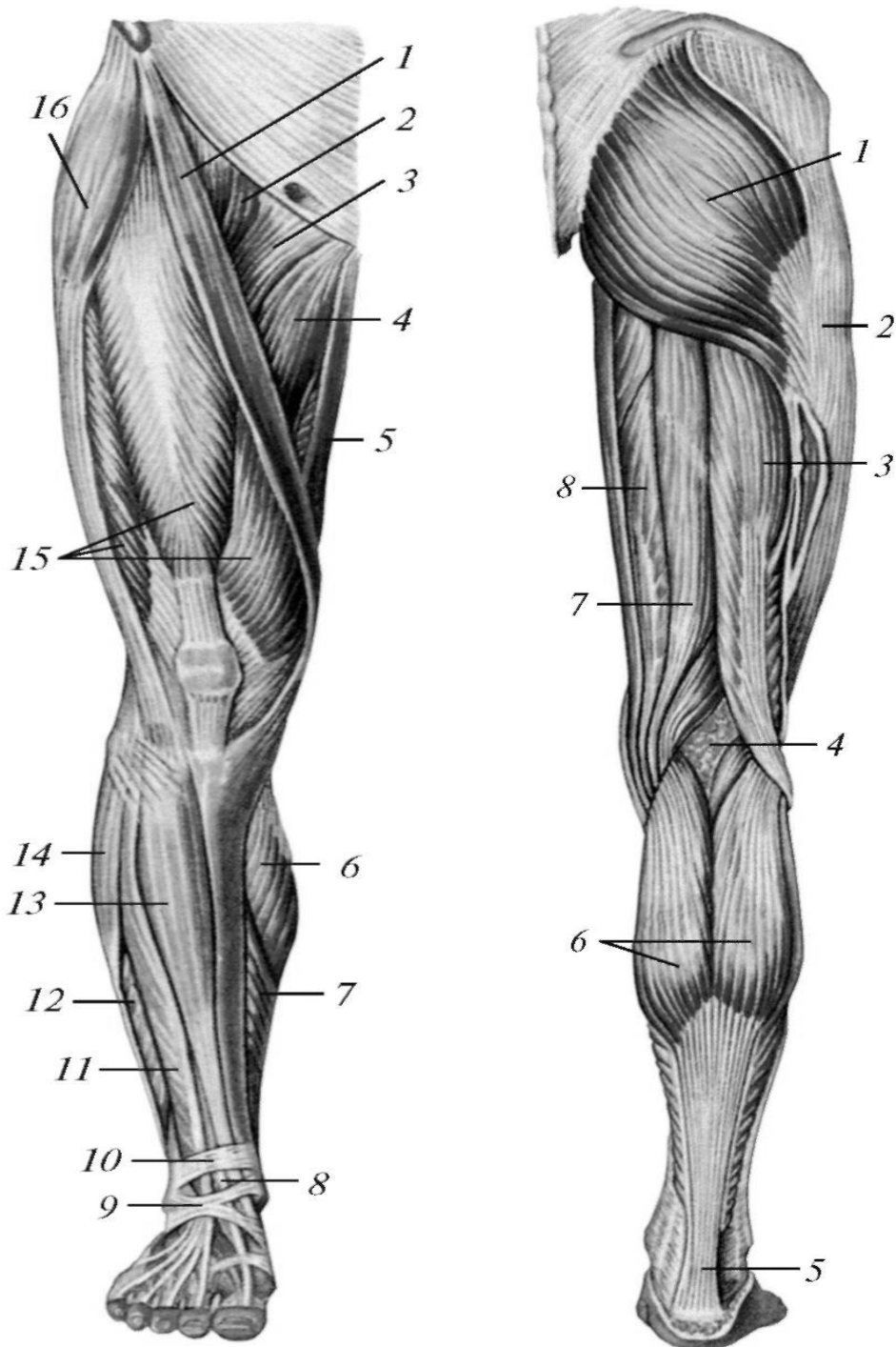


Рис. 65. М'язи нижньої кінцівки, правої. Вигляд спереду

1 - крапецький м'яз; 2 - клубово-поперековий м'яз; 3 - гребінний м'яз; 4 - довгий привідний м'яз; 5 - тонкий м'яз; 6 – литковий м'яз (присередня головка); 7 - камбалоподібний м'яз; 8 - сухожилкові м'язи - довгого розгинача великого пальця стопи; 9 - нижній удержувач сухожилків м'язів-розгиначів; 10 - верхній удержувач сухожилків м'язів-розгиначів; 11 - м'яз - довгий розгинач пальців; 12 - короткий малогомілковий м'яз; 13 - передній великогомілковий м'яз; 14 - довгий малогомілковий м'яз; 15 - чотириголовий м'яз стегна; 16 - м'яз-натягувач широкої фасції.

Рис. 66. М'язи нижньої кінцівки, правої. Вигляд сзаду

1 - великий сідничий м'яз; 2 - клубово-великогомілкового тракту; 3 – двоголовий м'яз стегна; 4 - підколінна ямка; 5 – п'ятковий (ахіловий) сухожилок; 6 – литковий м'яз; 7 - півсухожилковий м'яз; 8 - півперетинчастий м'яз.

Присередня група

1. **Гребінний м'яз (m. pectineus)** плоский, чотирикутової форми. З бічного краю він межує з клубово-поперековим м'язом, а з присереднього - з довгим привідним м'язом. **Початок:** гребінь й верхня гілка лобкової кістки, потім прямує донизу й назовні. **Прикріплення:** присередня губа гребінчастої лінії стегнової кістки нище малого вертлюга. **Функція:** згинає і приводить стегно, злегка обертаючи його назовні.

2. **Тонкий м'яз (m. gracilis)** довгий, злегка сплюснений, розташований присередньо.

Початок: нижня гілка лобкової кістки; потім прямує донизу, переходячи у довгий тонкий сухожилок. **Прикріплення:** горбистість великогомілкової кістки. **Функція:** приводить стегно, а також приймає участь у згинанні гомілки, повертаючи її досередини.

3. **Довгий привідний м'яз (m. adductor longus)** плоский, трикутної форми, розташований присередньо.

Начало: верхня гілка лобкової кістки, потім волокна, поступово розширюються, прямують донизу.

Прикріплення: середня третина присередньої губи шорсткої лінії стегнової кістки. **Функція:** приводить стегно, приймаючи участь в його згинанні й обертанні назовні.

4. **Короткий привідний м'яз (m. adductor brevis)** трикутної форми, розташований глибше гребінного й довгого привідного м'язу.

Початок: передня поверхня нижньої гілки лобкової кістки, бічніше початку тонкого м'язу; потім прямує донизу і назовні.

Прикріплення: верхня третина присередньої губи шорсткої лінії стегнової кістки. **Функція:** приводить стегно, приймає участь у його згинанні й обертанні назовні.

5. **Великий привідний м'яз (m. adductor magnus)** широкий, товстий, розташований глибше довгого та короткого привідних м'язів.

Початок: сідничий горб, нижня гілка лобкової та гілка сідничої кісток; потім м'язові пучки, розходячись опахалоподібно донизу й назовні, переходять у широкий сухожилок.

Прикріплення: вздовж усієї присередньої губи шорсткої лінії стегнової кістки, частково до присереднього надвиростка стегнової кістки.

Функція: приводить стегно, злегка обертає його назовні.

Задня група

1. **Двоголовий м'яз стегна (m. biceps femoris)** розташований по бічному краю задньої поверхні стегна, має довгу та коротку головки.

Початок: довга головка - від сідничого горба, коротка - від нижньої частини бічної губи шорсткої лінії стегнової кістки; потім обидві головки

з'єднуються, утворюють міцне черевце, яке прямує донизу, утворює вузький довгий сухожилок.

Прикріплення: головка малогомілкової кістки. Частина пучків, прямує горизонтально, прикріплена до верхнього краю великогомілкової кістки, частина вплітається у фасцію гомілки.

Функція: розгинає стегно, згинає гомілку. Зігнуту гомілку обертає назовні.

2. **Півсухожилковий м'яз (m. semitendinosus)** довгий, тонкий, розташований ближче до присереднього краю задньої поверхні стегна, між двоголовим та півперетинчастим м'язами стегна. Часто посередині м'яз переривається косою сухожилковою перетинкою.

Початок: сідничний горб, потім м'язові волокна прямують донизу, переходячи у довгий сухожилок.

Прикріплення: присередня поверхня горбистості великогомілкової кістки.

Функція: розгинає стегно, згинає гомілку, зігнуту гомілку обертає досередини, приймає участь у розпрямлянні тулуба.

3. **Півперетинчастий м'яз (m. semimembranosus)** розташований по присередньому краю задньої поверхні стегна.

Початок: сідничний горб, потім м'язові волокна прямують донизу, переходячи в плоский, а потім поступово звужений сухожилок.

Прикріплення: край присереднього виростка великогомілкової кістки, частина волокон переходить у підколінну фасцію, а також у косу зв'язку колінного суглоба.

Функція: розгинає стегно, згинає гомілку, повертаючи його досередини.

ПЕРЕЛІК ПРАКТИЧНИХ НАВИЧОК

- | | |
|------------------------------|-------------------------------|
| 1. Великий поперековий м'яз | 11. Зовнішній затульний м'яз |
| 2. Клубовий м'яз | 12. Кравецький м'яз |
| 3. Великий сідничний м'яз | 13. Чотириголовий м'яз стегна |
| 4. Середній сідничний м'яз | 14. Прямий м'яз стегна |
| 5. Малий сідничний м'яз | 15. Бічний широкий м'яз |
| 6. Грушоподібний м'яз | 16. Гребінний м'яз |
| 7. Внутрішній затульний м'яз | 17. Довгий привідний м'яз |
| 8. Верхній близнюковий м'яз | 18. Короткий привідний м'яз |
| 9. Нижній близнюковий м'яз | 19. Великий привідний м'яз |
| 10. Квадратний м'яз стегна | 20. Двоголовий м'яз |

ПЕРЕЛІК ПИТАНЬ

1. М'язи таза: топографічна класифікація, будова (початок, прикріплення), функції; описати й продемонструвати на препаратах.
2. М'язи стегна: топографічна класифікація, будова (початок, прикріплення), функції; описати й продемонструвати на препаратах.

М'ЯЗИ НИЖНЬОЇ КІНЦІВКИ: М'ЯЗИ ГОМІЛКИ І СТОПИ.

М'ЯЗИ ГОМІЛКИ ПЕРЕДНЯ ГРУПА

1. Передній великогомілковий м'яз (m. tibialis anterior)
2. Довгий розгинач пальців (m. extensor digitorum longus)
3. Довгий розгинач великого пальця стопи (m. extensor hallucis longus)

БІЧНА ГРУПА

1. Довгий малогомілковий м'яз (m. peroneus longus)
2. Короткий малогомілковий м'яз (m. peroneus brevis)

ЗАДНЯ ГРУПА

Поверхевий шар

1. Триголовий м'яз гомілки (m. triceps surae)
2. Подошвовий м'яз (m. plantaris)

Глибокий шар

1. Підколінний м'яз (m. popliteus)
2. Довгий згинач пальців (m. flexor digitorum longus)
3. Задній великогомілковий м'яз (m. tibialis posterior)
4. Довгий згинач великого пальця стопи (m. flexor hallucis longus)

М'язи гомілки поділяють на передню, бічну і задню групи. Кістки гомілки та міжкісткової мембрани поділяють на передню і задню групи м'язів.

Передня група

1. Передній великогомілковий м'яз (m. tibialis anterior) займає найприсереднє положення.

Початок: бічний виросток великогомілкової кістки, міжкісткова мембрана; у нижній третині гомілки м'яз переходить у довгий плоский сухожилок, що прямує до присереднього краю стопи.

Прикріплення: подошвова поверхня присередньої клиноподібної кістки, основа I плесневої кістки.

Функція: розгинає та приводить стопу, одночасно піднімає її присередній край.

2. Довгий розгинач пальців (m. extensor digitorum longus) розташований назовні від попереднього м'язу.

Початок: верхній епіфіз великогомілкової кістки, головка і передній край малогомілкової кістки, міжкісткова мембрана; потім м'яз прямує донизу, поділяючись на чотири тонких сухожилка.

Прикріплення: на тилі стопи, до фаланг II-V пальців, при цьому середній пучок кожного сухожилка прикріплюється до основи середньої фаланги, а два

бічних - до основи дистальної фаланги. Іноді присутнє п'ятий сухожилок, який прикріплюється до основи V плесневої кістки.

Функція: розгинає II – V пальці, розгинає стопу, підіймає (пронуючи) її бічний край.

3. **Довгий розгинач великого пальця стопи (m. extensor hallucis longus)** розташований між двома попередніми м'язами.

Початок: нижній відділ присеренної поверхні тіла малогомілкової кістки, міжкісткова мембрана. **Прикріплення:** основа дистальної фаланги, частково основа проксимальної фаланги великого пальця стопи. **Функція:** розгинає великий палець, приймає участь у розгинанні стопи, підіймає (супінуючи) її присередній край.

Бічна група

1. **Довгий малогомілковий м'яз (m. peroneus longus).**

Початок: головка і верхня частина тіла малогомілкової кістки, передня і задня міжм'язові перетинки і фасції гомілки. Потім м'яз прямує донизу, переходячи у довгий сухожилок, який оточує ззаду і знизу бічну кісточку та переходить на підошву, перетинаючи її навкоси.

Прикріплення: основа I – II плесневих кісток, присередня клиноподібна кістка. **Функція:** згинає стопу, опускаючи її присередній край, відводить її.

2. **Короткий малогомілковий м'яз (m. peroneus brevis)** розташований під попереднім.

Початок: нижня частина бічної поверхні тіла малогомілкової кістки, міжм'язова перетинка; потім м'яз прямує донизу, огинає ззаду бічну кісточку і йде вперед. **Прикріплення:** горбистість плесневої кістки. **Функція:** згинає стопу, піднімає її бічний край, відводить стопу.

Задня група

Поверхневий шар

1. **Триголовий м'яз гомілки (m. triceps surae)** складається із литкового та камбалоподібного м'язів, які мають загальний п'ятковий (ахіловий) сухожилок.

Литковий м'яз (m. gastrocnemius) має дві головки - бічну і присередню.

Початок: на відповідних надвиростках стегнової кістки.

Прикріплення: загальним сухожилком до п'яткового горба.

Функція: згинає гомілку, згинає і обертає назовні стопу.

Камбалоподібний м'яз (m. soleus) розташований під литковим.

Початок: головка і верхня частина тіла малогомілкової кістки, частково великогомілкова кістка.

Прикріплення: п'ятковий горб, загальним сухожилком з литковим м'язом.

Функція: згинає стопу і обертає її назовні. При фіксованій стопі тягне гомілку і стегно назад.

2. **Підошовний м'яз (m. plantaris)** непостійний.

Початок: бічний виросток стегнової кістки, капсула колінного суглоба.

Прикріплення: п'яткова кістка.

Функція: натягує позаду капсулу колінного суглоба при згинанні й обертанні гомілки досередини.

Глибокий шар

1. Підколінний м'яз (m. popliteus) плоский, короткий.

Початок: бічний виросток стегнової кістки, капсула колінного суглоба.

Прикріплення: задня поверхня тіла великогомілкової кістки.

Функція: згинає гомілку, обертає її досередини, відтягує капсулу колінного суглоба.

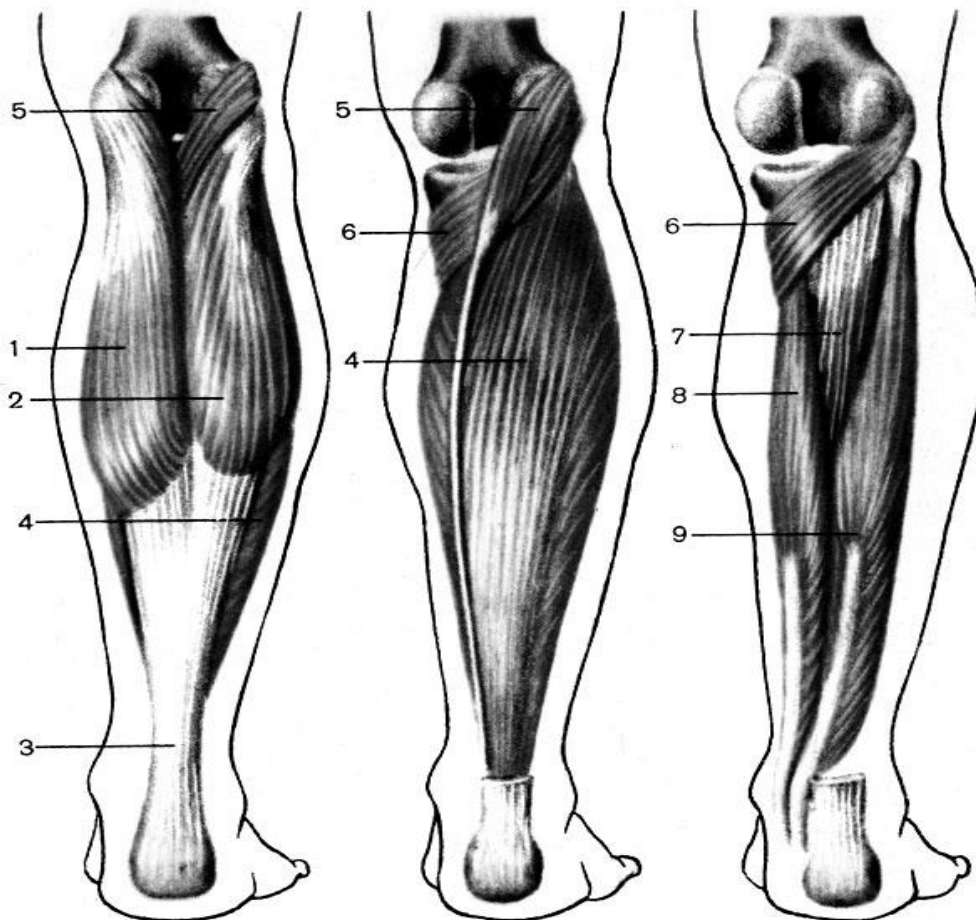


Рис. 67. М'язи гомілки, правої; вигляд ззаду

А - Б - поверхневі; В - глибокі. 1 - присередня головка литкового м'язу (caput mediale m. gastrocnemius); 2 - бічна головка литкового м'язу (caput laterale m. gastrocnemius); 3 - п'ятковий (ахіловий) сухожилок (tendo calcaneus [Achillis]); 4 - камбалоподібний м'яз (m. soleus); 5 - підшвовий м'яз (m. plantaris), 6 - підколінний м'яз (m. popliteus); 7 - задній великогомілковий м'яз (m. tibialis posterior); 8 - довгий згинач пальців (m. flexor digitorum longus); 9 - довгий згинач великого пальця стопи (m. flexor hallucis longus).

2. Довгий згинач пальців (m. flexor digitorum longus) займає найбільш присереднє положення. **Початок:** задня поверхня тіла великогомілкової кістки; потім м'яз прямує донизу, переходить на підшову позаду присередньої кісточки та поділяється на чотири окремих сухожилка. **Прикріплення:** основа дистальних фаланг II – V пальців. **Функція:** згинає дистальні фаланги II-V пальців і стопу, обертаючи її назовні (супінуючи).

3. Задній великогомілковий м'яз (*m. tibialis posterior*).

Початок: міжкісткова мембрана, задні поверхні тіл великогомілкової та малоогомілкової кісток; потім м'яз переходить у довгий сухожилок, який переходить на підшву, огинаючи ззаду присередню кісточку.

Прикріплення: горбистість човноподібної кістки, клиноподібні кістки стопи. **Функція:** згинає стопу, обертає її назовні та приводить.

4. Довгий згинач великого пальця стопи (*m. flexor hallucis longus*), займає найбільш бічне положення.

Початок: нижні дві третини задньої поверхні тіла малоогомілкової кістки, міжкістяна мембрана; потім м'яз переходить у довгий сухожилок, який переходить на підшву, розташований між п'ятковою та таранною кістками.

Прикріплення: основа дистальної фаланги великого пальця.

Функція: згинає великий палець, приймає участь у згинанні стопи, обертає її назовні.

М'ЯЗИ СТОПИ

М'ЯЗИ ТИЛУ СТОПИ

1. Короткий розгинач пальців (*m. extensor digitorum brevis*)
2. Короткий розгинач великого пальця стопи (*m. extensor hallucis longus*)

М'ЯЗИ ПІДОШВИ

Присередня група

1. Відвідний м'яз великого пальця стопи (*m. abductor hallucis*)
2. Короткий згинач великого пальця стопи (*m. flexor hallucis brevis*)
3. Привідний м'яз великого пальця стопи (*m. adductor hallucis*)

Бічна група

1. Відвідний м'яз мізинцю стопи (*m. abductor digiti minimi*)
2. Короткий згинач мізинця стопи (*m. flexor digiti minimi brevis*)

Середня група

1. Короткий згинач пальців (*m. flexor digitorum brevis*)
2. Квадратний м'яз підшви (*m. quadratus plantae*)
3. Червоподібні м'язи (*mm. lumbricales*)
4. Підшовові міжкісткові м'язи (*mm. Interossei plantares*)
5. Тильні міжкісткові м'язи (*mm. Interossei dorsales*)

М'язи стопи топографічно поділяються на дві групи: м'язи тильної та підшовової поверхней стопи. У другій групі поділяють м'язи підвищення великого пальця, підвищення мізинця і м'язи середньої групи.

М'язи тилу стопи

1. Короткий розгинач пальців (m. extensor digitorum brevis) - плоский м'яз, розташований безпосередньо на тильній поверхні стопи.

Початок: бічна і верхня поверхні п'яtkової кістки, потім м'язові волокна прямують вперед, переходять у чотири вузьких сухожилка, які зрощуються з сухожилками довгого розгинача пальців. **Прикріплення:** основа проксимальних фаланг II - V пальців. **Функція:** розгинає II - IV пальці стопи, відтягує їх у бічну сторону.

2. Короткий розгинач великого пальця стопи (m. extensor hallucis longus) лежить досередини від попереднього.

Початок: передній відділ п'яtkової кістки.

Прикріплення: основа проксимальної фаланги великого пальця.

Функція: розгинає великий палець.

М'ЯЗИ ПІДОШВИ

ПРИСЕРЕДНЯ ГРУПА

1. Відвідний м'яз великого пальця стопи (m. abductor hallucis) лежить поверхнево вздовж присереднього краю стопи.

Початок: присередній відросток горба п'яtkової кістки, горбистість човноподібної кістки, підшовний апоневроз. **Прикріплення:** основа проксимальної фаланги великого пальця, його присередня сесамоподібна кістка. **Функція:** згинає і відводить великий палець, зміцнює присередню частину склепіння стопи.

2. Короткий згинач великого пальця стопи (m. flexor hallucis brevis) має два черевця. **Початок:** підшовна поверхня кубоподібної та клиноподібної кісток, підшовні зв'язки. **Прикріплення:** медіальне черевце - до основи проксимальної фаланги великого пальця та його присередньої сесамоподібної кістки, бічне - до бічної сесамоподібної кістки та основи проксимальної фаланги великого пальця. **Функція:** згинає великий палець стопи.

3. Привідний м'яз великого пальця стопи (m. adductor hallucis) має дві головки.

Початок: коса головка - від бічної клиноподібної кістки, основ II-III плесневих кісток, поперечна - від дистальних кінців II - V плесневих кісток, а також від суглобових капсул III - V плеснефалангових суглобів.

Прикріплення: поєднуючись разом, головки прикріплюються до бічної сесамоподібної кістки та основи проксимальної фаланги великого пальця стопи.

Функція: приводить великий палець стопи і згинає його.

БІЧНА ГРУПА

1. М'яз, що відводить мізинець стопи (m. abductor digiti minimi), займає латеральний край стопи.

Початок: підшовна поверхня п'яtkової кістки, підшовний апоневроз.

Прикріплення: горбистість V плеснової кістки, основа проксимальної фаланги мізинця.

Функція: згинає та відводить проксимальну фалангу мізинця.

2. **Короткий згинач мізинця стопи (m. flexor digiti minimi brevis).**

Початок: основа V плеснової кістки, довга підошвна зв'язка.

Прикріплення: основа проксимальної фаланги мізинця.

Функція: згинає проксимальну фалангу мізинця.

СЕРЕДНЯ ГРУПА

1. **Короткий згинач пальців (m. flexor digitorum brevis).**

Початок: при середній відросток горба п'яtkової кістки, підошвовий апоневроз.

Прикріплення: чотири сухожилка м'язу прикріплюються кожне двома кінцями до основ середніх фаланг II – V пальців.

Функція: згинає середні фаланги II – V пальців.

2. **Квадратний м'яз підошви (m. quadratus plantae)** лежить посередині підошви, під коротким згиначем пальців.

Початок: двома головками - від нижньої та присередньої поверхні п'яtkової кістки.

Прикріплення: зовнішній край сухожилка довгого згинача пальців, біля місця його розділення на окремі ніжки.

Функція: приймає участь у згинанні дистальних фаланг пальців стопи.

3. **Червоподібні м'язи (mm. lumbricales)** - чотири тонкі короткі м'язи.

Початок: кожний м'яз - від відповідного сухожилка довгого згинача пальців, притому перший - однією головкою, а три бічні - двома головками.

Прикріплення: дорсальний апоневроз II – V пальців.

Функція: згинає проксимальні фаланги, одночасно розгинаючи середні і дистальні фаланги пальців стопи.

4. **Підошвові міжкісткові м'язи (mm. Interossei plantares)**, розташовані в проміжках між II-V плесневими кістками.

Початок: присередні поверхні III – V плесневих кісток.

Прикріплення: основи проксимальних фаланг III-V пальців.

Функція: згинають проксимальні фаланги III – V пальців, приводять їх до II пальця, приймають участь у розгинанні середніх і дистальних фаланг цих пальців.

5. **Тильні міжкісткові м'язи (mm. Interossei dorsales)** розташовані в чотирьох міжкісткових проміжках.

Початок: обернені одна до одній з'єднані плесневі кістки.

Прикріплення: основи проксимальних фаланг II – IV пальців.

Функція: перший міжкістковий м'яз тягне II палець стопи у присередньому напрямку, інші зсувають II – IV пальці у бічному напрямку. Усі м'язи згинають проксимальні фаланги і розгинають середні та дистальні фаланги пальців стопи.

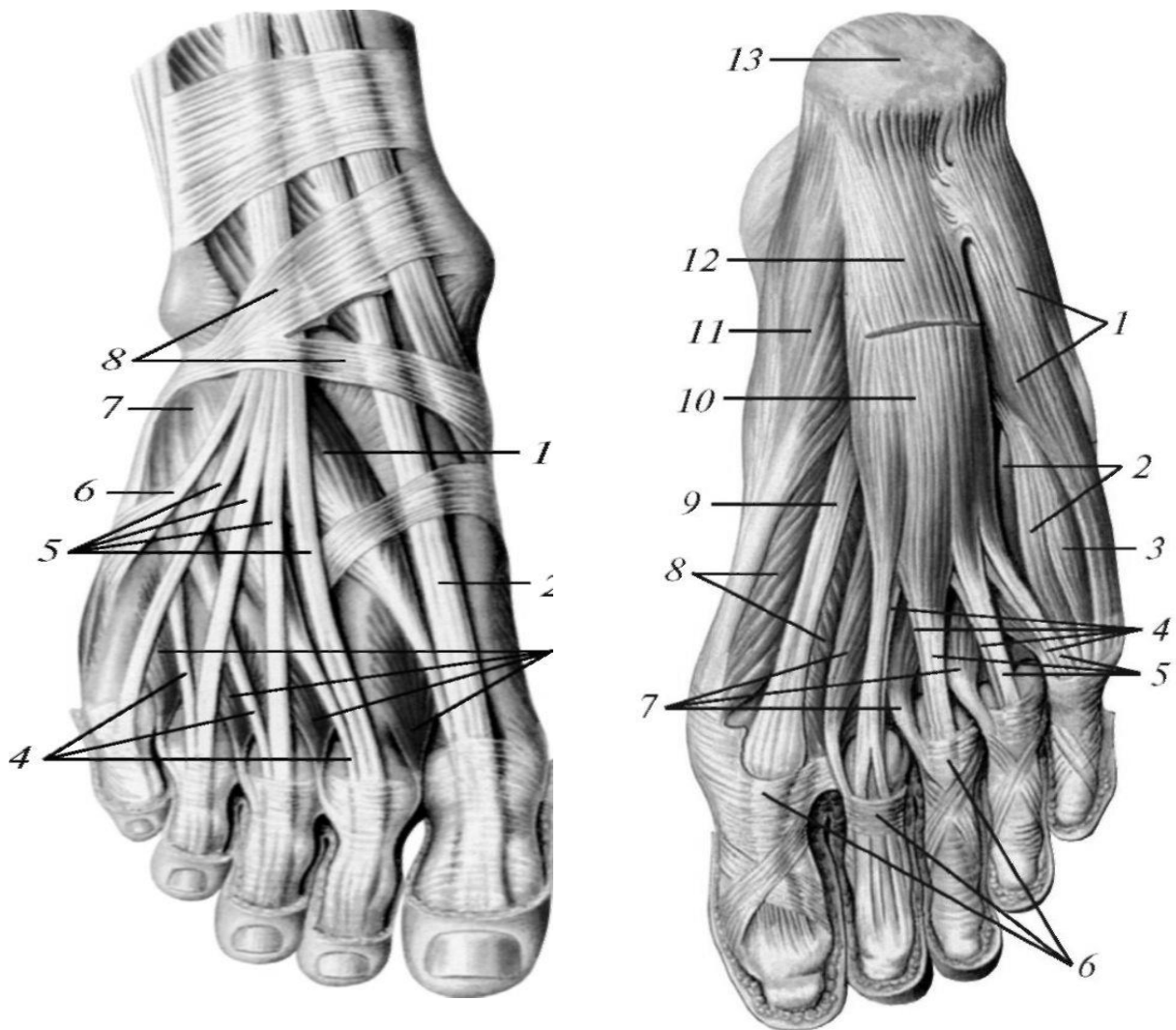


Рис. 68. Сухожилки розгиначів і короткі м'язи тила стопи

1 - нижній удержувач сухожилків м'язів-розгиначів; 2 - сухожилок переднього великогомілкового м'язу; 3 - сухожилок довгого розгинача великого пальця стопи; 4 - короткий розгинач великого пальця стопи; 5 - тильні міжкісткові м'язи; 6 - короткий розгинач пальців; 7 - сухожилок м'язу - довгого розгинача пальців.

Рис. 69. М'язи стопи, правої. Підшоввий бік

1 - відвідний м'яз мізинцю стопи; 2 - підшовві міжкісткові м'язи; 3 - короткий згинач мізинцю стопи; 4 - сухожилок довгого згинача пальців; 5 - сухожилок короткого згинача пальців; 6 - фіброзні піхви пальців стопи; 7 - червоподібні м'язи; 8 - короткий згинач великого пальця стопи; 9 - сухожилок довгого згинача великого пальця стопи; 10 - короткий згинач пальців; 11 - відвідний м'яз великого пальця стопи; 12 - підшоввий апоневроз (відрізаний); 13 - п'ятковий горб.

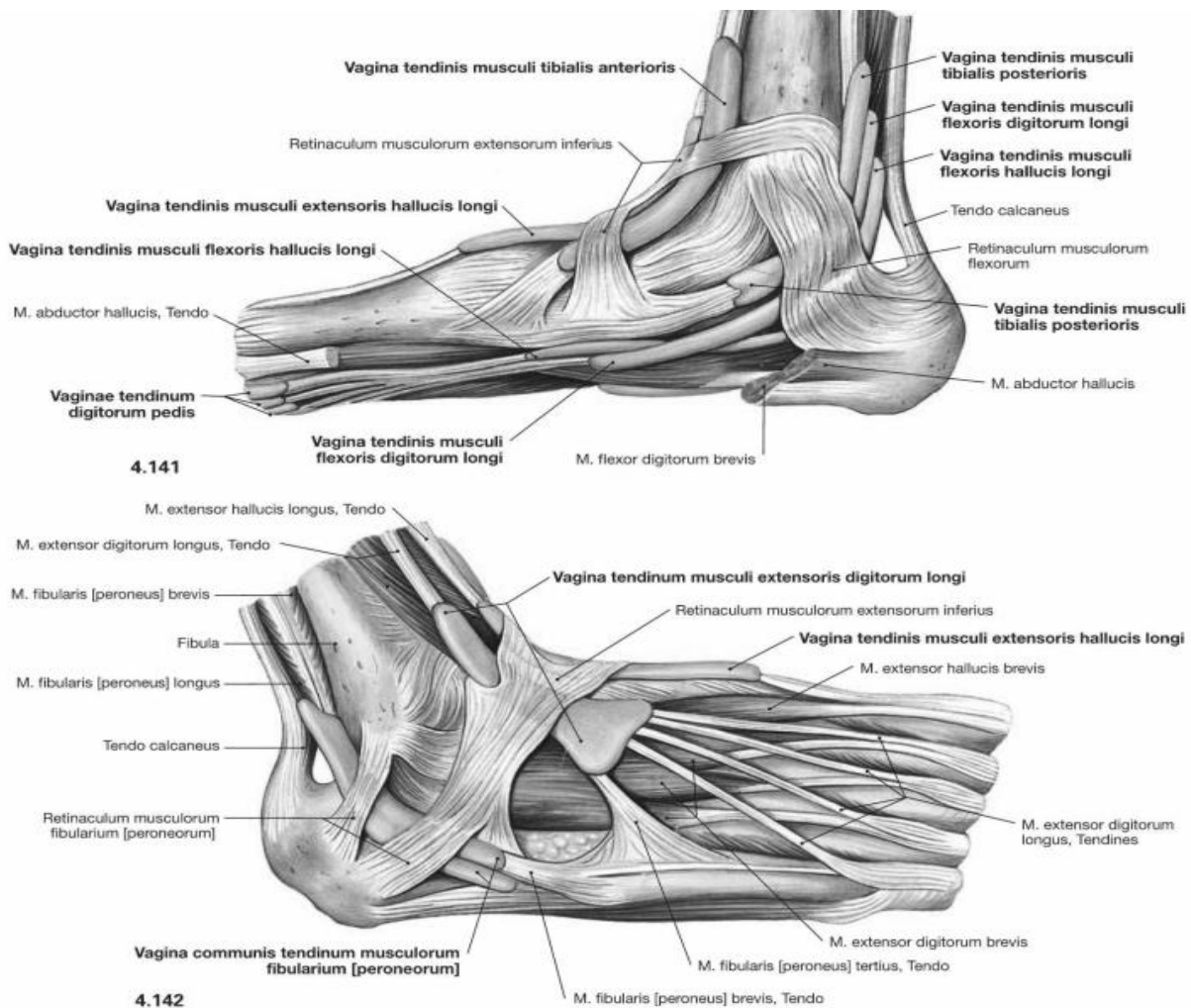


Рис. 70. Сухожилки м'язів стопи

ПЕРЕЛІК ПРАКТИЧНИХ НАВИЧОК

- | | |
|-----------------------------------|--|
| 1. Довгий розгинач пальців стопи | 9. Довгий згинач великого пальця (стопи) |
| 2. Передній великогомілковий м'яз | 10.Короткий розгинач пальців |
| 3. Довгий малоогомілковий м'яз | 11.Квадратний м'яз підошви |
| 4. Короткий малоогомілковий м'яз | 12.Короткий згинач пальців |
| 5. Триголовий м'яз литки | 13.Привідний м'яз великого пальця |
| 6. Литковий м'яз | 14.Відвідний м'яз мізинця |
| 7. Камбалоподібний м'яз | |
| 8. Задній великогомілковий м'яз | |

ПЕРЕЛІК ПИТАНЬ

1. М'язи гомілки: топографічна класифікація, будова (почало, прикріплення), функції; описати й продемонструвати на препаратах.
2. М'язи стопи: топографічна класифікація, будова (початок, прикріплення), функції; описати й продемонструвати на препаратах.

ФАСЦІЇ Й ТОПОГРАФІЯ ТАЗА І СТЕГНА. СТЕГНОВИЙ КАНАЛ.

В області пояса нижньої кінцівки розрізняють надгрушевидне отвір (foramen suprapiriforme) і подгрушевидне отвір (foramen infrapiriforme), розташовані над та під грушоподібним м'язом (m. piriformis) в великому сідничному отворі. Через ці отвори проходять артерії, вени і нерви.

Клубова фасція (fascia iliaca) починається на бічних поверхнях поперекових хребців, вкриває клубово-поперековий м'яз. В області пахвинної зв'язки бічна частина фасції зливається з нею, присередня перекидається від пахвинної зв'язки до лобкової кістки, утворюючи клубово-гребінчасту дугу (arcus iliopectineus).

В результаті під пахвинною зв'язкою утворюються два простори: бічний – **м'язова затока (lacuna musculorum)**, в якій проходять клубово-поперековий м'яз та стегновий нерв, й присередній – **судинна затока (lacuna vasorum)**, що містить стегнові судини, пухку клітковину й лімфатичний вузол. З боку порожнини живота це місце вкрито поперечною фасцією живота та очеревиною й відповідає внутрішньому кільцю стегнового каналу.

Сіднича область вкрита фасцією, що є продовженням попереково-грудної фасції. Ця фасція вкриває групу сідничих м'язів і потім переходить вниз у **фасцію стегна (fascia lata)**. Фасція утворює бічну, медіальну і задню міжм'язові перетинки стегна, що поділяють передню, бічну і задню групи м'язів. На бічній поверхні із фасції утворюється тяж – клубово-великогомілкове пасмо (tractus iliotibialis), яке проходить до бічного виростка великогомілкової кістки. У проксимальний відділ цього тяжа вплетаються волокна напружачя широкої фасції й частина пучків великого сідничого м'язу. В проксимальному відділі передньої поверхні стегна є заглиблена овальна ділянка фасції, зовнішній відділ якого ущільнений і має форму серпоподібного краю (margo falciformis). Це заглиблення має назву **підшкіряної щілини (hiatus saphenus)** й вкрито пластинкою з багатьма отворами – **решітчастою фасцією (fascia cribrosa)**.

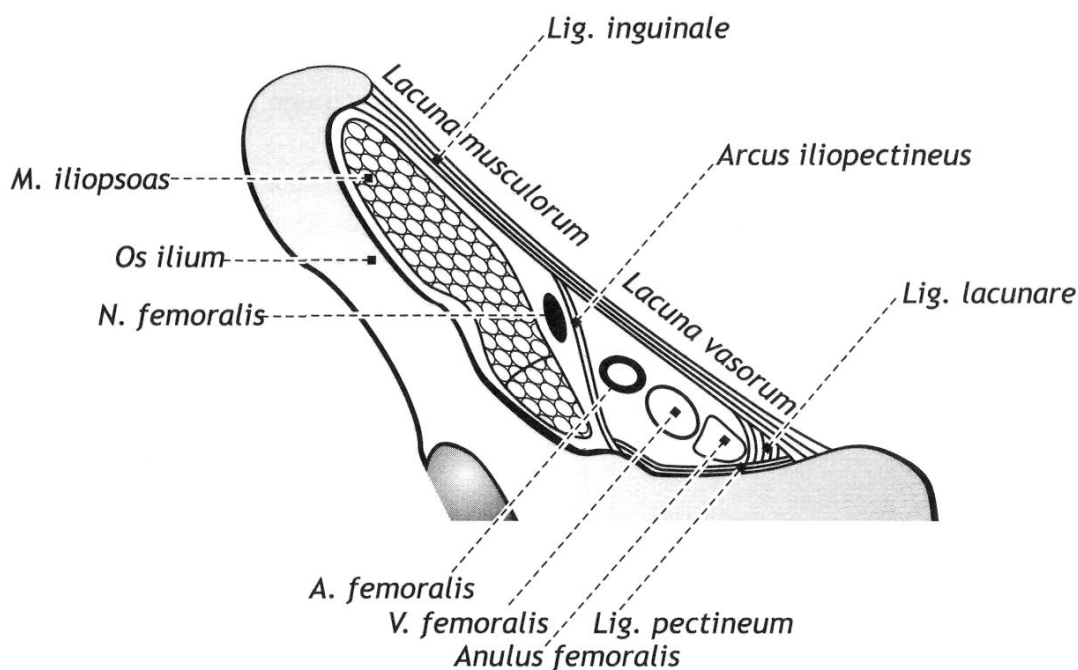


Рис. 71. М'язова та судинна затоки правій пахвинній ділянці (схематично)

У отвори цієї області, проходячи крізь фасцію, йдуть кровоносні, лімфатичні судини і нерви, із яких велика підшкіряна вена має найбільший діаметр, впадає у стегнову вену. Підшкіряна щільна слугує зовнішнім отвором стегового каналу.

Стегновий канал (canalis femoralis) в нормальних умовах у вигляді вільного простору не існує. Це - короткий проміжок, який заповнений сполучною тканиною, **передньою стінкою** якого слугує пахвинна зв'язка і верхній ріг серпоподібного краю стегової фасції, **задньою** - гребінчата зв'язка, **бічною** - стегова вена. Внутрішній його отвір складає частина судинної лакуни і зайнято лімфатичним вузлом.

Затульний канал (canalis obturatorius) Довжиною близько 2 м, обмежений зовнішнім та внутрішнім затульним м'язами та нижньою поверхнею горизонтальної гілки лобкової кістки. Йде в косому напрямку та з'єднує порожнину малого таза з фасціальним ложем групи м'язів стегна. Через канал проходить затульний нерв, затульна артерія та вена.

Привідний канал (canalis adductorius, канал Хантера або Гунтера). розташовується під широкою фасцією та спереду прикритий *m. sartorius*. Починається від вершини стегового трикутника. Медіальною стінкою каналу є *m. adductor magnus*; латеральною стінкою - *m. vastus medialis*. Передньою стінкою є ділянка широкої фасції стегна, що переходить з медіального широкого м'яза стегна на великий привідний м'яз та називається *lamina vastoadductoria*. У каналі проходять стегова артерія, вена та підшкірний нерв (частково). Привідний канал відкривається в підколінну ямку через *привідний розтвір (hiatus adductorius)*, що розміщений між сухожилковими пучками великого привідного м'яза і стеговою кісткою.

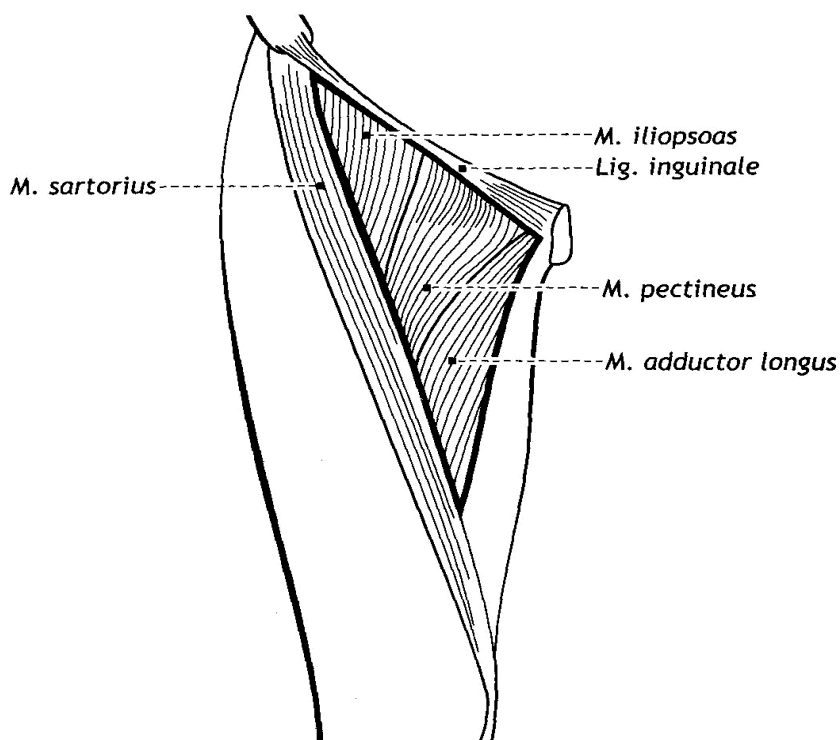


Рис. 72. Стегновий трикутник (схематично)

Стегновий трикутник (trigonum femorale) виділяється на передній поверхні стегна. Його межі: пахвинна зв'язка (*ligamentum inguinale*) (зверху), кравецький м'яз (*musculus sartorius*) (латерально) і край довгого привідного м'яза (*musculus adductor longus*) (медіально).

У стеговому трикутнику роблять пальцеве притиснення *стегової артерії* при артеріальній кровотечі з ран

нижньої кінцівки, пункцію та черезшкірну катетеризацію стегнової артерії для лікувальних і діагностичних цілей.

ПЕРЕЛІК ПРАКТИЧНИХ НАВИЧОК

1. Надгрушоподібний отвір
2. Підгрушоподібний отвір
3. М'язова затока
4. Судинна затока
5. Широка фасція
6. Клубово-великогомілкове пасмо
7. Решітчаста фасція
8. Стегновий канал (його проекція)
9. Привідний канал

ПЕРЕЛІК ПИТАНЬ

1. Фасції нижньої кінцівки: клубова фасція та її похідні (клубово-гребінчаста дуга, судинна затока, м'язова затока, їх утворення і вміст); описати й продемонструвати на препаратах.
2. Фасції нижньої кінцівки: широка фасція та її похідні (підшкіряна щілина, її серпоподібний край, утворення і вміст); описати й продемонструвати на препаратах.

ФАСЦІЇ ТА ТОПОГРАФІЯ ГОМІЛКИ ТА СТОПИ.

Продовжуючись вниз, фасція стегна переходить в **фасцію гомілки (fascia cruris)**. Від останньої всередину відходять передня і задня міжм'язові перетинки гомілки, що відокремлюють передню, задню і бічну групи м'язів. Окрім того, фасція гомілки утворює перетинку, розділяючу заднє фасціальне ложе на поверхневу та глибоку піхву для згиначів поверхневого і глибокого шарів м'язів.

В нижній третині фасція гомілки виражена слабкіше. Тут на передній поверхні виділяється достатньо широка зв'язка - верхній удержувач (сухожилків) розгиначів (retinaculum mm. Extensorum superius), а в області кісточок - нижній удержувач (сухожилків) розгиначів (retinaculum mm. extensorum inferius).

На бічній поверхні гомілки фасція утворює верхній і нижній удержувачі (сухожилків) малогомілкових м'язів (retinacula mm. peroneorum superius et inferius). В області присередньої кісточки заходиться удержувач (сухожилків) згиначів (retinaculum mm. flexorum). Перетинками, що відходять від удержувачів всередину, простір під зв'язками підрозділяється на кістково-фіброзні канали, в яких проходять сухожилки м'язів, що закінчуються на стопі.

Фасції стопи (fasciae pedis) являються безпосереднім продовженням фасції гомілки. На тилі стопи фасція утворює піхви для поверхневих м'язів тила стопи, глибоким листком відокремлюючи міжкістяні м'язи від розгиначів пальців. На підошві, в середній частині, фасція сильно зтовщується, утворюючи підошвовий апоневроз (aponeurosis plantaris). Починаючись від п'яtkового горба, апоневроз попереду розпадається на 5 пучків, що йдуть до відповідних пальців. Від внутрішньої поверхні апоневроза відходять перетинки, що відокремлюють середнє м'язове підвищення від бічних і

утворюють три фасціальних піхви м'язів стопи. В дистальному відділі гомілки й на стопі розташовані **синовіальні піхви сухожилків м'язів гомілки**.

Передню групу утворюють три піхви: в присередній проходить сухожилок переднього великогомілкового м'язу, в середній - сухожилок довгого розгинача великого пальця стопи, в бічній - сухожилок довгого розгинатеца пальців стопи.

Присередню групу формують три синовіальних піхви: сухожилок заднього великогомілкового м'язу, довгого згинача пальців стопи і довгого згинача великого пальця стопи. На бічній поверхні, позаду бічної кісточки, знаходиться загальна синовіальна піхва малоогомілкової м'язів, на підошововому боці - піхви сухожилків пальців стопи. Проксимально вони починаються там, де діафізи плесневих кісток переходять в головки кісток, дистально доходять до місця прикріплення сухожилків довгого згинача пальців стопи до дистальних фаланг.

Підколінна ямка (*fossa poplitea*) розташована в задній області коліна (*regio genus posterior*), має форму ромба. Зверху ця ямка обмежена *m. semimembranosus* (медіально) та двоголовим м'язом стегна (*m. biceps femoris*) (латерально). Знизу межею підколінної ямки є медіальна та латеральна голівки литкового м'язу (*m. gastrocnemius*). Дно підколінної ямки утворено підколінною поверхнею (*facies poplitea*) стегнової кістки та капсулою колінного суглоба. В підколінній ямці розташовуються підколінні судини та великогомілкової нерв в наступному порядку: нерв, вена, артерія (НЕВА).

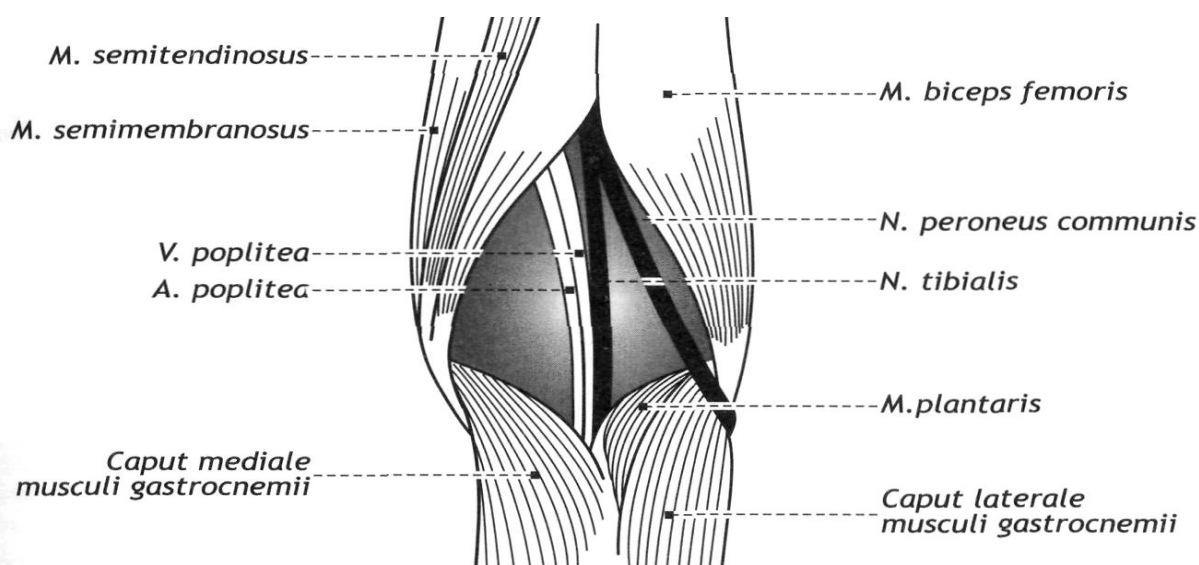


Рис. 73. Підколінна ямка

ПЕРЕЛІК ПРАКТИЧНИХ НАВИЧОК

1. Підколінна ямка
2. Верхній удержувач сухожилків м'язів-
3. Підошовий апоневроз
4. Гомілковопідколінний канал
5. Верхній м'язово-малоогомілковий канал
6. Нижній м'язово-малоогомілковий канал
7. Бічна підошвова борозна
8. Присередня підошвова борозна

ПЕРЕЛІК ПИТАНЬ

1. Підколінна ямка: її межі, дно, зв'язок з каналами стегна і гомілки, описати й продемонструвати на препаратах.
2. Топографія гомілки: гомілковопідколінний канал, верхній і нижній м'язово-гомілкові канали, їх утворення, з'єднання, вміст; описати й продемонструвати на препаратах.

Орієнтовний перелік питань до підсумкового контролю:

РОЗДІЛ 1. АНАТОМІЯ ОПОРНО-РУХОВОГО АПАРАТА

3.

1. Предмет та зміст анатомії, сучасні напрями та методи дослідження.
2. Стислі відомості з історії анатомії (Гіппократ, Гален, Леонардо да Вінчі, Гарвей, Везалій).
3. Анатомічна школа Імператорського університету святого Володимира: М.І. Козлов, О.П. Вальтер, В.О. Бец, М.А. Тихомиров, Ф.А. Стефаніс.
4. Розвиток анатомії на Україні.
5. Київська анатомічна школа.
6. Сучасна анатомічна школа Національного медичного університету ім. О.О. Богомольця: І.І. Бобрик, А.А. Архипович, К.А. Дюбенко, С.В. Стеценко, В.Г. Черкасов, Л.В. Чернишенко, С.Т. Чернокульський, О.О. Шевченко.
7. Початкові стадії ембріогенезу людини. Вчення про зародкові листки.
8. Кістка, як орган. Класифікація кісток. Основні етапи розвитку кісток. Скелет та його функції. Частина і будова трубчастих кісток.
9. Кістки тулуба: їх будова.
10. Мозковий череп. Кістки, що його утворюють. Особливості їх розвитку. Череп новонародженого.
11. Лицевий череп. Кістки, що його утворюють, особливості їх розвитку.
12. Основа та склепіння черепа.
13. Очна ямка: стінки, сполучення.
14. Носова порожнина: її стінки і сполучення. Приносіві пазухи, їх значення.
15. Скронева, підскронева ямки: стінки, сполучення.
16. Крилопіднебінна ямка: стінки, сполучення.
17. Вікові, статеві та індивідуальні особливості кісток черепа.
18. Розвиток та будова скелета верхньої кінцівки. Варіанти та аномалії розвитку.
19. Розвиток та будова скелета нижньої кінцівки. Варіанти і аномалії розвитку.
20. Класифікація з'єднань кісток: неперервні та перервні з'єднання. Розвиток з'єднань кісток в філо- і онтогенезі.
21. Суглоб: визначення, додаткові компоненти суглоба. Анатомічна класифікація. Класифікація суглобів за формою суглобових поверхонь та за функцією.
22. З'єднання хребців. Хребет в цілому: згини, рухи, м'язи, що їх здійснюють. Вікові особливості.
23. Грудна клітка в цілому: форма; вікові та статеві особливості. З'єднання ребер з хребцями та грудниною.
24. З'єднання кісток черепа: види, будова, вікові особливості. Скронево-нижньощелепний суглоб: будова, класифікація, рухи; м'язи, що їх здійснюють.
25. З'єднання кісток плечового пояса. Плечовий суглоб: будова, класифікація, рухи, м'язи, що їх здійснюють.
26. Ліктювий суглоб: будова. З'єднання кісток передпліччя.
27. Променево-зап'ястковий суглоб: будова, форма, рухи, класифікація, рухи, м'язи, що їх здійснюють.

28. Суглоби кисті: їх будова.
29. Тазові кістки: їх з'єднання. Таз в цілому. Вікові та статеві особливості. Розміри жіночого тазу.
30. Кульшовий суглоб: будова, класифікація, рухи, м'язи, що їх здійснюють.
31. Колінний суглоб: будова, класифікація, рухи, м'язи, що їх здійснюють.
32. З'єднання кісток гомілки. Надп'яtkово-гомілковий суглоб: будова, класифікація, рухи, м'язи, що їх здійснюють.
33. Суглоби стопи: їх будова. Поняття про склепіння стопи.
34. Загальна анатомія м'язів. Класифікація м'язів. М'яз, як орган; допоміжні апарати м'язів. Розвиток скелетних м'язів.
35. М'язи спини. Топографічна та ембріологічна класифікація. Поверхневі м'язи спини, будова, функції.
36. М'язи спини. Топографічна та ембріологічна класифікація. Глибокі м'язи спини, будова, функції.
37. М'язи грудної клітки: класифікація, будова, функції.
38. Дихальні м'язи. Діафрагма: будова, функції.
39. М'язи живота: класифікація, будова, функції.
40. Піхва прямого м'яза живота. Біла лінія живота.
41. Пахвинний канал, його стінки, кільця, вміст.
42. М'язи голови. Жувальні м'язи: розвиток, будова, функції.
43. М'язи голови. М'язи лиця: розвиток, класифікація, будова, функції. Відмінності м'язів лиця від інших скелетних м'язів.
44. М'язи ший: класифікація. Поверхневі м'язи і м'язи під'язикової кістки: будова, функції.
45. М'язи ший: класифікація. Глибокі м'язи ший: будова, функції.
46. Топографія ший: ділянки, трикутники, їх межі.
47. Фасції ший: топографоанатомічна та анатомічна класифікації. Міжфасціальні простори.
48. М'язи плечового пояса: будова, функції.
49. Пахвова порожнина, її стінки, отвори, трикутники.
50. М'язи плеча: класифікація, будова, функції.
51. Фасції і топографія плеча.
52. М'язи передпліччя: класифікація, будова, функції.
53. Фасції і топографія передпліччя.
54. М'язи кисті: класифікація, будова, функції.
55. Фасції і топографія кисті.
56. М'язи таза: класифікація, будова, функції.
57. Фасції таза. Отвори і канали таза.
58. М'язи стегна: класифікація, будова, функції.
59. Фасції і топографія стегна.
60. М'язова та судинна лакуни. Привідний канал. Стегновий канал.
61. М'язи гомілки: класифікація, будова, функції.
62. Фасції і топографія гомілки. Підколінна ямка, її дно, межі, зв'язок із каналами стегна та гомілки.
63. М'язи стопи: класифікація, будова, функції. Фасції і топографія стопи.

Література

Основна література:

1. Johannes W.Rohen. Color Atlas of Anatomy / Johannes W.Rohen, Chihiro Yokochi, Elke Lütjen-Drecoll. – Philadelphia: Elsevier, 2016. – 503 с.
<https://www.google.com/url?sa=t&rct=j&q=&esrc=s&source=web&cd=&cad=rja&uact=8&ved=2ah>
2. F.H.Netter. Atlas of Human Anatomy. Ciba Pharmaceuticals Division; 2020. 548 p.
<https://www.amazon.com/Atlas-Human-Anatomy-Netter-Science/dp/0323393225>
3. Elaine N. Marieb. Human anatomy and physiology. Amazon Sales Rank. Published on: 2017. 540 p. <https://www.amazon.com/Human-Anatomy-Physiology-Elaine-Marieb/dp/080535462X>
4. Agur A.M.R. Grant's Atlas of Anatomy / Agur A.M.R, Dalley A.F.. – Lippincott: Williams & Wilkins, 2016. – 896 с.
<https://www.google.com/url?sa=t&rct=j&q=&esrc=s&source=web&cd=&cad=rja&uact=8&ved=2ah>
5. Grant's atlas of anatomy / Anne M.R. Agur, Arthur F. Dalley II, 14th ed. - Baltimore: Wolters Kluwer, 2017. – 864 p.
<https://www.google.com/url?sa=t&rct=j&q=&esrc=s&source=web&cd=&cad=rja&uact=8&ved=2ah>
6. Френк Г. Неттер. Атлас анатомії людини з латинською термінологією: 7-е видання / Френк Г. Неттер, Л.Ю. Смольська., 2021. – 680 с. ISBN: 978-617-505-869-5 (9786175058695)
7. B. D. Chaurasia's. Human Anatomy: Regional & Applied Dissection & Clinical, Volume 2, Lower Limb, Abdomen & Pelvis / B. D. Chaurasia's., 2019. – 562 с. – (8th Edition). ISBN: 9789388902748
8. B. D. Chaurasia's. Human Anatomy: Regional & Applied Dissection & Clinical, Volume 3, Head and Neck and Volume 4, Brain–Neuroanatomy (Set of 2) / B. D. Chaurasia's., 2019. – 640 с. ISBN: 9789388902755

Допоміжна література:

1. Henry Gray. Gray's Anatomy. Descriptive and Surgical. Philadelphia. USA; 2016.
<https://www.amazon.com/Grays-Anatomy-Descriptive-Henry-Gray/dp/1537438921>
2. W. Kahke, H.Leonhardt, W. Leonhardt, W. Platzer. Color atlas and Textbook of Human Anatomy. Stuttgart, New York, 1993. 372 p. <https://www.amazon.com/Kahle-Leonhardt-Platzer-textbook-anatomy/dp/B0718YTJ8Q>
3. R.D.Lockhart, G.F.Hamilton, F.W.Fyfe. Anatomy of the human body. Philadelphia; 2005. 697 p. <https://onlinelibrary.wiley.com/doi/abs/10.1002/ar.1091380114>
4. James E. Crouch. Functional Human Anatomy. Lea and Febiger. Philadelphia; 2017. 649 p.
<https://www.abebooks.com/Functional-Human-Anatomy-James-E-Crouch/30202647492/bd>
5. Johannes W. Rohen, Chihiro Yokochi, Elke Lutjen-Drecoll. Color atlas of anatomy. Seventh edition. New York Tokyo; 2011. 548 p. <https://www.moscomm.org/pdf/color-atlas-of-anatomy-a-photog-study-of-the-human-body-7th-ed-j-rohen-et-al-lippincott-2011.pdf>
6. Frederic H. Martini, Robert B. Tallitsch, Judi L. Nath. Human Anatomy. International Edition. 9th Edition. July7; 2017, Paperback, 740p. https://www.amazon.com/Human-Anatomy-Books-Carte-9th-dp-0134424948/dp/0134424948/ref=dp_ob_title_bk
7. Harold Ellis, Vishy Mahadevan. Clinical Anatomy: Applied Anatomy for Students and Junior Doctors. 11th Edition. Rest of World: Australia: Nov. 20; 2006. 456 p.
<https://www.amazon.com/Clinical-Anatomy-Applied-Students-Doctors/dp/1405138041>
8. Vincent Perez. Atlas of human anatomy. Barcharts,Inc. Boca raton, Elorida. January 1; 2006. 220p. <https://www.amazon.com/Atlas-Human-Anatomy-Quickstudy-Books/dp/B006TXEQ9I>

Посилання на інформаційні ресурси в Інтернеті, відео-лекції:

<https://www.netterimages.com/>

<https://www.youtube.com/channel/UC0fW0JbGMFvqYOY3V6p-KRg>

<http://meduniver.com/Medical/Anatom/>

<https://www.amazon.com/atlas-human-anatomy-interactive-ancillaries/dp/145570>

<http://anatomia.at.ua/>

<http://www.anatomy.tj/>

<http://www.innerbody.com>

<http://www.anatomyatlases.org/>

<https://aclandanatomy.com/>

<http://www.anatomatlas.com/>

<http://www.healthline.com/human-body-maps/male>

Електронне навчальне видання комбінованого використання
Можна використовувати в локальному та мережному режимі

Шерстюк Сергій Олексійович
Панов Станіслав Ігорович
Храмова Тетяна Олександрівна
Сидоренко Руслан Валеріанович
Зотова Алла Борисівна
Федорченко Марія Олександрівна

ОПОРНО–РУХОВИЙ АПАРАТ

Методичні рекомендації
для самостійної роботи здобувачів вищої освіти
1-го курсу навчання медичного факультету з дисципліни
«Анатомія людини» спеціальності «Медична психологія»

В авторській редакції

Підписано до розміщення 21.05.2025. Гарнітура Times New Roman.
.Ум. друк. арк. 5,09. Обсяг 13,295. Зам. № 427/25.

Харківський національний університет імені В. Н. Каразіна,
61022, м. Харків, майдан Свободи, 4
Свідоцтво суб'єкта видавничої справи ДК № 3367 від 13.01.2009
Видавництво ХНУ імені В. Н. Каразіна