

DOI: <https://doi.org/10.46879/ukroj.4.2023.461-473>
УДК: 616-006.326.04:617.55



Гігантська ліпосаркома заочеревинного простору з розповсюдженням на верхню третину лівого стегна

Красносельський М.В.^{1,2}, <https://orcid.org/0000-0001-5329-5533>, e-mail: medrad20@ukr.net

Білий О.М.^{1,2}, <https://orcid.org/0000-0001-6267-0331>, e-mail: abely@ukr.net

Підлісний Р.А.^{1,2}, <https://orcid.org/0000-0001-8134-1613>, e-mail: pidlisniy.89@ukr.net

Масалітіна Є.Ю.¹, <https://orcid.org/0009-0002-3832-2294>, e-mail: msltnlztv@gmail.com

Слободянюк О.В.^{1,2}, <https://orcid.org/0000-0002-7644-5941>, e-mail: olgaslobodjanuk@gmail.com

¹Державна установа «Інститут медичної радіології та онкології ім. С.П. Григор'єва Національної академії медичних наук України», Харків, Україна

²Харківський національний університет ім. В.Н. Каразіна Міністерства освіти і науки України, Харків, Україна

Giant retroperitoneal liposarcoma with spread to the upper third of the left thigh

Krasnoselskyi M.V.^{1,2}, <https://orcid.org/0000-0001-5329-5533>, e-mail: medrad20@ukr.net

Bilyy O.M.^{1,2}, <https://orcid.org/0000-0001-6267-0331>, e-mail: abely@ukr.net

Pidlisnyy R.A.^{1,2}, <https://orcid.org/0000-0001-8134-1613>, e-mail: pidlisniy.89@ukr.net

Masalitina Ye.Yu.¹, <https://orcid.org/0009-0002-3832-2294>, e-mail: msltnlztv@gmail.com

Slobodianiuk O.V.^{1,2}, <https://orcid.org/0000-0002-7644-5941>, e-mail: olgaslobodjanuk@gmail.com

¹State Organization «Grigoriev Institute for Medical Radiology and Oncology of the National Academy of Medical Sciences of Ukraine», Kharkiv, Ukraine

²V.N. Karazin Kharkiv National University of the Ministry of Education and Science of Ukraine, Kharkiv, Ukraine

Ключові слова:

гігантська ліпосаркома, заочеревинна саркома, хірургічне лікування, компартментна резекція.

Для кореспонденції:

Білий Олександр Миколайович
Державна установа «Інститут медичної радіології та онкології ім. С.П. Григор'єва Національної академії медичних наук України», відділення онкохірургії;
вул. Пушкінська, буд. 82, м. Харків, Україна, 61024;
e-mail: abely@ukr.net

© Красносельський М.В., Білий О.М., Підлісний Р.А., Масалітіна Є.Ю., Слободянюк О.В., 2023

РЕЗЮМЕ

Актуальність. Великі пухлини, такі як гігантська ліпосаркома, ставлять виклик для сучасної медицини через їхню складність у лікуванні та можливий вплив на функції навколишніх тканин і органів. Розгляд такого клінічного випадку може допомогти розробити нові стратегії та підходи до лікування подібних патологій.

Мета роботи. Висвітлення клінічного випадку має освітню ціль для медичних фахівців та студентів, допомагаючи розширити їхнє розуміння рідкісних онкологічних захворювань та на клінічному прикладі довести високу ефективність хірургічного методу при місцево-розповсюджених варіантах ретроперитонеальних ліпосарком.

Матеріали та методи. Пацієнтка Ц., 56 років, звернулася по медичну допомогу до клініки Державної установи «Інститут медичної радіології та онкології ім. С.П. Григор'єва Національної академії медичних наук України» в червні 2021 р. Встановлено діагноз: ліпосаркома заочеревинного простору з поширенням на ліве стегно, сT3N0M0 II–III ст. Після стандартної передопераційної підготовки виконано хірургічне лікування в обсязі «En-bloc» – видалення пухлини заочеревинного простору з топікою та мобілізацією лівого сечовода, інтраабдомінальним видаленням стегнової частини пухлини лівого стегна з-під пупартової зв'язки. Операція пройшла без ускладнень. Рана загоїлася первинно. Період спостереження пацієнтки 16 місяців. При клініко-інструментальному дослідженні даних щодо місцевих рецидивів (MP) та віддалених метастазів (BM) не виявлено.

Результати та їх обговорення. Метою операції при заочеревинних саркомах (ЗС) є досягнення повної резекції пухлини (R0). Важливо уникати часткового видалення (R2), оскільки це має негативний вплив на онкологічні результати, та ризик рецидиву після операцій R2 вищий.

Ураженість пухлиною органів і структур вимагає паралельної резекції. Резекцію суміжних органів виконують в 58–87% випадків первинних ЗС, з частими процедурами, такими як іпсилатеральна нефректомія та часткова колектомія. У випадках гіпотетичної необхідності видалення всіх прилеглих органів запропоновано розширений або компартментний підхід до резекції. Основна ідея – резектувати не лише очевидно уражені органи, але і поверхні, для отримання навколишніх «країв м'яких тканин». Цей підхід є суперечливим, але деякі центри лікування саркоми в Італії та Франції вказують на його ефективність.

Висновки. Лікування ЗС в спеціалізованих онкохірургічних центрах з хірургічним плануванням, базованим на даних КТ та МРТ, є критично важливим, особливо з використанням експертизи суміжних хірургічних спеціалістів. При великих ЗС досягнення класичного рівня R0 резекції є викликом, навіть при компартментному варіанті, тому розділення видалень на R2 та R0/R1 є обґрунтованим. Вибір варіанта доступу визначає успіх хірургічного лікування через вузькість оперативного поля.

Для цитування:

Красносельський М.В., Білий О.М., Підлісний Р.А., Масалітіна Є.Ю., Слободянюк О.В. Гігантська ліпосаркома заочеревинного простору з розповсюдженням на верхню третину лівого стегна. *Український радіологічний та онкологічний журнал*. 2023. Т. 31. № 4. С. 461–473. DOI: <https://doi.org/10.46879/ukroj.4.2023.461-473>

Key words:

giant liposarcoma, retroperitoneal sarcoma, surgical treatment, compartmental resection.

For correspondence:

Bilyy Oleksandr Mykolayovych
State Organization «Grigoriev Institute for Medical Radiology and Oncology of the National Academy of Medical Sciences of Ukraine», Department of Surgical Oncology;
82, Pushkinska Str., Kharkiv, Ukraine, 61024;
e-mail: abely@ukr.net

© *Krasnoselskyi M.V., Bilyy O.M., Pidlisnyy R.A., Masalitina Ye.Yu., Slobodianiuk O.V., 2023*

ABSTRACT

Background. Large tumors, such as giant liposarcoma, are a challenge for modern medicine because of difficulty of treatment and possible impact on functions of the adjacent tissues and organs. The review of this clinical case may help develop new strategies and approaches to treatment of similar pathologies.

Purpose. Review of the clinical case has a goal to educate medical specialists and students by helping to expand their understanding of rare oncologic diseases and to prove high effectiveness of surgery in locally advanced types of retroperitoneal liposarcomas using the clinical case as an example.

Materials and methods. Female patient C., 56 years old, sought for medical help in the clinical unit of State Organization «Grigoriev Institute for Medical Radiology and Oncology of the National Academy of Medical Sciences of Ukraine» in June 2021. The following diagnosis was established: retroperitoneal liposarcoma with spread to the left thigh, St. II–III cT3N0M0. An en-bloc surgery (removal of the retroperitoneal tumor with mobilization of the left ureter, intraabdominal removal of the thigh part of the tumor of the left thigh from beneath the inguinal ligament) was performed after the standard preoperative preparation. The surgery went without complications. The wound healed primarily. The follow-up period of the patient was 16 months. Clinical laboratory examination did not show any local recurrences and distant metastases.

Results. For retroperitoneal sarcoma, the goal of surgery is to achieve the complete resection of the tumor (R0). Partial removal (R2) tumor should be strongly avoided, as this has been demonstrated to have higher recurrence risk and a detrimental effect on oncologic outcomes.

The tumor involvement of organs and structures does necessitate concomitant resection. Resection of one or more adjacent organs is carried out in 58–87% of all cases of primary RPS. Most commonly, ipsilateral nephrectomy and partial colectomy are also performed. In cases of hypothetical necessity of removing all adjacent organs, an extended or compartmental approach to resection is recommended. The main idea is to resect not only evidently affected organs but also surfaces to obtain circumferential «soft tissue margins». This approach is controversial but data from some sarcoma care centers in Italy and France indicate its effectiveness.

Conclusions. Treating RPS in specialized centers of oncosurgery with surgical planning based on CT and MRI data is of vital importance, especially using assessment by related surgical specialists. In large RPS, achieving a classic R0 resection level is a challenge, even in a compartmental approach, therefore division of resections into R2 and R0/R1 is reasonable. The choice of approach determines success of the surgery due to the narrowness of the surgical field.

For citation:

Krasnoselskyi MV, Bilyy OM, Pidlisnyy RA, Masalitina YeYu, Slobodianiuk OV. Giant retroperitoneal liposarcoma with spread to the upper third of the left thigh. *Ukrainian journal of radiology and oncology*. 2023;31(4):461–473. DOI: <https://doi.org/10.46879/ukroj.4.2023.461-473>

Зв'язок роботи з науковими програмами, планами і темами

Стаття є фрагментом планової науково-дослідної роботи Державної установи «Інститут медичної радіології та онкології ім. С.П. Григор'єва Національної академії медичних наук України» «Розробити програму індивідуального лікування пери- і післяопераційних ускладнень при мультивісцеральних втручаннях у хворих на місцево-поширений колоректальний рак», номер державної реєстрації: 0120U103299, шифр

Relationship with academic programs, plans and themes

The paper is a fragment of the planned research project of State Organization «Grigoriev Institute for Medical Radiology and Oncology of the Medical Sciences of Ukraine» «Development of a program of individual treatment of peri- and postoperative complications in multivisceral operations in patients with locally advanced colorectal cancer», state registration number: 0120U103299, code: NAMS 04.21, applied,

теми: НАМН 04.21, прикладна, термін виконання: 2021–2022 рр., керівник – директор Державної установи «Інститут медичної радіології та онкології ім. С.П. Григор'єва Національної академії медичних наук України», доктор медичних наук, професор М.В. Красносельський.

period for performance: 2021–2022, led by Director of the State Organization «Grigoriev Institute for Medical Radiology and Oncology of the National Academy of Medical Sciences of Ukraine», Doctor of Medical Sciences, Professor M.V. Krasnoselskyi.

ВСТУП

Саркомами відносяться до гетерогенної групи солідних пухлин неепітеліального (мезенхімального) походження з характерними клінічними та патологічними особливостями. Загалом їх поділяють на дві групи: саркоми м'яких тканин (СМТ) та саркоми кісток. До СМТ належать злоякісні пухлини неепітеліального походження, які виникають у кінцівках, тулубі, заочеревинному просторі, а також стромальні пухлини шлунково-кишкового тракту (GIST – gastrointestinal stromal tumors). Окремо виділяють за специфічним клінічним перебігом десмоїдні пухлини чи агресивний абдомінальний фіброматоз. Захворюваність на СМТ у країнах Європейського союзу становить 4 випадки на 100 тис. населення. У загальній структурі вони складають 1% всіх злоякісних новоутворень (ЗН) дорослого населення і 15% онкологічних захворювань у дітей. В Україні – 4,6 випадки на 100 тис. населення. [1] Відомо понад 50 різних гістологічних підвидів СМТ. Найбільш поширеними є: поліморфноклітинна саркома (злоякісна фіброзна гістіоцитома), GIST, ліпосаркома, лейоміосаркома, синовіальна саркома. Рабдоміосаркома є найбільш поширеним різновидом СМТ у дітей. Найчастіше СМТ уражують кінцівки (60%), далі тулуб (19%), заочеревинний простір (15%), СМТ голови та шиї зустрічаються у 9% випадків [2].

Саркоми м'яких тканин, які виникають в задній частині живота або заочеревинному просторі, часто є масивними, і фактично заочеревинні саркоми (ЗС) є одними з найбільших пухлин в організмі людини. Окрім розміру, пухлини можуть уражувати важливі органи та структури, що ускладнює операцію. Розпізнавання точного гістологічного типу має вирішальне значення для прийняття рішення про лікування ЗС. У пацієнтів із ЗС можуть проявлятися нечіткі та неспецифічні симптоми. У пацієнтів без клінічної симптоматики пухлину можуть виявити випадково під час візуалізації (наприклад, УЗД або МРТ), що виконується з іншою метою. Обстеження пацієнта, якщо раніше не проводилося, має включати КТ живота, таза та грудної клітки з контрастним підсиленням. Це критично важливо для планування хірургічного втручання. У деяких випадках МРТ може надати додаткову інформацію для кращого визначення ураження м'яких тканин [3].

Комп'ютерна томографія (КТ) грудної клітки необхідна для повного визначення стадії захворювання. Легені часто є місцем метастазування, і виявлення віддалених уражень унеможливорює планування хірургічного втручання.

При отриманні поперечного зображення для визначення стадії слід урахувати потенційні місця метастазування для конкретних гістологічних типів ЗС, таких як наприклад печінка при лейоміосаркомі. Позитронно-емісійна томографія (ПЕТ-сканування)

INTRODUCTION

Sarcomas belong to a heterogeneous group of solid tumors of non-epithelial (mesenchymal) origin with characteristic clinical and pathological features. In general, they are classified into two groups: soft tissue sarcomas (STS) and bone sarcomas. STS include gastrointestinal stromal tumors (GIST) and malignant tumors of non-epithelial origin that develop in limbs, trunk, and retroperitoneum. Scientists also separately distinguish desmoid tumors or aggressive abdominal fibromatosis due to its specific clinical course. STS occurrence rate in countries of the European Union is 4 cases per 100,000 people [1]. In general structure, they make up 1% of all malignancies in adults and 15% of oncologic diseases in children. In Ukraine, the occurrence rate is 4,6 cases per 100,000 people. More than 50 different histologic subtypes of STS are known to this date. The most common subtypes are: undifferentiated pleomorphic sarcoma (malignant fibrous histiocytoma), GIST, liposarcoma, leiomyosarcoma, and synovial sarcoma. Rhabdomyosarcoma is the most common subtype of STS in children. STS affect most often limbs (60%), trunk (19%), retroperitoneum (15%), head and neck (9%) [3].

STS in retroperitoneum are frequently massive and in fact, retroperitoneal sarcomas (RPS) are among the largest tumors in the human body. In addition to size, the tumors can involve critical organs and structures, making surgery challenging. Recognition of the precise histologic type is critical to treatment decision-making in RPS. Patients with RPS can present subtly with vague and non-specific symptoms. Some patients can be entirely asymptomatic with their tumor discovered incidentally on imaging (e.g., ultrasound or MRI) carried out for another purpose. If not previously carried out, the work-up of suspected RPS should include a good quality, contrast-enhanced CT of the abdomen and pelvis. This is critical for surgical planning purposes. In some cases, MRI can add additional information to better delineate soft tissue involvement [1].

A CT of the chest should be obtained for complete staging. The lungs are the most frequent site of metastasis, and the detection of distant disease would obviate plans for surgery.

When obtaining cross-sectional imaging for staging, potential sites of metastasis for specific RPS histologic types (e.g., liver in leiomyosarcoma) should be recognized. A whole-body PET scan is not standard for staging; however, in RPS, this imaging modality is being further investigated as a prognostic tool for the primary tumor [6–9].

The imaging features of the retroperitoneal tumor can be used to predict the histologic type but ultimately, the definitive diagnosis requires tissue sampling. Core needle biopsy before surgery, while not required in every patient, may potentially provide useful infor-

всього тіла не є стандартною процедурою для визначення стадії, однак у випадках заочеревинних сарком цей метод візуалізації додатково використовується як прогностичний інструмент для оцінки первинної пухлини [4].

Характеристики візуалізації заочеревинної пухлини можна використовувати для прогнозування гістологічного типу, але остаточний діагноз вимагає біопсії тканини. Пункційна біопсія перед операцією, хоча і не є обов'язковою для кожного пацієнта, потенційно може надати корисну інформацію, якщо її виконати. Біопсію проводять із заочеревинного підходу, уникаючи вільної черевної порожнини, використовуючи коаксіальну техніку з принаймні чотирма проходами за допомогою голки калібру 18, щоб максимізувати тканину, доступну для дослідження патологоанатома [3]. Хірургічна інцизійна біопсія, незалежно від того, чи вона виконана відкритим чи мінімально інвазивним способом, не є рекомендованою процедурою. Це зумовлено можливістю порушення площини тканин для подальшої резекції та загрозою висівання пухлини [5, 6].

Хірургічне втручання є ключовим етапом лікування заочеревинних сарком, але представляє значні труднощі у зв'язку з часто великим розміром пухлини та її близькістю до критичних органів і структур в обмеженому просторі заочеревинного та внутрішньочеревного простору.

Операції, які виконуються при ЗС, вимагають серйозного планування і підготовки ще до входження в операційну. Ці операції часто тривають багато годин, можуть включати одночасну резекцію кількох органів або структур і, загалом, можуть бути пов'язані зі значною втратою крові, ризиком ускладнень і навіть інтра- чи післяопераційною смертю. Хоча передопераційна візуалізація корисна для передбачення важливих деталей резекції, справжній обсяг операції можна визначити лише під час самої операції [7].

В залежності від індивідуальної практики, хірургу може бути корисно отримати амбулаторні консультації з іншими хірургічними службами в рамках передопераційного планування операції заочеревинної саркоми. Для консультації необхідно включати судинного хірурга, якщо ймовірна резекція та реконструкція великої судини, або уролога для інтраопераційного встановлення стента чи можливої розширеної резекції сечового міхура. Оскільки операція ЗС може виходити за рамки типового «абдомінального випадку», глибоке обговорення з анестезіологом часто є корисним для передбачення потенційних інтраопераційних потреб (наприклад, препаратів крові) і відповідного рівня венозного доступу та моніторингу гемодинаміки.

Стандартним розрізом, який найчастіше використовується, є широка серединна лапаротомія, оскільки вона забезпечує найбільший доступ до пухлини та великих судин (аорти, нижньої порожнистої вени та клубових судин). Бічні розширення можуть бути додані з обох боків від пухлини, або в деяких випадках може бути вибраний зовсім інший розріз, наприклад, латеральний торакоабдомінальний, в залежності від кожного конкретного випадку та власних переваг хірурга. Ключовим аспектом будь-якого розрізу в хірургії ЗС є його здатність забезпечити оптимальний та безпечний доступ до пухлини та навколишніх органів та критичних структур [8].

Information if performed. The biopsy is carried out with a retroperitoneal approach, avoiding the free abdominal cavity, using a co-axial technique with at least four passes using an 18-gauge needle to maximize tissue available for the pathologist [3]. Surgical incisional biopsy, whether open or performed in a minimally invasive manner, is discouraged as this can disrupt tissue planes for subsequent resection and risk tumor seeding [4, 5].

Surgery is the cornerstone of treatment in RPS. It is challenging given the frequently large size of the tumor and close proximity to critical organs and structures within the limited space of the retroperitoneum and intraabdominal cavity.

The surgeries performed for RPS are major undertakings that involve planning and preparation, even before arriving at the operating room. RPS operations often last many hours, can involve the concurrent resection of multiple organs/structures and, overall, may be associated with significant blood loss, risk of complications and even intra- or postoperative death. While preoperative imaging is useful to anticipate important details of resection, the true extent of surgery may only be realized intraoperatively.

Depending on individual and institutional practice, the surgeon may find it useful to obtain outpatient consultations with other surgical services as part of the preoperative planning for RPS surgery. This may include the vascular surgeon if major vessel resection and reconstruction are likely, or the urologist, for intraoperative stent placement or possible extended bladder resection. As RPS surgery can go beyond the typical «abdominal case», advanced discussion with the anesthesiologist is often helpful to anticipate potential intraoperative needs (e.g., blood products) and the appropriate level of venous access and hemodynamic monitoring.

The standard incision most commonly used is a wide midline laparotomy, as this permits the most access to the tumor and the great vessels (aorta, inferior vena cava or IVC, and iliac vessels). Lateral extensions on the side of the tumor may be added or an entirely different incision (e.g., lateral thoracoabdominal) may also be appropriate, depending on each case and the surgeon preference. The key to any incision in RPS surgery is that it needs to provide optimal, safe exposure to the tumor and surrounding organs and critical structures.

To this date, approaches to selection of a surgical strategy when treating RPS remain quite controversial among researchers. In addition, there are currently no essential principles of planning of surgical intervention and its extent in this pathology.

Досі підходи до вибору хірургічної тактики при ЗС серед науковців залишаються дуже суперечливими, і відсутні основоположні принципи планування хірургічних втручань та їх обсягів при цій патології.

Мета роботи. Висвітлення клінічного випадку має освітню ціль для медичних фахівців та студентів, допомагаючи розширити їхнє розуміння рідкісних онкологічних захворювань та на клінічному прикладі довести високу ефективність хірургічного методу при місцево-розповсюджених варіантах ретроперитонеальних ліпосарком.

Objective. Review of the clinical case has a goal to educate medical specialists and students by helping to expand their understanding of rare oncologic diseases and to prove high effectiveness of surgery in locally advanced types of retroperitoneal liposarcomas using the clinical case as an example.

МАТЕРІАЛИ ТА МЕТОДИ ДОСЛІДЖЕННЯ

MATERIALS AND METHODS

Опис клінічного випадку

Пацієнтка Ц., 56 років, вважає себе хворою з травня 2021 р., коли вперше відзначила дискомфорт у нижній частині живота. По медичну допомогу вперше звернулась в червні 2021 р. до Рівненської обласної лікарні, де було встановлено діагноз: Ліпосаркома заочеревинного простору з поширенням на ліве стегно сТ3N0M0 II–III ст., пацієнтка була направлена до Інституту онкології, м. Київ, але пацієнтка самостійно звернулась по медичну допомогу до клініки Державної установи «Інститут медичної радіології та онкології ім. С.П. Григор'єва Національної академії медичних наук України». Було виконано трепан-біопсію. Гістологічне дослідження № 26765-67 від 02.07.2021 р. – міксоїдна ліпосаркома. За даними КТ (голови, мозку, шиї та органів грудної порожнини від 27.06.2021 р.) – ознаки гігантської пухлини заочеревинного простору по лівому фланку з розповсюдженням в правий фланк (рис. 1), на ліве стегно (рис. 2), зміщує та здавлює ліві клубові судини (рис. 3), відтісняє стегнові судини медіально та допереду (рис. 4). Даних про вторинні зміни на рівні досліджуваних органів не виявлено.

Description of the clinical case

Female patient C., 56 years old, considers herself sick since May 2021 when she noticed discomfort in the lower abdomen for the first time. In June 2021, she sought for medical help for the first time in Rivne Regional Clinical Hospital, where the following diagnosis was established: retroperitoneal liposarcoma with spread to the left thigh, St. II–III cT3N0M0. The patient was referred to Kyiv Institute of Oncology, but she sought for medical help in the clinical unit of State Organization «Grigoriev Institute for Medical Radiology and Oncology of the National Academy of Medical Sciences of Ukraine» on her own initiative. A trepan-biopsy was performed. Histological examination No. 26765-67 of 02 July 2021 – myxoid liposarcoma. CT (head, brain, neck, and chest organs of 27 June 2021) showed signs of a giant retroperitoneal tumor in the left flank with spread to the right flank (Fig. 1) and the left thigh (Fig. 2). The tumor displaced and constricted left iliac vessels (Fig. 3) and pushed the vessels medially and anteriorly (Fig. 4). No signs of secondary changes were detected at the level of the examined organs.

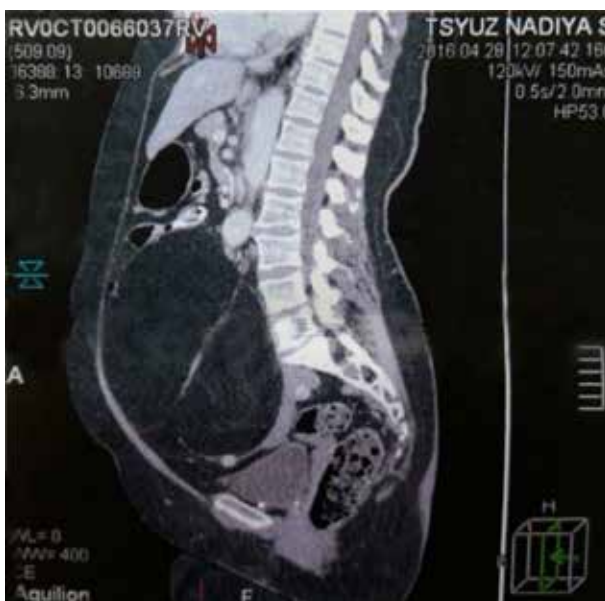

Рис. 1. Пухлина охоплює весь лівий фланк, простягаючись вниз до правого
Fig.1. The tumor covers the entire left flank, spreading down to the right one

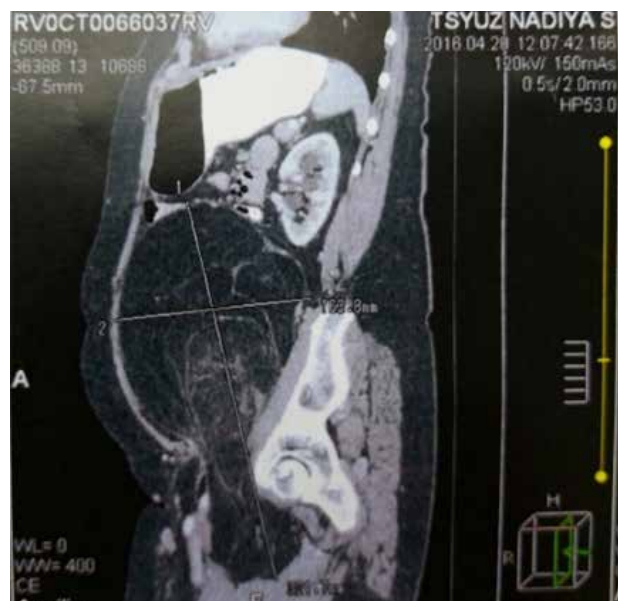

Рис. 2. Розповсюдження пухлини на ліве стегно
Fig. 2. Spread of the tumor to the left thigh

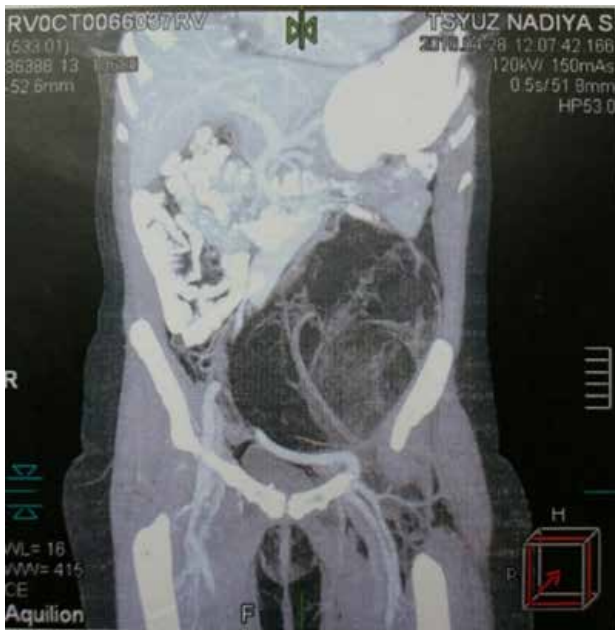

Рис. 3. Зміщення та стискання лівих клубових судин пухлиною
Fig. 3. Displacement and constriction of the left iliac vessels by the tumor

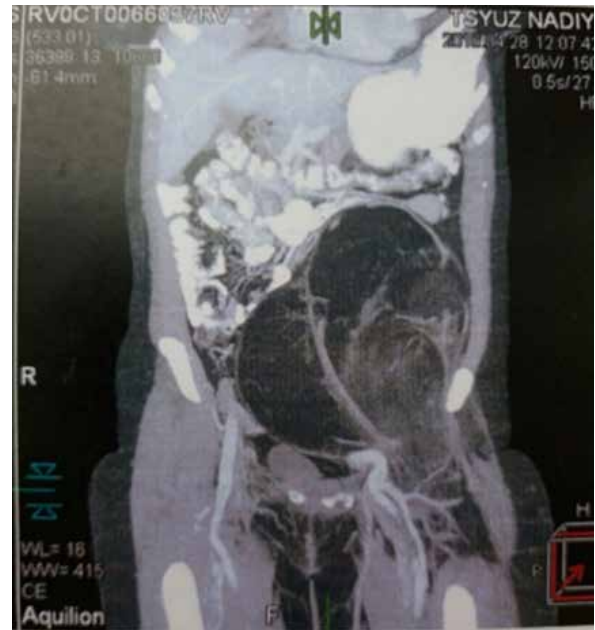


Рис. 4. Відтіснення стегнових судин в медіальному напрямку та вперед
Fig. 4. The femoral vessels are pushed medially and anteriorly

Пухлина мала гігантські розміри та виходила за межі черевної порожнини (рис. 5).

The tumor was giant and extended beyond the abdominal cavity (Fig. 5).

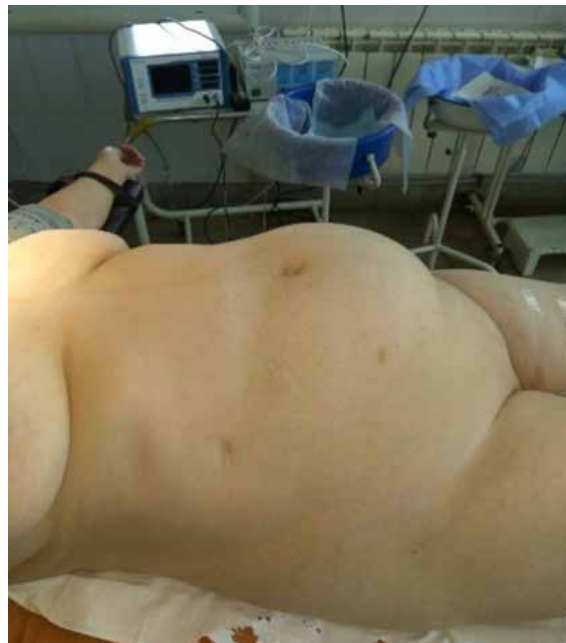

Рис. 5. Пухлина контурує через черевну стінку
Fig. 5. The tumor contours through the abdominal wall

За рішенням мультидисциплінарної комісії, урахувавши задовільний стан хворої, місцеве розповсюдження онкологічного процесу та відсутність метастазування, рекомендовано провести хірургічне лікування. Лівий сечовід, згідно з даними комп'ютерної томографії, включений в пухлину, а пієлоуретеректазія має легкий ступінь. Перед операцією хворій було виконано відеоцистоскопію з катетеризацією лівого сечовода.

According to the decision of the multidisciplinary commission, taking into consideration satisfactory condition of the patient, local advancement of the oncologic process, and absence of metastasis, it was recommended to perform a surgical intervention. According to CT, the left ureter was affected by the tumor, and there was mild pyeloureterectasis. Prior to the surgery, the patient underwent videocystoscopy with catheterization of the left ureter.

09.07.2021 р. після стандартної передопераційної підготовки виконано хірургічне лікування в обсязі «En-bloc» – видалення пухлини заочеревинного простору з топікою та мобілізацією лівого сечовода, інтраабдомінальним видаленням стегнової частини пухлини лівого стегна з-під пупартової зв'язки.

При інтраопераційній ревізії пухлина понад 30 см по лівому фланку заочеревинно з розповсюдженням на правий фланк, ліве стегно під пупартовою складкою. Лівий сечовід виділено та відділено від пухлини (рис. 6).

Далі пухлина інтраабдомінально мобілізована до її стегнової частини (рис. 7).

An en-bloc surgery (removal of the retroperitoneal tumor with mobilization of the left ureter, intraabdominal removal of the thigh part of the tumor of the left thigh from beneath the inguinal ligament) was performed after the standard presurgical preparation on 09 July 2021.

Intraoperative revision showed the 30-cm retroperitoneal tumor in the left flank with spread to the right flank and the left thigh under the inguinal ligament. The left ureter was separated from the tumor and removed (Fig. 6).

Then the tumor was intraabdominally mobilized to its thigh part (Fig. 7).

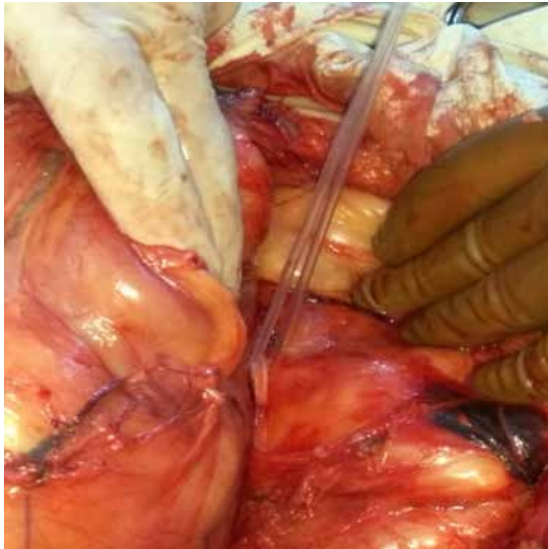


Рис. 6. Лівий сечовід виділено та відділено від пухлини
Fig. 6. The left ureter is separated from the tumor and remove

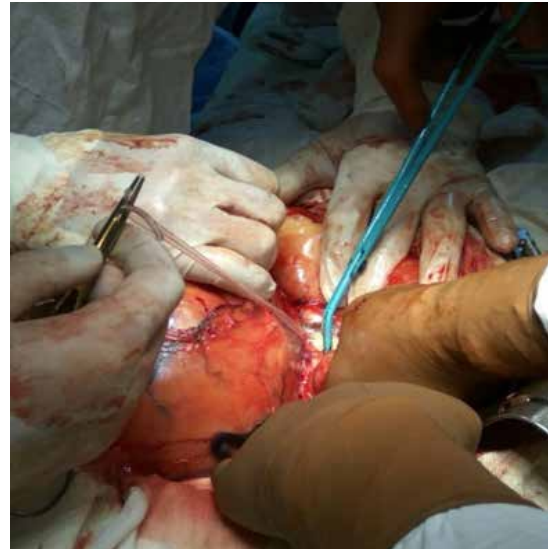


Рис. 7. Подальша мобілізація пухлини після мобілізації лівого сечовода
Fig. 7. Further mobilization of the tumor after the mobilization of the left ureter

В подальшому з інтраабдомінального доступу під паховою складкою виділена та видалена стегнова частина пухлини (рис. 8).

Then the thigh part was separated and removed from the intraabdominal space under the inguinal fold (Fig. 8).

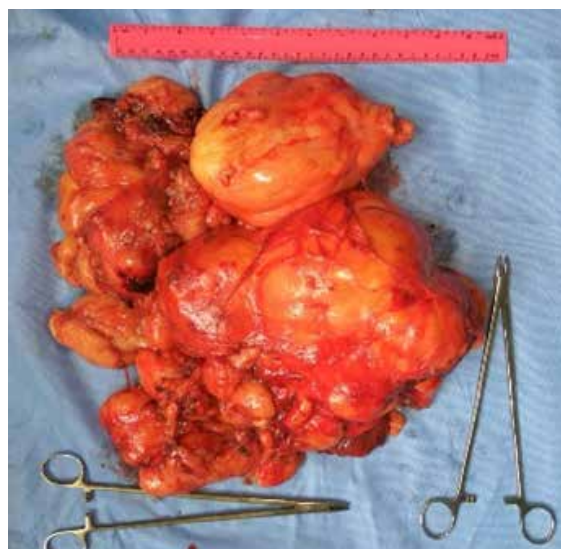

Рис. 8. Вид пухлини після видалення
Fig. 8. The tumor after removal

Крововтрата під час операції 250 мл. Вага пухлини 4,5 кг. Тривалість операції 172 хвилини.

Операція пройшла без ускладнень. Рана загоїлась первинно.

Період спостереження пацієнтки 16 місяців. При клініко-інструментальному дослідженні даних щодо місцевих рецидивів (МР) та віддалених метастазів (ВМ) не виявлено.

The blood loss volume during the operation was 250 mL. The weight of the tumor was 4,5 kg. Duration of the operation was 172 minutes.

The surgery went without complications. The wound healed primarily.

The follow-up period of the patient was 16 months. Clinical laboratory examination did not show any local recurrences and distant metastases.

РЕЗУЛЬТАТИ ТА ЇХ ОБГОВОРЕННЯ

RESULTS AND DISCUSSION

Мета проведення операції при ЗС полягає у досягненні повної резекції пухлини разом із залученими суміжними органами та структурами для максимального вилікування. Тип резекції можна класифікувати як R0 (повна резекція з негативними мікроскопічними краями), R1 (повна резекція з позитивними мікроскопічними краями) або R2 (неповна резекція). При первинному захворюванні обов'язково слід уникати часткового видалення (зменшення обсягу/резекції R2) чи розриву пухлини, оскільки дослідження підтверджують його негативний вплив на онкологічні результати. Декілька великих досліджень, які вивчали прогностичні фактори загальної виживаності, показали високі коефіцієнти ризику – від 1,70 до 2,20 для резекції R2 за умови контролю інших прогностичних факторів [9–11]. Фактично, у деяких дослідженнях пацієнти, які мали резекцію R2, мали такі самі результати, як і пацієнти, які лише проходили біопсію, і це додавало ризик хірургічної захворюваності, не приносячи жодної додаткової користі [11]. На жаль, іноді неспеціалізованими хірургами випадково виконується неповна резекція, коли видаляється видима високодиференційована частина пухлини, але низькодиференційоване ліпоматозне захворювання залишається [12].

У випадку великих пухлин ЗС в обмеженому абдоминальному просторі теоретично може знадобитися видалення всіх прилеглих органів, структур і навіть поверхонь, таких як задня частина заочеревинного простору. Але точна оцінка патологічного краю всіх «чорнильних» поверхонь, які підлягають резекції, може бути непрактичною, особливо в разі великих пухлин. Більшість експертів із саркоми згодні, що в описі операції ЗС більш цілеспрямовано розрізняти R2 (значне залишкове захворювання) та резекцію R0/R1.

Якщо передопераційне планування, наприклад, при огляді зображень, вказує на очевидне ураження пухлиною органів і структур, теоретично очікується їх супутня резекція. За останніми даними великих серій досліджень, опублікованих різними центрами з вивчення саркоми, резекція одного чи кількох органів проводиться у 58–87% випадків первинних ЗС. Найчастіше іпсилатеральна нефректомія та часткова колектомія виконуються у більш ніж половині випадків (55–57%). При належному плануванні та наявності підтримки, наприклад, від судинного хірурга, можлива резекція втягнутих великих судин, але це менш поширена практика (10–15%).

Залежно від конкретної ситуації пацієнта може виникнути необхідність в додатковій латеральній резекції органа. Для лівобічних пухлин може знадобитися дистальна панкреатектомія та спленектомія; для правобічних пухлин може бути розглянута пан-

The goal of RPS surgery is to achieve the complete resection of the tumor along with involved adjacent organs and structures to maximize treatment results. The type of resection can be defined as R0 (complete resection with negative microscopic margins), R1 (complete resection with positive microscopic margins) or R2 (incomplete resection). In primary disease, the partial removal (debulking/R2 resection) or rupture of the tumor should be strongly avoided, as some studies have proven that it has a detrimental effect on oncologic outcomes. Multiple large cohorts examining prognostic factors for OS have shown significant hazard ratios from 1,70–2,20 for an R2 resection when controlling for other prognostic factors [9–11]. In fact, in some studies, patients who had an R2 resection had equivalent outcomes to patients who underwent biopsy alone, adding the risk of surgical morbidity, without any added benefit [11]. Unfortunately, incomplete resection is sometimes performed by a non-specialist surgeon, leading to only obvious well-differentiated component of the tumor being removed while the surrounding low-differentiated lipomatous disease is left behind [12].

Within the restricted abdominal space, the large size of RPS tumors would hypothetically necessitate the removal of all adjacent organs, structures and even surfaces, such as posterior retroperitoneum. However, accurate pathologic margin assessment of all «inked» surfaces on the resection specimen might be not practical, particularly for larger tumors. Most sarcoma specialists agree that in describing RPS surgery, it is more appropriate to distinguish between R2 (gross disease left behind) and R0/R1 resection.

If preoperative planning, for example, imaging review, demonstrates obvious tumor involvement of organs and structures, it hypothetically necessitates concomitant resection. In recent, large series reported by different sarcoma centers, resection of one or more organs is carried out in 58–87% of all cases of primary RPS. Most commonly, ipsilateral nephrectomy and partial colectomy are performed in more than half (55–57%) of all cases. With appropriate planning and available support (e.g., vascular surgeon), resection of involved major vessels can be performed; however, the frequency of this is less common (10–15%).

Depending on the patient case, an additional, laterality-specific organ resection may be needed. For left sided tumors, distal pancreatectomy and splenectomy may be required; for right sided tumors, pancreaticoduodenectomy (Whipple) can be considered, but is in fact rarely carried out (1,4% of cases).

To maximize the clearance of the disease, sarcoma specialists in Italy and France have described an extended or compartmental approach to resection [16]. The fundamental idea is that even without obvious

креатодуоденектомія за Уїпплом, але насправді це рідко виконується (1,4% випадків).

З метою максимально ефективного вилікування захворювання фахівці з саркоми в Італії та Франції описали розширений або компартментний підхід до резекції [16]. Основна ідея полягає в тому, що навіть без очевидного ураження пухлиною сусідніх органів та структур, а навіть поверхні (наприклад, фасції поперекової кістки), слід резектувати разом із пухлиною, намагаючись отримати навколишні «краї м'яких тканин». Це аналогічно отриманню широких країв м'яких тканин при саркомі кінцівок високого ступеня, адаптованих до заочеревинного простору. Коли цей підхід був вперше представлений, він викликав суперечки [17, 18], і на сьогоднішній день розширена або компартментна резекція при первинних ЗС не є загальноприйнятною в центрах лікування саркоми, особливо в Сполучених Штатах [17]. За концепцією, у належним чином відібраного пацієнта, коли це технічно можливо та безпечно, слід застосувати розширену резекцію, щоб досягти резекції R0; у повсякденній практиці розширена резекція може мати більш обмежене застосування до ліпосаркоми та після розгляду ситуації кожного пацієнта (наприклад, супутніх захворювань, очікуваного онкологічного результату).

При прийнятті рішення про резекцію органа без очевидної пухлинної інвазії слід враховувати «витратність» органа та ризик ускладнень. Наявність однієї нирки або частини товстої кишки добре переноситься більшістю пацієнтів. Для порівняння, в нещодавньому огляді основної судинної резекції ЗС фахівці з саркоми виступають за дисекцію судин, які прилягають до пухлини, якщо це можливо, на відміну від резекції [19]. У зв'язку з цим, навіть для розширеної або компартментної резекції компонентні процедури, які є потенційно патологічними (наприклад, резекція великої судини або резекція Уїппла), виконуються лише для явної інвазії [20]. Кілька проведених досліджень вивчали частоту мікроскопічної інфільтрації в видалених органах з метою надання допомоги у прийнятті хірургічного рішення [21, 22]. Однак ці дані є упередженими, оскільки доступна лише тканина, яка була піддана резекції, і рівень патологічної оцінки не є стандартизованим. Гістологічна інвазія органів є поширеною, але не однорідною для всіх резектованих органів, і частота ураження змінюється в залежності від органа, гістологічного типу ЗС та від дослідження до дослідження. Таким чином, рішення про резекцію прилеглих органів і структур залишається суперечливим, і при клінічному прийнятті необхідно враховувати потенційну захворюваність, дотримуючись онкологічних принципів, таких як відсутність грубого порушення цілісності пухлини, з метою принаймні повної резекції «En-bloc».

У великій серії досліджень пацієнтів із первинним захворюванням частота серйозних ускладнень, визначених як 3 ступінь або вище за Клав'єном–Діндо, становила 16,4% [23]. Повторна операція була необхідна у 10,5% пацієнтів, і протягом 30 днів після операції 1,8% померли. Не дивно, що резекції, які включали великі судини або панкреатодуоденектомію, мали найвищий зв'язок із серйозними ускладненнями. У цій серії не було повідомлень про частоту ускладнень будь-якого ступеня. В інших серіях даних, отриманих від спеціалізованих центрів з лікування

tumor involvement, adjacent organs, structures and even surfaces (for instance, psoas fascia) should be resected with the tumor in an effort to obtain circumferential «soft tissue margins». This is similar to obtaining wide soft tissue margins in high grade, extremity sarcoma adapted to the retroperitoneum. When first introduced, this approach generated controversy [17, 18] and to date, extended or compartmental resection in primary RPS is not generally accepted across sarcoma centers, particularly in the United States. According to the concept, in an appropriately selected patient, when technically feasible and safe, extended resection should be applied to achieve an R0 resection; in everyday practice, extended resection may have a more limited application to liposarcoma and after consideration of the entirety of each patients situation (e.g., comorbidities, expected oncologic outcome).

For organ resection without obvious tumor involvement, one should consider the «expendability» of the organ and risk for complications. One kidney or a portion of colon is well tolerated in most patients. By comparison, in a recent review of major vascular resection RPS, sarcoma specialists have advocated for the dissection of vessels adjacent to the tumor if feasible, as opposed to resection [19]. Thus, even for extended or compartmental resection, component procedures that are potentially morbid (e.g., major vascular resection or Whipple) are carried out only for obvious invasion [20]. Several studies have investigated the frequency of microscopic infiltration in resected organs in an attempt to help guide surgical decision making [21, 22]. However, these data are inherently biased because only resected tissue is available for study and the level of pathologic assessment is not standardized. Histologic organ invasion is common, but not universal across all resected organs and the frequencies of involvement differ by organ, the histologic type of RPS and from study to study. Therefore, the decision to resect adjacent organs and structures is still controversial and, clinically, one must consider potential morbidity while maintaining oncologic principles, such as no gross violation of tumor integrity, with the goal of at least a complete en bloc resection.

In a large series of studies of patients with primary disease, the frequency of severe complications, defined as Clavien–Dindo grade 3 or higher, was 16,4% [23]. Reoperation was required in 10,5% of patients and within 30 days of surgery, 1,8% died. Not surprisingly, resections that involved major vessels or pancreaticoduodenectomy had the highest association with major complications. In this series, the frequency of any grade complication was not reported. In other series from sarcoma specialist centers, these data range from 27–34% [24, 25]. Despite aggressive surgery with en bloc multiorgan resection, LR in primary RPS remains high. Reported LR rates from specialist centers vary up to 49% at 5 years. These rates were not significantly improved, even in cohorts with the highest rates of complete resection (>90%) [26]. Extended or compartmental resection with the liberalized resection of adjacent organs/structures is associated with lower rates of LR. In the single center study from Italy, a significant decrease in LR (49,3 vs. 27,8%, $p < 0,0001$) was found when comparing patient outcomes before and after the implementation of this surgical approach [26]. Similarly,

саркоми, ці дані коливаються в межах 27–34% [24, 25]. Незважаючи на агресивне хірургічне втручання з мультиорганною резекцією «En-bloc», відсоток місцевих рецидивів при первинних ЗС залишається високим. Заявлені показники місцевого рецидиву від спеціалізованих центрів коливаються до 49% протягом 5 років. Ці показники не покращуються значно, навіть у когортах, які повідомляють про найвищі показники повної резекції (понад 90%) [26]. Розширена або компартментна резекція з лібералізованою резекцією блоку суміжних органів/структур пов'язана з меншою частотою місцевого рецидиву. У дослідженні в одному центрі в Італії виявлено значне зниження місцевого рецидиву (49,3% проти 27,8%, $p < 0,0001$) при порівнянні результатів пацієнтів до та після виконання цього хірургічного підходу [26]. Подібно до цього, у багатоінституційному дослідженні у Франції пацієнти, які пройшли розширену резекцію, мали зниження рівнів місцевого рецидиву в 3,3 рази порівняно з тими, хто пройшов стандартну (але повну) резекцію [16].

Частота віддалених метастазів при первинних ЗС залишається досить постійною, коливаючись від 12 до 22% у найбільших когортах [27]. Гістологічний тип є ключовим фактором, що визначає характер рецидиву, зокрема ризик місцевого рецидиву порівняно з віддаленими метастазами. У великому багаточентровому дослідженні 1007 пацієнтів з ЗС після повної резекції фахівцем, у пацієнтів із добре диференційованою ліпосаркомою, показник місцевого рецидиву за 8 років становив 22% [27, 12]. Результати дослідження також показали значно меншу 90-денну післяопераційну смертність протягом періодів часу. Отже, можна зробити висновок, що покращення виживаності пацієнтів, які перенесли резекцію первинної ЗС, ймовірно, сталося завдяки кращому відбору пацієнтів, якості хірургічного втручання та кращому періопераційному веденню.

in a multi-institutional study from France, patients who underwent extended resection had a 3,3-fold decrease in LR versus those who underwent standard (but complete) resection [16].

Rates of distant metastasis in primary RPS have remained fairly constant, ranging from 12–22% in the largest cohorts [27]. The histologic type is the key factor that determines the pattern of recurrence, specifically the risk for LR versus distant metastasis. In a large multi-center study of 1007 RPS patients, after complete resection by a specialist, those with well-differentiated liposarcoma had an 8-year LR rate of 22% [27, 12]. The study also revealed significantly lower 90-day postoperative mortality over the time periods. Thus, we can make a conclusion that the improved survival for patients undergoing resection for primary RPS was likely due to better

ВИСНОВКИ

Для ЗС дуже важливим є лікування в спеціалізованих онкохірургічних центрах з хірургічним плануванням за даними КТ та МРТ із залученням суміжних хірургічних спеціалістів (судинні хірурги, урологи).

При великих ЗС досягти класичного R0 рівня резекції практично неможливо навіть при компартментному варіанті резекції, тому слід розділяти варіанти видалень на R2 та R0/R1.

Вибір варіанту доступу має найважливіше значення для успіху хірургічного лікування при даній патології через вузькість оперативного поля.

Такі хірургічні втручання відносяться до найскладніших, тому важливим є їх виконання однією й тією ж бригадою для уникнення некваліфікованих ускладнень.

CONCLUSIONS

Treating RPS in specialized centers of oncosurgery with surgical planning based on CT and MRI data and involvement of related surgical specialists (vascular surgeons, urologists) is of vital importance,

In large RPS, achieving a classic R0 resection level is almost impossible, even in a compartmental approach to resection, therefore division of resections into R2 and R0/R1 is reasonable.

The choice of approach is crucial for achieving success of the surgery in this pathology due to the narrowness of the surgical field.

Such surgical interventions are considered the most difficult, therefore it is important that they are performed by the same team of surgeons to avoid complications caused by lack of certain qualification.

СПИСОК ВИКОРИСТАНОЇ ЛІТЕРАТУРИ

1. Рак в Україні, 2021–2022. Захворюваність, смертність, показники діяльності онкологічної служби. *Бюлетень Національного канцер-реєстру України* № 24. 2023. URL: http://www.ncru.inf.ua/publications/BULL_24/PDF/BULL_24.pdf
2. Wang J., Grignol V.P., Gronchi A., Luo C.H., Pollock R.E., Tseng W.W. Surgical Management of Retroperitoneal Sarcoma and Opportunities for Global Collaboration. *Chinese clinical oncology*. 2018. Vol. 7. 39 p. DOI: <https://doi.org/10.21037/cco.2018.07.05>

REFERENCES

1. Cancer in Ukraine, 2021–2022. Morbidity, mortality, performance indicators of the oncology service. *Bulletin of the National Chancery Register of Ukraine* № 24. 2023. (In Ukrainian). URL: http://www.ncru.inf.ua/publications/BULL_24/PDF/BULL_24.pdf
2. Wang J., Grignol VP, Gronchi A, Luo CH, Pollock RE, Tseng WW. Surgical Management of Retroperitoneal Sarcoma and Opportunities for Global Collaboration. *Chinese clinical oncology*. 2018;7:39. (In English). DOI: <https://doi.org/10.21037/cco.2018.07.05>

- Song T, Shen J, Liang B.L., Mai W.W., Li Y., Guo H.C. Retroperitoneal Liposarcoma: MR Characteristics and Pathological Correlative Analysis. *Abdominal imaging*. 2007. Vol. 32. P. 668–674. DOI: <https://doi.org/10.1007/s00261-007-9220-6>
- Subramaniam S., Callahan J., Bressel M., Hofman M.S., Mitchell C., Hendry S. et al. The Role of 18F-FDG PET/CT in Retroperitoneal Sarcomas – A Multicenter Retrospective Study. *Journal of surgical oncology*. 2021. Vol. 123. P. 1081–1087. DOI: <https://doi.org/10.1002/jso.26379>
- Van Houdt W.J., Schrijver A.M., Cohen-Hallaleh R.B., Memos N., Fotiadis N., Smith M.J., Hayes A.J., Van Coevorden F., Strauss D.C. Needle Tract Seeding Following Core Biopsies in Retroperitoneal Sarcoma. *European journal of surgical oncology*. 2017. Vol. 43. P. 1740–1745. DOI: <https://doi.org/10.1016/j.ejso.2017.06.009>
- Wilkinson M.J., Martin J.L., Khan A.A., Hayes A.J., Thomas J.M., Strauss D.C. Percutaneous Core Needle Biopsy in Retroperitoneal Sarcomas Does Not Influence Local Recurrence or Overall Survival. *Annals of surgical oncology*. 2015. Vol. 22. P. 853–858. DOI: <https://doi.org/10.1245/s10434-014-4059-x>
- Kirov K.M., Xu H.P., Crenn P., Goater P., Tzanis D., Bouhadiba M.T., Abdelhafidh K., Kirova Y.M., Bonvalot S. Role of Nutritional Status in the Early Postoperative Prognosis of Patients Operated for Retroperitoneal Liposarcoma (RLS): A Single Center Experience. *European journal of surgical oncology*. 2019. Vol. 45. P. 261–267. DOI: <https://doi.org/10.1016/j.ejso.2018.07.001>
- Aeschbacher P., Kollár A., Candinas D., Beldi G., Lachenmayer A. The Role of Surgical Expertise and Surgical Access in Retroperitoneal Sarcoma Resection – A Retrospective Study. *Frontiers in surgery*. 2022. Vol. 9. 883210 p. DOI: <https://doi.org/10.3389/fsurg.2022.883210>
- Squires M.H., Ethun C.G., Donahue E.E., Benbow J.H., Anderson C.J. et al. A Multi-Institutional Validation Study of Prognostic Nomograms for Retroperitoneal Sarcoma. *Journal of surgical oncology*. 2021. Vol. 124. P. 829–837. DOI: <https://doi.org/10.1002/jso.26586>
- Bonvalot S., Rivoire M., Castaing M., Stoeckle E., Le Cesne A., Blay J.Y., Laplanche A. Primary Retroperitoneal Sarcomas: A Multivariate Analysis of Surgical Factors Associated with Local Control. *Journal of clinical oncology*. 2009. Vol. 27. P. 31–37. DOI: <https://doi.org/10.1200/JCO.2008.18.0802>
- Abdelfatah E., Guzzetta A.A., Nagarajan N., Wolfgang C.L., Pawlik T.M. et al. Long-Term Outcomes in Treatment of Retroperitoneal Sarcomas: A 15 Year Single-Institution Evaluation of Prognostic Features. *Journal of surgical oncology*. 2016. Vol. 114. P. 56–64. DOI: <https://doi.org/10.1002/jso.24256>
- Gronchi A., Strauss D.C., Miceli R., Bonvalot S., Swallow C.J. et al. Variability in Patterns of Recurrence After Resection of Primary Retroperitoneal Sarcoma (RPS): A Report on 1007 Patients From the Multi-Institutional Collaborative RPS Working Group. *Annals of surgery*. 2016. Vol. 263. P. 1002–1009. DOI: <https://doi.org/10.1097/SLA.0000000000001447>
- Tan M.C.B., Brennan M.F., Kuk D., Agaram N.P., Antonescu C.R., Qin L.X., Moraco N., Crago A.M., Singer S. Histology-Based Classification Predicts Pattern of Recurrence and Improves Risk Stratification in Primary Retroperitoneal Sarcoma. *Annals of surgery*. 2016. Vol. 263. P. 593–600. DOI: <https://doi.org/10.1097/SLA.0000000000001149>
- Bagaria S.P., Swallow C., Suraweera H., Raut C.P., Fairweather M. et al. Morbidity and Outcomes After Distal Pancreatectomy for Primary Retroperitoneal Sarcoma: An Analysis by the Trans-Atlantic Australasian Retroperitoneal Sarcoma Working Group. *Annals of surgical oncology*. 2021. Vol. 28. P. 6882–6889. DOI: <https://doi.org/10.1245/s10434-021-09739-9>
- Tseng W.W., Tsao-Wei D.D., Callegaro D., Grignani G., D'Ambrosio L. et al. Pancreaticoduodenectomy in the Surgical Management of Primary Retroperitoneal Sarcoma. *European journal of surgical oncology*. 2018. Vol. 44. P. 810–815. DOI: <https://doi.org/10.1016/j.ejso.2018.01.086>
- Gronchi A., Lo Vullo S., Fiore M., Mussi C., Stacchiotti S. Aggressive Surgical Policies in a Retrospectively Reviewed Single-Institution Case Series of Retroperitoneal Soft Tissue Sarcoma Patients. *Journal of clinical oncology*. 2009. Vol. 27. P. 24–30. DOI: <https://doi.org/10.1200/JCO.2008.17.8871>
- Pisters P.W.T. Resection of Some – But Not All – Clinically Uninvolved Adjacent Viscera as Part of Surgery for Retroperitoneal Soft Tissue Sarcomas. *Journal of clinical oncology*. 2009. Vol. 27. P. 6–8. DOI: <https://doi.org/10.1200/JCO.2008.18.7138>
- Crago A.M. Extended Surgical Resection and Histology in Retroperitoneal Sarcoma. *Annals of surgical oncology*. 2015. Vol. 22. P. 1401–1403. DOI: <https://doi.org/10.1245/s10434-014-4135-2>
- Cananzi F.C.M., Ruspi L., Fiore M., Sicoli F., Quagliuolo V., Gronchi A. Major Vascular Resection in Retroperitoneal Sarcoma Surgery. *Surgery*. 2021. Vol. 170. P. 848–856. DOI: <https://doi.org/10.1016/j.surg.2021.02.052>
- Song T, Shen J, Liang BL, Mai WW, Li Y, Guo HC. Retroperitoneal Liposarcoma: MR Characteristics and Pathological Correlative Analysis. *Abdominal imaging*. 2007;32:668–74. (In English). DOI: <https://doi.org/10.1007/s00261-007-9220-6>
- Subramaniam S, Callahan J, Bressel M, Hofman MS, Mitchell C, Hendry S et al. The Role of 18F-FDG PET/CT in Retroperitoneal Sarcomas – A Multicenter Retrospective Study. *Journal of surgical oncology*. 2021;123:1081–7. (In English). DOI: <https://doi.org/10.1002/jso.26379>
- Van Houdt WJ, Schrijver AM, Cohen-Hallaleh RB, Memos N, Fotiadis N, Smith MJ, Hayes AJ, Van Coevorden F, Strauss DC. Needle Tract Seeding Following Core Biopsies in Retroperitoneal Sarcoma. *European journal of surgical oncology*. 2017;43:1740–5. (In English). DOI: <https://doi.org/10.1016/j.ejso.2017.06.009>
- Wilkinson MJ, Martin JL, Khan AA, Hayes AJ, Thomas JM, Strauss DC. Percutaneous Core Needle Biopsy in Retroperitoneal Sarcomas Does Not Influence Local Recurrence or Overall Survival. *Annals of surgical oncology*. 2015;22:853–8. (In English). DOI: <https://doi.org/10.1245/s10434-014-4059-x>
- Kirov KM, Xu HP, Crenn P, Goater P, Tzanis D, Bouhadiba MT, Abdelhafidh K, Kirova YM, Bonvalot S. Role of Nutritional Status in the Early Postoperative Prognosis of Patients Operated for Retroperitoneal Liposarcoma (RLS): A Single Center Experience. *European journal of surgical oncology*. 2019;45:261–7. (In English). DOI: <https://doi.org/10.1016/j.ejso.2018.07.001>
- Aeschbacher P, Kollár A, Candinas D, Beldi G, Lachenmayer A. The Role of Surgical Expertise and Surgical Access in Retroperitoneal Sarcoma Resection – A Retrospective Study. *Frontiers in surgery*. 2022;9:883210. (In English). DOI: <https://doi.org/10.3389/fsurg.2022.883210>
- Squires MH, Ethun CG, Donahue EE, Benbow JH, Anderson CJ et al. A Multi-Institutional Validation Study of Prognostic Nomograms for Retroperitoneal Sarcoma. *Journal of surgical oncology*. 2021;124:829–837. (In English). DOI: <https://doi.org/10.1002/jso.26586>
- Bonvalot S, Rivoire M, Castaing M, Stoeckle E, Le Cesne A, Blay JY, Laplanche A. Primary Retroperitoneal Sarcomas: A Multivariate Analysis of Surgical Factors Associated with Local Control. *Journal of clinical oncology*. 2009;27:31–7. (In English). DOI: <https://doi.org/10.1200/JCO.2008.18.0802>
- Abdelfatah E, Guzzetta AA, Nagarajan N, Wolfgang CL, Pawlik TM et al. Long-Term Outcomes in Treatment of Retroperitoneal Sarcomas: A 15 Year Single-Institution Evaluation of Prognostic Features. *Journal of surgical oncology*. 2016;114:56–64. (In English). DOI: <https://doi.org/10.1002/jso.24256>
- Gronchi A, Strauss DC, Miceli R, Bonvalot S, Swallow CJ et al. Variability in Patterns of Recurrence After Resection of Primary Retroperitoneal Sarcoma (RPS): A Report on 1007 Patients From the Multi-Institutional Collaborative RPS Working Group. *Annals of surgery*. 2016;263:1002–9. (In English). DOI: <https://doi.org/10.1097/SLA.0000000000001447>
- Tan MCB, Brennan MF, Kuk D, Agaram NP, Antonescu CR, Qin LX, Moraco N, Crago AM, Singer S. Histology-Based Classification Predicts Pattern of Recurrence and Improves Risk Stratification in Primary Retroperitoneal Sarcoma. *Annals of surgery*. 2016;263:593–600. (In English). DOI: <https://doi.org/10.1097/SLA.0000000000001149>
- Bagaria SP, Swallow C, Suraweera H, Raut CP, Fairweather M et al. Morbidity and Outcomes After Distal Pancreatectomy for Primary Retroperitoneal Sarcoma: An Analysis by the Trans-Atlantic Australasian Retroperitoneal Sarcoma Working Group. *Annals of surgical oncology*. 2021;28:6882–9. (In English). DOI: <https://doi.org/10.1245/s10434-021-09739-9>
- Tseng WW, Tsao-Wei DD, Callegaro D, Grignani G, D'Ambrosio L et al. Pancreaticoduodenectomy in the Surgical Management of Primary Retroperitoneal Sarcoma. *European journal of surgical oncology*. 2018;44:810–15. (In English). DOI: <https://doi.org/10.1016/j.ejso.2018.01.086>
- Gronchi A, Lo Vullo S, Fiore M, Mussi C, Stacchiotti S. Aggressive Surgical Policies in a Retrospectively Reviewed Single-Institution Case Series of Retroperitoneal Soft Tissue Sarcoma Patients. *Journal of clinical oncology*. 2009;27:24–30. (In English). DOI: <https://doi.org/10.1200/JCO.2008.17.8871>
- Pisters PWT. Resection of Some – But Not All – Clinically Uninvolved Adjacent Viscera as Part of Surgery for Retroperitoneal Soft Tissue Sarcomas. *Journal of clinical oncology*. 2009;27:6–8. (In English). DOI: <https://doi.org/10.1200/JCO.2008.18.7138>
- Crago AM. Extended Surgical Resection and Histology in Retroperitoneal Sarcoma. *Annals of surgical oncology*. 2015;22:1401–3. (In English). DOI: <https://doi.org/10.1245/s10434-014-4135-2>
- Cananzi FCM, Ruspi L, Fiore M, Sicoli F, Quagliuolo V, Gronchi A. Major Vascular Resection in Retroperitoneal Sarcoma Surgery. *Surgery*. 2021;170:848–56. (In English). DOI: <https://doi.org/10.1016/j.surg.2021.02.052>

20. Bonvalot S., Raut C.P., Pollock R.E., Rutkowski P., Strauss D.C. et al. Technical Considerations in Surgery for Retroperitoneal Sarcomas: Position Paper from E-Surge, a Master Class in Sarcoma Surgery, and EORTC-STBSG. *Annals of surgical oncology*. 2012. Vol. 19. P. 2981–2991. DOI: <https://doi.org/10.1245/s10434-012-2342-2>
21. Fairweather M., Wang J., Jo V.Y., Baldini E.H., Bertagnolli M.M., Raut C.P. Incidence and Adverse Prognostic Implications of Histopathologic Organ Invasion in Primary Retroperitoneal Sarcoma. *Journal of the American College of Surgeons*. 2017. Vol. 224. P. 876–883. DOI: <https://doi.org/10.1016/j.jamcollsurg.2017.01.044>
22. Tyler R., Lee M., Ierodiakonou V., Hodson J., Taniere P., Almond M., Ford S., Desai A. Prognostic Implications of Histological Organ Involvement in Retroperitoneal Sarcoma. *BJS Open*. 2021. Vol. 5. zrab080 p. DOI: <https://doi.org/10.1093/bjsopen/zrab080>
23. Macneill A.J., Gronchi A., Miceli R., Bonvalot S., Swallow C.J. et al. Postoperative Morbidity After Radical Resection of Primary Retroperitoneal Sarcoma: A Report From the Transatlantic RPS Working Group. *Annals of surgical*. 2018. Vol. 267. P. 959–964. DOI: <https://doi.org/10.1097/SLA.0000000000002250>
24. Bonvalot S., Gronchi A., Le Péchoux C., Swallow C.J., Strauss D. et al. Preoperative Radiotherapy plus Surgery versus Surgery Alone for Patients with Primary Retroperitoneal Sarcoma (EORTC-62092: STRASS): A Multicentre, Open-Label, Randomised, Phase 3 Trial. *The Lancet. Oncology*. 2020. Vol. 21. P. 1366–1377. DOI: [https://doi.org/10.1016/S1470-2045\(20\)30446-0](https://doi.org/10.1016/S1470-2045(20)30446-0)
25. Tirotta F., Parente A., Hodson J., Desai A., Almond L.M., Ford S.J. Cumulative Burden of Postoperative Complications in Patients Undergoing Surgery for Primary Retroperitoneal Sarcoma. *Annals of surgical oncology*. 2021. Vol. 28. P. 7939–7949. DOI: <https://doi.org/10.1245/s10434-021-10059-1>
26. Gronchi A., Miceli R., Colombo C., Stacchiotti S., Collini P. et al. Frontline Extended Surgery Is Associated with Improved Survival in Retroperitoneal Low- to Intermediate-Grade Soft Tissue Sarcomas. *Annals of oncology*. 2012. Vol. 23. P. 1067–1073. DOI: <https://doi.org/10.1093/annonc/mdr323>
27. Rust D.J., Kato T., Yoon S.S. Treatment for Local Control of Retroperitoneal and Pelvis Sarcomas: A Review of the Literature. *Surgical oncology*. 2022. Vol. 43. 101814 p. DOI: <https://doi.org/10.1016/j.suronc.2022.101814>
20. Bonvalot S, Raut CP, Pollock RE, Rutkowski P, Strauss DC et al. Technical Considerations in Surgery for Retroperitoneal Sarcomas: Position Paper from E-Surge, a Master Class in Sarcoma Surgery, and EORTC-STBSG. *Annals of surgical oncology*. 2012;19:2981–91. (In English). DOI: <https://doi.org/10.1245/s10434-012-2342-2>
21. Fairweather M, Wang J, Jo VY, Baldini EH, Bertagnolli MM, Raut CP. Incidence and Adverse Prognostic Implications of Histopathologic Organ Invasion in Primary Retroperitoneal Sarcoma. *Journal of the American College of Surgeons*. 2017;224:876–83. (In English). DOI: <https://doi.org/10.1016/j.jamcollsurg.2017.01.044>
22. Tyler R, Lee M, Ierodiakonou V, Hodson J, Taniere P, Almond M, Ford S, Desai A. Prognostic Implications of Histological Organ Involvement in Retroperitoneal Sarcoma. *BJS Open*. 2021;5:zrab080. (In English). DOI: <https://doi.org/10.1093/bjsopen/zrab080>
23. Macneill AJ, Gronchi A, Miceli R, Bonvalot S, Swallow CJ et al. Postoperative Morbidity After Radical Resection of Primary Retroperitoneal Sarcoma: A Report From the Transatlantic RPS Working Group. *Annals of surgical*. 2018;267:959–64. (In English). DOI: <https://doi.org/10.1097/SLA.0000000000002250>
24. Bonvalot S, Gronchi A, Le Péchoux C, Swallow C.J., Strauss D et al. Preoperative Radiotherapy plus Surgery versus Surgery Alone for Patients with Primary Retroperitoneal Sarcoma (EORTC-62092: STRASS): A Multicentre, Open-Label, Randomised, Phase 3 Trial. *The Lancet. Oncology*. 2020;21:1366–77. (In English). DOI: [https://doi.org/10.1016/S1470-2045\(20\)30446-0](https://doi.org/10.1016/S1470-2045(20)30446-0)
25. Tirotta F, Parente A, Hodson J, Desai A, Almond LM, Ford SJ. Cumulative Burden of Postoperative Complications in Patients Undergoing Surgery for Primary Retroperitoneal Sarcoma. *Annals of surgical oncology*. 2021;28:7939–49. (In English). DOI: <https://doi.org/10.1245/s10434-021-10059-1>
26. Gronchi A, Miceli R, Colombo C, Stacchiotti S, Collini P et al. Frontline Extended Surgery Is Associated with Improved Survival in Retroperitoneal Low- to Intermediate-Grade Soft Tissue Sarcomas. *Annals of oncology*. 2012;23:1067–73. (In English). DOI: <https://doi.org/10.1093/annonc/mdr323>
27. Rust DJ, Kato T, Yoon SS. Treatment for Local Control of Retroperitoneal and Pelvis Sarcomas: A Review of the Literature. *Surgical oncology*. 2022;43:101814. (In English). DOI: <https://doi.org/10.1016/j.suronc.2022.101814>

Перспективи подальших досліджень

Prospects for further research

Враховуючи отриманий позитивний ефект від проведеного лікування, такий клінічний випадок має перспективний напрямок для підвищення ефективності спеціального лікування та покращення виживаності хворих на ліпосаркому заочеревинного простору.

Taking into consideration the obtained positive effect from the performed treatment, such clinical case shows a promising area for improving the effectiveness of specialized treatment and increasing survival of patients with retroperitoneal liposarcoma.

Конфлікт інтересів

Conflict of interest

Автори заявляють про відсутність конфлікту інтересів та власної фінансової зацікавленості в підготовці даної статті.

The authors declare no conflict of interest and no financial interest in writing this manuscript.

Інформація про фінансування

Funding information

Фінансування видатками Державного бюджету України.

The study was financed by the State Budget of Ukraine.

ВІДОМОСТІ ПРО АВТОРІВ

INFORMATION ABOUT AUTHORS

Красносельський Микола Вілєнович – доктор медичних наук, професор, директор Державної установи «Інститут медичної радіології та онкології ім. С.П. Григор'єва Національної академії медичних наук України»; вул. Пушкінська, буд. 82, м. Харків, Україна, 61024;
e-mail: medrad20@ukr.net
моб.: +38 (050) 300-56-97

Krasnoselskyi Mykova Villenovych – Doctor of Medical Sciences, Professor, Director of State Organization «Grigoriev Institute for Medical Radiology and Oncology of the National Academy of Medical Sciences of Ukraine»; 82, Pushkinska Str., Kharkiv, Ukraine, 61024;
e-mail: medrad20@ukr.net
tel.: +38 (050) 300-56-97

Внесок автора: виконання операції, обґрунтування мети та завдань дослідження, аналіз отриманих результатів, коректування виконаної роботи.

Author's contribution: performing the operation, substantiation of the purpose and goals of the study, analysis of the obtained results, correction of the study.

Білий Олександр Миколайович – лікар-онкохірург, кандидат медичних наук, доцент кафедри онкології, радіології та радіаційної медицини Харківського національного університету ім. В.Н. Каразіна Міністерства освіти і науки України; старший науковий співробітник відділення онкологічної хірургії Державної установи «Інститут медичної радіології та онкології ім. С.П. Григор'єва Національної академії медичних наук України»; вул. Пушкінська, буд. 82, м. Харків, Україна, 61024;

e-mail: abely@ukr.net
моб.: +38 (067) 280-73-89

Внесок автора: виконання операції, доопрацювання тексту статті, аналітичний розділ, написання висновків.

Підлісний Руслан Анатолійович – лікар-онкохірург відділення онкологічної хірургії Державної установи «Інститут медичної радіології та онкології ім. С.П. Григор'єва Національної академії медичних наук України», асистент кафедри онкології, радіології та радіаційної медицини Харківського національного університету ім. В.Н. Каразіна Міністерства освіти і науки України; пл. Свободи, буд. 4, м. Харків, Україна, 61022;

e-mail: pidlisniy.89@ukr.net
моб.: +38 (099) 291-90-29

Внесок автора: підбір пацієнтів за темою роботи, написання тексту статті.

Масалітіна Єлизавета Юрїївна – лікар-онкохірург відділення онкологічної хірургії Державної установи «Інститут медичної радіології та онкології ім. С.П. Григор'єва Національної академії медичних наук України». вул. Пушкінська, буд. 82, м. Харків, Україна, 61024;

e-mail: mslnlzvt@gmail.com
моб.: +38 (066) 992-95-18

Внесок автора: підбір пацієнтів за темою роботи, написання тексту статті.

Слободянюк Ольга Володимирівна – кандидат медичних наук, доцент кафедри онкології, радіології та радіаційної медицини Харківського національного університету ім. В.Н. Каразіна Міністерства освіти і науки України; лікар-онколог відділення клінічної онкології і гематології Державної установи «Інститут медичної радіології ім. С.П. Григор'єва Національної академії медичних наук України»; вул. Пушкінська, буд. 82, м. Харків, Україна, 61024;

e-mail: olgaslobodjanuk@gmail.com
моб.: +38 (067) 271-53-77

Внесок автора: формування груп хворих, аналітичний розділ.

Bilyy Oleksandr Mykolaiovych – Oncosurgeon, Candidate of Medical Sciences, Associate Professor of the Department of Oncology, Radiology and Radiation Medicine of V.N. Karazin Kharkiv National University of the Ministry of Education and Science of Ukraine; Senior Researcher of the Department of Surgical Oncology of State Organization «Grigoriev Institute for Medical Radiology and Oncology of the National Academy of Medical Sciences of Ukraine»; 82, Pushkinska Str., Kharkiv, Ukraine, 61024;

e-mail: abely@ukr.net
tel.: +38 (067) 280-73-89

Author's contribution: performing the operation, revision of the article, analytical division, writing conclusions.

Pidlisnyy Ruslan Anatoliyovych – Oncosurgeon of the Department of Surgical Oncology of State Organization «Grigoriev Institute for Medical Radiology and Oncology of the National Academy of Medical Sciences of Ukraine», Assistant Professor of the Department of Oncology, Radiology and Radiation Medicine of V.N. Karazin Kharkiv National University of the Ministry of Education and Science of Ukraine; 4, Svobody Sq., Kharkiv, Ukraine, 61022;

e-mail: pidlisniy.89@ukr.net
tel.: +38 (099) 291-90-29

Author's contribution: selecting patients for the study, writing the article.

Masalitina Yelyzaveta Yuriivna – Oncosurgeon of the Department of Surgical Oncology of State Organization «Grigoriev Institute for Medical Radiology and Oncology of the National Academy of Medical Sciences of Ukraine»; 82, Pushkinska Str., Kharkiv, Ukraine, 61024;

e-mail: mslnlzvt@gmail.com
tel.: +38 (066) 992-95-18

Author's contribution: selecting patients for the study, writing the article.

Slobodianiuk Olha Volodymyrivna – Candidate of Medical Sciences, Associate Professor of the Department of Oncology, Radiology and Radiation Medicine of V.N. Karazin Kharkiv National University of the Ministry of Education and Science of Ukraine; Oncologist of the Department of Clinical Oncology and Hematology of State Organization «Grigoriev Institute for Medical Radiology and Oncology of the National Academy of Medical Sciences of Ukraine»; 82, Pushkinska Str., Kharkiv, Ukraine, 61024;

e-mail: olgaslobodjanuk@gmail.com
tel.: +38 (067) 271-53-77

Author's contribution: formation of groups of patients, analytical division.

Рукопис надійшов
Manuscript was received
17.10.2023

Отримано після рецензування
Received after review
23.11.2023

Прийнято до друку
Accepted for printing
07.12.2023

Опубліковано
Published
15.12.2023