

Міністерство освіти і науки України
Харківський національний університет імені В. Н. Каразіна

ЦЕНТРАЛЬНА НЕРВОВА СИСТЕМА ТА ОРГАНИ ЧУТТЯ

Методичні рекомендації
для самостійної роботи здобувачів вищої освіти
1-го курсу навчання медичного факультету з дисципліни
«Анатомія людини» спеціальності «Медична психологія»

Електронний ресурс

Рецензенти:

Ростислав Смачило – доктор медичних наук, завідувач відділенням хірургії печінки та жовчовивідних шляхів ДУ «Інститут загальної та невідкладної хірургії імені В. Т. Зайцева НАМН України», професор кафедри хірургії № 1 ХНМУ;

Людмила Шерстюк – кандидат медичних наук, доцент, завідувачка кафедри загальної практики – сімейної медицини Харківського національного університету імені В. Н. Каразіна.

*Затверджено до розміщення в мережі Інтернет рішенням Науково-методичної ради
Харківського національного університету імені В. Н. Каразіна
(протокол № 10 від 21 травня 2025 року)*

Ц 38 **Центральна** нервова система та органи чуття : методичні рекомендації для самостійної роботи здобувачів вищої освіти 1-го курсу навчання медичного факультету спеціальності «Медична психологія» з дисципліни «Анатомія людини» [Електронний ресурс] / уклад. С. О. Шерстюк, Т. О. Храмова, С. І. Панов, А. Б. Зотова, Р. В. Сидоренко, М. О. Федорченко. – Харків : ХНУ імені В. Н. Каразіна, 2025. – (PDF 129 с.)

Методичні рекомендації для самостійної роботи здобувачів вищої освіти спеціальності «Медична психологія» з дисципліни «Анатомія людини» розроблені у відповідності з діючими програмами з анатомії людини для здобувачів вищої освіти медичних факультетів університетів. Посібник призначений для роботи здобувачів вищої освіти спеціальності «Медична психологія» під час підготовки до занять з курсу «Анатомія людини». До кожної теми наведені перелік практичних навичок та контрольних питань. Теми проілюстровані рисунками та схемами, які полегшують сприйняття матеріалу та сприяють його кращому засвоєнню. Матеріали дають змогу сформуванню у здобувачів вищої освіти правильне розуміння закономірностей будови організму людини. Для здобувачів вищої освіти спеціальності «Медична психологія» медичного факультету.

УДК 611.8(072)

© Харківський національний університет
імені В. Н. Каразіна, 2025

© Шерстюк С. О., Храмова Т. О., Панов С. І.,
Зотова А. Б., Сидоренко Р. В.,
Федорченко М. О., уклад., 2025

ЗМІСТ

Вступ.....	4
Розділ 3. Центральна нервова система та органи чуття.....	5
Введення до ЦНС. Анатомія спинного мозку.....	8
Ембріогенез головного мозку. Анатомія довгастого мозку та мосту.....	20
Анатомія мозочка. ІV шлуночок. Ромбоподібна ямка.....	26
Анатомія середнього мозку та проміжного мозку.....	36
Базальні ядра. ІІІ шлуночок. Бічні шлуночки. Біла речовина півкуль великого мозку.....	48
Кінцевий мозок. Рельєф плаща. Локалізація функцій в корі півкуль великого мозку. Нюховий мозок. Лімбічна система.....	56
Провідні шляхи ЦНС.....	71
Оболони головного мозку та спинного мозку. Утворення та шляхи циркуляції спинномозкової рідини.....	81
Анатомія ока та утворень сприйняття. Провідний шлях зорового аналізатора.....	94
Анатомія вуха. Провідні шляхи слуху та рівноваги.....	108
Орган нюху, орган смаку, загальний покрив (шкіра).....	120
Орієнтовний перелік питань до підсумкового контролю.....	128
Перелік практичних навичок до розділу 3: «ЦНС та органи чуття».....	129
Література.....	130

ВСТУП

Анатомія центральної нервової системи та органів чуття є фундаментальним розділом в системі медичної освіти, що забезпечує глибоке розуміння структури, функціонування та взаємозв'язків ключових систем організму людини. Центральна нервова система (ЦНС), яка включає головний і спинний мозок, є основним регулятором усіх життєво важливих процесів в організмі, забезпечуючи координацію рухів, обробку інформації, регуляцію внутрішнього гомеостазу та формування вищих психічних функцій, таких як пам'ять, мислення та емоції. Органи чуття, своєю чергою, відіграють критичну роль у сприйнятті зовнішнього середовища, забезпечуючи організм інформацією, необхідною для адаптації та виживання. Вивчення анатомії цих систем є не лише основою для розуміння фізіології, патології та клінічної практики, але й ключовим елементом формування професійної компетентності майбутніх лікарів.

Вивчення анатомії центральної нервової системи та органів чуття є фундаментом для розуміння фізіології та патології. Анатомія ЦНС та органів чуття є основою для вивчення фізіологічних процесів, що забезпечують функціонування організму. Без ґрунтового знання структури нейронів, синапсів, нервових шляхів, мозкових центрів чи анатомії сенсорних органів неможливо зрозуміти механізми передачі нервових імпульсів, обробки сенсорної інформації чи регуляції рефлексів. Ці знання стають базою для вивчення патологічних станів, таких як неврологічні розлади (інсульт, епілепсія, хвороба Паркінсона), порушення зору, слуху чи інших сенсорних функцій. Наприклад, розуміння топографії мозкових структур дозволяє лікарям точно діагностувати локалізацію уражень при травмах чи захворюваннях.

Знання анатомії ЦНС та органів чуття є критично важливими для діагностики та лікування. У неврології, нейрохірургії, офтальмології, отоларингології та інших спеціальностях лікарі щодня застосовують анатомічні знання для інтерпретації клінічних симптомів, результатів нейровізуалізації (МРТ, КТ) чи планування хірургічних втручань. Наприклад, точне знання розташування зорового нерва чи слухового аналізатора дозволяє хірургу уникнути їх пошкодження під час операцій. Крім того, розуміння анатомічних особливостей допомагає прогнозувати можливі ускладнення та розробляти ефективні стратегії реабілітації.

Також, вивчення анатомії сприяє формуванню аналітичного та просторового мислення, що є невід'ємною частиною професійної діяльності лікаря. Анатомія ЦНС вимагає від студентів умінь уявляти тривимірну організацію складних структур, таких як мозкові борозни, шлуночки чи нервові тракти, а також розуміння їх функціональних зв'язків. Ці навички допомагають майбутнім лікарям інтерпретувати складні клінічні випадки, де симптоми можуть бути зумовлені ураженням різних ділянок нервової системи чи органів чуття.

Анатомія ЦНС та органів чуття тісно пов'язана з іншими медичними науками, такими як фізіологія, біохімія, фармакологія, гістологія та патологічна анатомія. Наприклад, знання анатомії кровопостачання мозку необхідне для розуміння механізмів ішемічного інсульту, а вивчення мікроскопічної будови сітківки ока є основою для аналізу патологій зору. Такий міждисциплінарний під-

хід сприяє формуванню цілісного уявлення про організм людини та його реакції на різні патологічні процеси.

Сучасна медицина стрімко розвивається, зокрема завдяки впровадженню нових технологій, таких як нейронавігація, роботизована хірургія чи протезування сенсорних органів. Глибоке знання анатомії ЦНС та органів чуть дозволяє студентам адаптуватися до цих інновацій, брати участь у розробці нових методів діагностики та лікування, а також ефективно використовувати сучасне обладнання в клінічній практиці.

РОЗДІЛ 3. ЦЕНТРАЛЬНА НЕРВОВА СИСТЕМА ТА ОРГАНИ ЧУТТЯ

Тема 1. Анатомія спинного мозку

Конкретні цілі:

- Визначити загальні принципи будови та функцій ЦНС.
- Аналізувати розвиток ЦНС у філо- та онтогенезі.
- Аналізувати аномалії та варіанти розвитку спинного та головного мозку.
- Описувати та демонструвати зовнішню та внутрішню будову спинного мозку.

Вступ до ЦНС. Загальні принципи будови рефлекторних дуг. Сіра та біла речовина ЦНС. Розвиток ЦНС у онто- і філогенезі

Провідна роль нервової системи в організмі; її значення для інтеграції органів, систем органів в єдиний цілісний організм, є у встановленні взаємозв'язків організму із зовнішнім середовищем. Класифікація нервової системи за топографічним принципом (на центральну нервову систему й периферійну нервову систему) та за анатомо-функціональним принципом (на соматичну нервову систему й вегетативну нервову систему). Загальний принцип будови нейрону. Морфологічна та функціональна класифікації нейронів. Рецептори, їх класифікація. Загальний план будови синапсів. Рефлекторні дуги. Сіра речовина ЦНС. Нервові вузли. Біла речовина ЦНС. Нервові волокна, нервові пучки, корінці. Стадії розвитку нервової системи у філогенезі. Розвиток нервової системи в онтогенезі. Розвиток спинного мозку в ембріогенезі. Розвиток головного мозку в ембріогенезі: стадія трьох та п'яти мозкових пузирів та їх похідні. Аномалії розвитку спинного мозку. Аномалії розвитку головного мозку.

Зовнішня та внутрішня будова спинного мозку. Будова спинномозкового нерва.

Топографія спинного мозку, його межі. Зовнішня будова спинного мозку (поверхні, борозди, канатики, стовщення). Сегментарна будова спинного мозку. Співвідношення між хребцями й сегментами спинного мозку (правило Шипо). Внутрішня будова спинного мозку: центральний канал, сіра та біла речовина. Будова задніх, бічних та передніх рогів спинного мозку. Біла речовина: класифікація. Склад передніх, бічних та задніх канатиків спинного мозку. Власний сегментарний апарат спинного мозку. Чуттєвий вузол спинномозгового нерва. Передні та задні корінці. Утворення стовбура спинномозгового нерва. Вікові особливості будови спинного мозку.

Тема 2. Анатомія головного мозку

Конкретні цілі:

- Аналізувати класифікацію відділів головного мозку по анатомічним принципам та за розвитком.

- Описувати та демонструвати зовнішню та внутрішню будову відділів головного мозку.

Розвиток головного мозку в ембріогенезі. Анатомія похідних ромбоподібного мозку та середнього мозку

Головний мозок. Відділи головного мозку: великий мозок, мозочок, стовбур головного мозку. Класифікація відділів головного мозку за розвитком. Похідні ромбоподібного мозку: довгастий мозок та задній мозок (мост і мозочок).

Довгастий мозок: межі, зовнішня будова. Внутрішня будова: сіра та біла речовина. Міст: зовнішня будова. Внутрішня будова: сіра та біла речовина. Мозочок: топографія, зовнішня будова. Внутрішня будова: сіра та біла речовина. Склад ніжок мозочка.

Ромбоподібна ямка: утворення, межі, рельєф. Проекція ядер черепних нервів на поверхні ромбоподібної ямки. Четвертий шлуночок: стінки, з'єднання.

Середній мозок, його частини. Пластина криші: зовнішня будова; внутрішня будова: сіра та біла речовина. Ножки мозку, їх частини, внутрішня будова: сіра та біла речовина. Водопровід мозку.

Анатомія похідних переднього мозку

Похідні переднього мозку: проміжний мозок, кінцевий мозок. Проміжний мозок: частини (дорсальна – таламічний мозок; вентральна частина – гіпоталамус). Частини таламічного мозку: таламус, епіталамус, метаталамус. Таламус: зовнішня будова. Зовнішня будова: ядра та їх функції. Епіталамус: частини. Шишкоподібна залоза та її функції. Метаталамус: частини та їх функції. Гіпоталамус: його компоненти. Гіпофіз. Ядра гіпоталамуса, їх функції. Гіпоталамо-гіпофізарна система. Третій шлуночок: стінки, з'єднання. Кінцевий мозок: півкулі великого мозку. Мозолисте тіло, склепіння, передня спайка. Нюховий мозок: частини, їх склад. Базальні ядра: топографія, частини, функції. Плащ. Кора великого мозку: цито- й мієлоархітектоніка кори. Роботи В.О. Беца. Рельєф півкуль великого мозку: борозни та звивини. Морфологічні основи динамічної локалізації функцій в корі півкуль великого мозку. Біла речовина півкуль: класифікація. Асоціативні волокна: класифікація, функції. Комісуральні волокна, їх функції. Проекційні волокна: класифікація. Внутрішня капсула: частини, топографія провідних шляхів у кожній частині. Бічні шлуночки: частини, їх топографія, стінки, з'єднання.

Провідні шляхи центральної нервової системи

Провідні шляхи – визначення. Анатомо-функціональна класифікація провідних шляхів центральної нервової системи: асоціативні шляхи (короткі та довгі), комісуральні шляхи, проекційні шляхи (висхідні та низхідні). Висхідні (аферентні) провідні шляхи: екстероцептивні, пропріоцептивні, інтероцептивні. Низхідні (еферентні) провідні шляхи: пірамідні, екстрапірамідні, кірково-мостові. Пірамідна рухова система (центри, провідні шляхи). Екстрапірамідна система (центри, провідні шляхи).

Оболони спинного та головного мозку. Утворення та шляхи циркуляції спинномозкової рідини.

Оболони спинного мозку. Міжоболонні простори та їх вміст. Оболони головного мозку. Особливості будови твердої оболони головного мозку. Відростки твердої оболони головного мозку, їх топографія. Пазухи твердої оболони головного мозку. Міжоболонкові простори головного мозку та їх вміст. Утворення та шляхи циркуляції ліквору.

Тема 3. Органи чуття

Конкретні цілі:

- Визначити загальні принципи будови та функції органів чуття.
- Аналізувати розвиток органів чуття у філо- та онтогенезі.
- Аналізувати аномалії й варіанти розвитку органів чуття.
- Описати та продемонструвати будову очного яблука і додаткових структур ока.

-Описати та продемонструвати будову зовнішнього вуха, середнього вуха й внутрішнього вуха.

Анатомія органів чуття

Анатомо-функціональна характеристика органів чуття. Периферичні рецептори, провідні шляхи та коркові центри аналізаторів, їх функціональна єдність. Орган нюху. Нюхова частина слизової оболонки носа. Провідні шляхи нюхового аналізатора. Орган смаку. Смакові сосочки язика, їх топографія. Провідні шляхи смакового аналізатора. Загальний покрив. Шкіра: функції. Різновиди шкіряної чутливості. Молочна залоза.

Око та його структури

Філо- та онтогенез ока. Аномалії й варіанти розвитку ока. Топографія, будова, функції. Очне яблуко. Оболонки очного яблука: волокниста, судинна, внутрішня (сітківка) – їх будова. Камери очного яблука: передня, задня, їх стінки. Склисте тіло, кришталік. Водяниста волога: місце утворення, шляхи відтоку. Акомодативний апарат ока. Додаткові структури ока: повіки, брова, кон'юнктива, зовнішні м'язи очного яблука, фасції очної ямки. Сльозовий апарат та його склад. Провідний шлях зорового аналізатора. Провідний шлях зіничного рефлексу.

Анатомія вуха

Вуха. Філо- та онтогенез. Аномалії розвитку вуха. Частини вуха: зовнішнє, середнє та внутрішнє вуха. Зовнішнє вуха: частини, їх будова. Середнє вуха: частини. Барабанна порожнина: стінки, вміст. Слухові кісточки: їх будова. Суглоби, зв'язки, м'язи слухових кісточок. З'днання барабанної порожнини. Слухова труба: частини, будова.

Внутрішнє вуха, частини, топографія. Кістковий лабіринт: присінок, півколові канали, завиток, їх будова. Перетинчастий лабіринт: півколові протоки, звиткові протоки, їх будова. Механізм сприйняття і шляхи проведення звуку. Провідні шляхи слуху та рівноваги.

ТЕМА 1. ВВЕДЕННЯ ДО ЦНС АНАТОМІЯ СПИННОГО МОЗКУ

Нервова система (*sustema nervosum*) - комплекс різних взаємопов'язаних анатомічних структур, які забезпечують взаємопов'язану регуляцію діяльності всіх систем організму людини та реакцію на зміну умов внутрішнього і зовнішнього середовища.

Нервову систему людини розділяють на **центральну нервову систему** (ЦНС) і **периферичну нервову систему** (ПНС). До центральної нервової системи належать головний та спинний мозок, до периферичної – нерви що відходять від них, нервові вузли, нервові сплетення і нервові закінчення, розташовані за межами головного та спинного мозку. Периферична нервова система у свою чергу ділиться на **соматичну нервову систему** і **вегетативну нервову систему**. Соматична нервова система відповідає за координацію руху тіла, а також за отримання та передачу зовнішніх стимулів. Ця система регулює дії, які знаходяться під свідомим контролем. Вегетативна нервова система регулює діяльність внутрішніх органів, залоз внутрішньої та зовнішньої секреції, кровоносних та лімфатичних судин, координує та регулює обмін речовин. Відіграє провідну роль у підтримці гомеостазу. Функції вегетативної нервової системи не підконтрольні свідомості, але ця частина нервової системи функціонує співдружно з соматичною нервовою системою. Вегетативна нервова система ділиться на парасимпатичну та симпатичну.

СПИННИЙ МОЗОК

Спинний мозок (*medulla spinalis*) - орган центральної нервової системи, розташований в хребетному каналі. Представляє собою довгий, декілька стиснутий спереду назад, циліндричної форми тяж, довжиною у середньому 40-45 см. Масою біля 34-38 г.

На рівні верхнього кінця I шийного хребця (атланта) спинний мозок переходить у довгастий мозок, а внизу на рівні II поперекового хребця закінчується **мозковим конусом** (*conus medullaris*). Від цього конусу відходить **термінальна нитка** (*filum terminale*), яка кріпиться до II крижового хребця.

Верхня частина термінальної нитки, що є рудиментом каудального кінця спинного мозку, також містить нервову тканину. На протязі від II крижового хребця до тіла II куприкового хребця сполучнотканинна термінальна нитка (зовнішня частина) довжиною біля 8 см є продовженням усіх 3 оболонки спинного мозку. Нитка оточена корінцями поперекових та куприкових нервів та разом з ними замкнена у мішок, що сліпо закінчується, який утворений твердою оболонкою спинного мозку.

Спинний мозок має два стовщення шийне та попереково-крижове.

Шийне стовщення (*intumescencia cervicalis*) знаходиться на рівні II шийного–II грудного хребців.

Попереково-крижове стовщення (*intumescencia lumbosacralis*) знаходиться на від X грудного до I поперекового хребця й далі продовжується у мозковий конус (*conus medullaris*).

У цих стовщеннях число нервових клітин та нервових волокон збільшено у зв'язку з тим, що тут беруть початок нерви, які іннервують кінціки.

У спинному мозку можна виділити дві симетричні половини завдяки більш глибокій *передній серединній щілині (fissura mediana ventralis)* та менш глибокій *задній серединній борозні (sulcus medianus dorsalis)*.

У глибині задньої серединної борозни є проникна майже на всю товщу білої речовини гліальна задня *середина перегородка (septum medianum dorsalis)*, яка утворена відростками епендимоцитів та доходить до задньої поверхні сірої речовини спинного мозку.

На кожній половині спинного мозку збоку від передньої серединної щілини видна *передньолатеральна борозна (sulcus anterolateralis)*, яка на поверхні спинного мозку відділяє передній канатик від бічного. Ця борозна є також місцем виходу із спинного мозку передніх (рухових) корінців спинномозкових нервів.

Збоку від задньої серединної борозни знаходиться парна *задньолатеральна борозна (sulcus posterolateralis)*, що відділяє боковий канатик від заднього. У цій борозні входять у спинний мозок задні (чуттєві) корінці спинномозкових нервів.

- **Передній корінець (radix anterior)** сформований відростками рухових нервових клітин, розташованих в передньому розі сірої речовини спинного мозку.

- **Задній корінець (radix posterior)** складається з центральних відростків псевдоуніполярних нейронів спинномозкового вузла, що знаходиться на задньому корінці біля місця з'єднання його з переднім корінцем.

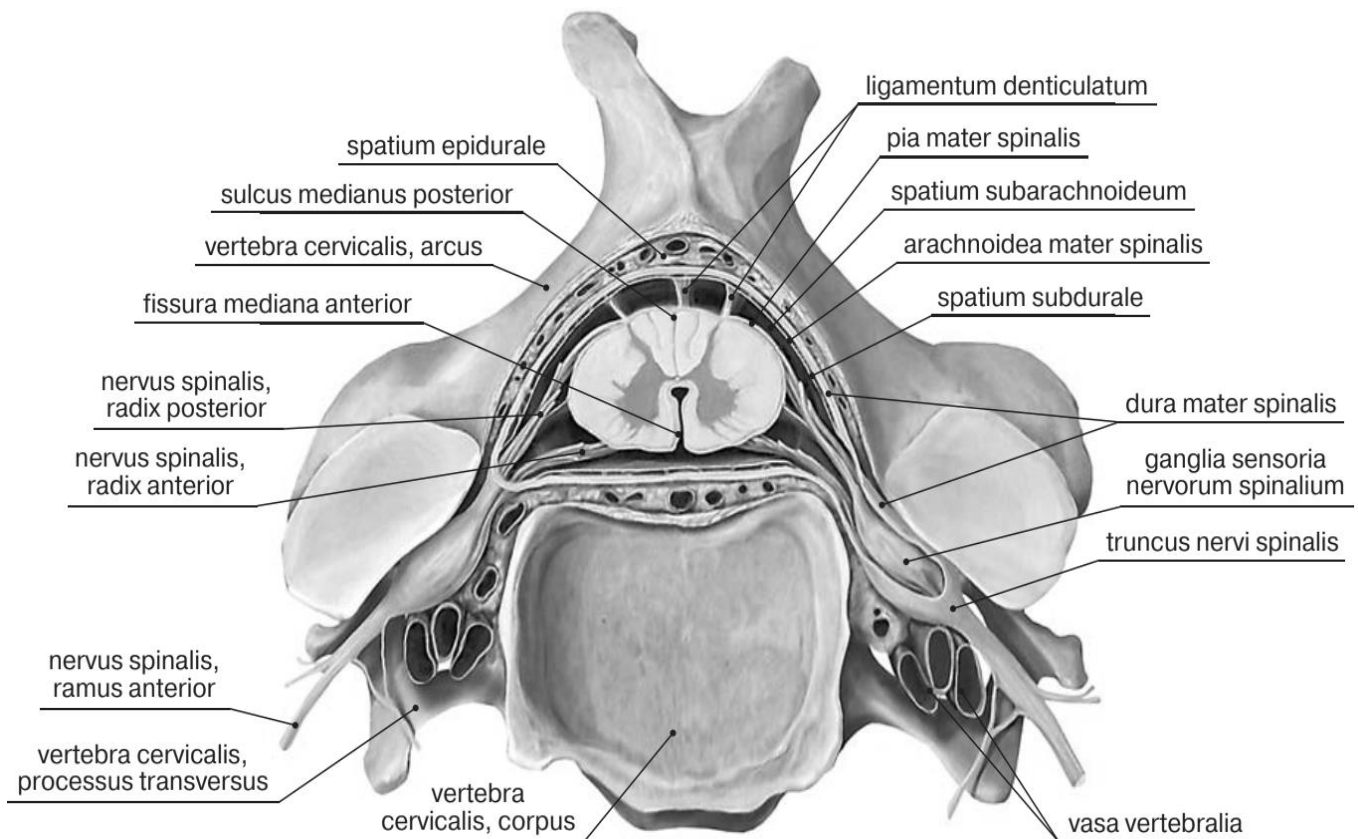


Рис. 1. Топографія спинного мозку

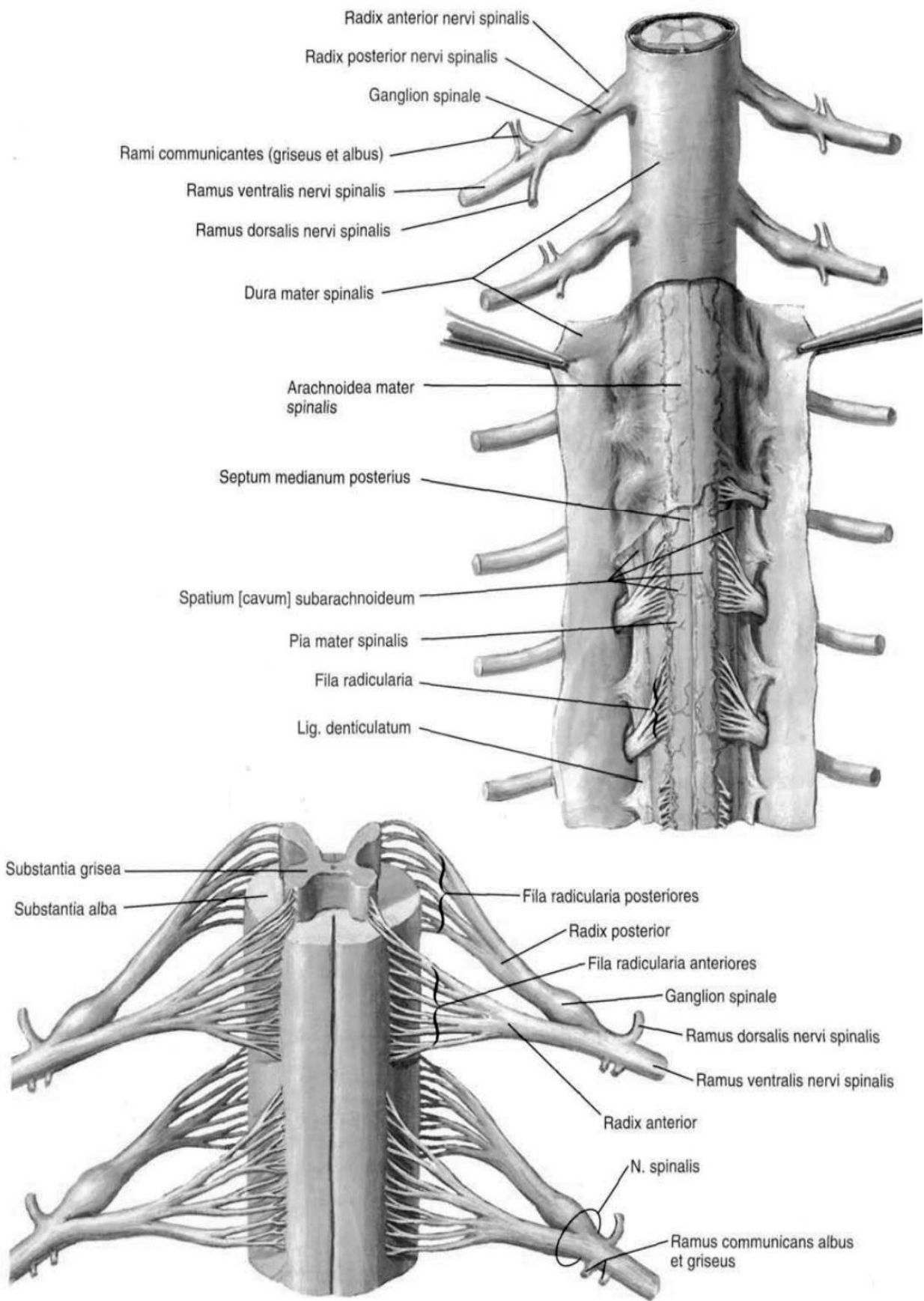


Рис. 2. Спина́й мозо́к, medulla spinalis (Френк Неттер, Атлас анатомі́ї люди́ни)

У внутрішнього краю міжхребцевого отвору передній і задній корінці зближуються та, зливаючись один з одним, утворюють спинно-мозковий нерв (*nervus spinales*). На всьому протязі спинного мозку з кожного його боку відходить 31 пара корінців (як варіант їх кількість може бути 32 чи 33).

Ділянка спинного мозку, яка відповідає кожній парі корінців, називається **сегментом спинного мозку**. Сегменти спинного мозку позначаються латинськими літерами С, Т, L, S і Со, що вказує на шийну, грудну, поперекову, крижову, куприкову частини. Скелетотопія сегментів наведена на рис. 3.

У спинному мозку розрізняють: *шийну частину* (*pars cervicalis*) із 8 сегментів (*segmenta cervicalia*); *грудну частину* (*pars thoracica*), з 12 сегментів (*segmenta thoracica*); *поперекову частину* (*pars lumbalis*), з 5 сегментів (*segmenta lumbalia*); *крижову частину* (*pars sacralis*), з 5 сегментів (*segmenta sacralia*), *куприкову частину* (*pars coccygea*), що має 1-3 сегментів (*segmenta coccygea*).

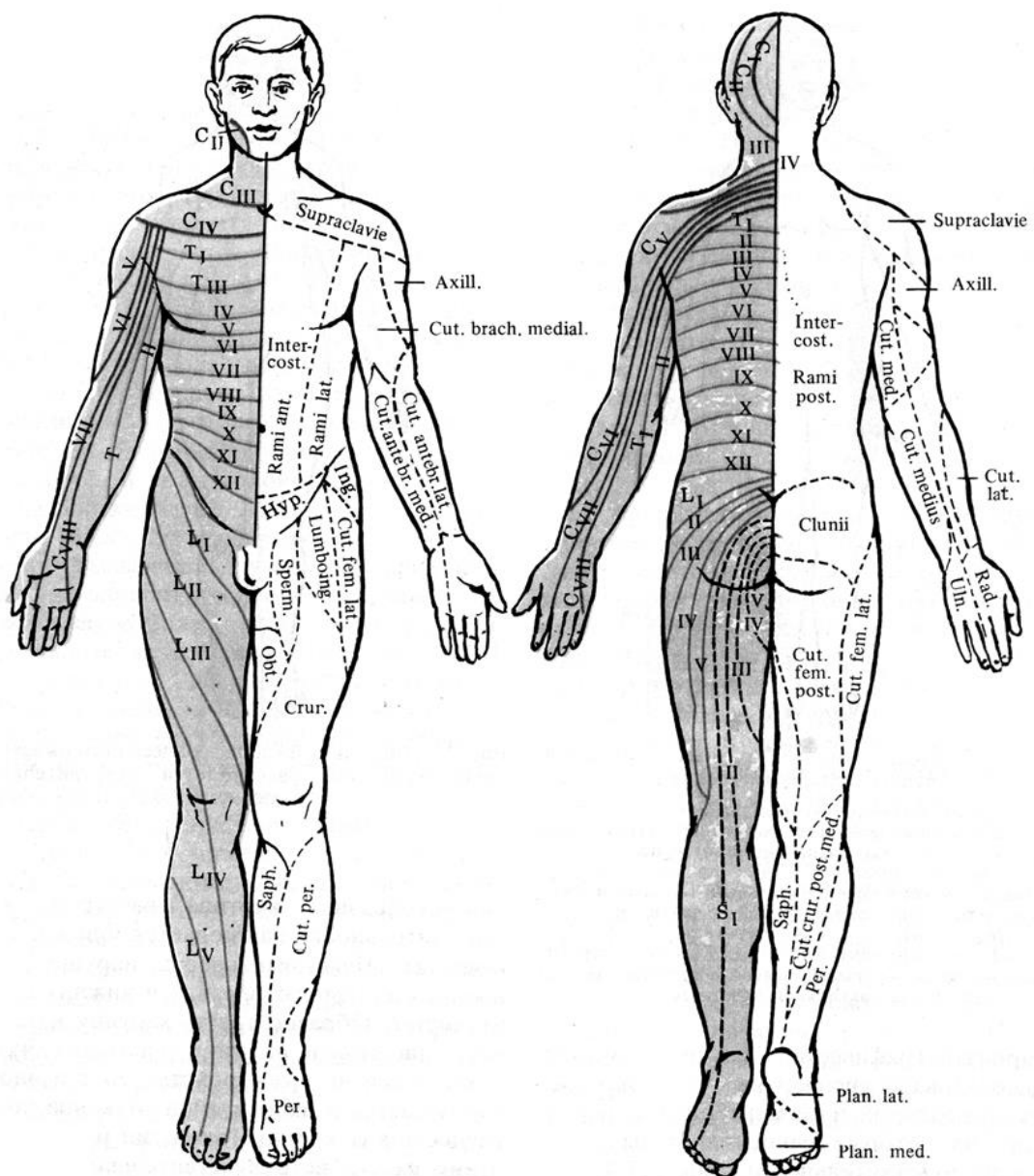


Рис. 3. Розподіл шкіряної чутливості відповідно спинномозковим нервам та корінцям

Спинний мозок значно коротше хребетного стовпа, тому порядковий номер сегментів спинного мозку і рівень їх положення починаючи з нижнього шийного відділу, не відповідають порядковим номерам однойменних хребців.

Верхні шийні сегменти спинного мозку розташовані на рівні відповідних шийних хребців. Нижні шийні та верхні грудні сегменти спинного мозку лежать в хребетному каналі на один хребець вище, ніж тіла відповідних хребців. У середньому грудному відділі ця різниця між відповідним сегментом спинного мозку і тілом хребця збільшується вже на 2 хребці, в нижньому грудному - на 3. Поперекові сегменти спинного мозку лежать в хребетному каналі на рівні тіл X, XI грудних хребців. Крижові і куприкові сегменти - на рівні XII грудного і I поперекового хребців. Подібне співвідношення сегментів спинного мозку з однойменними хребцями носить назву **правило Шино**.

У зв'язку з тим, що процеси росту спинного мозку відстають від зростання хребетного каналу, відбувається зміна напрямку ходу корінців спинномозкових нервів. У шийному відділі вони розташовуються горизонтально, в грудному - йдуть в косому напрямку, а від поперекових, крижових і куприкових сегментів - майже вертикально. Відповідно відбувається збільшення їх довжини від місця виходу з спинного мозку до безпосереднього утворення спинномозкового нерва в міжхребцевому отворі. У шийному відділі спинного мозку корінці мають довжину 1-1,5 см., а в поперековому та крижовому відділах їх довжина становить 3-12 см. Внаслідок того, що спинний мозок людини є більш коротким, ніж хребетний канал, в якому він розташовується, місце виходу корінців спинномозкових нервів не збігається з рівнями відповідних міжхребцевих отворів. Щоб пройти через останні, корінці поперекового, крижового та куприкового відділів спинного мозку спершу спускаються вниз по хребетному каналу і розташовуються паралельно кінцевій нитці спинного мозку, оточуючи її та мозковий конус густим пучком нервів, який носить назву **кінського хвоста** (*cauda equina*).

Спинний мозок складається із: **сірої речовини** (*substantia grisea*), розташованої в середині і оточуючої його з усіх боків, **білої речовини** (*substantia alba*).

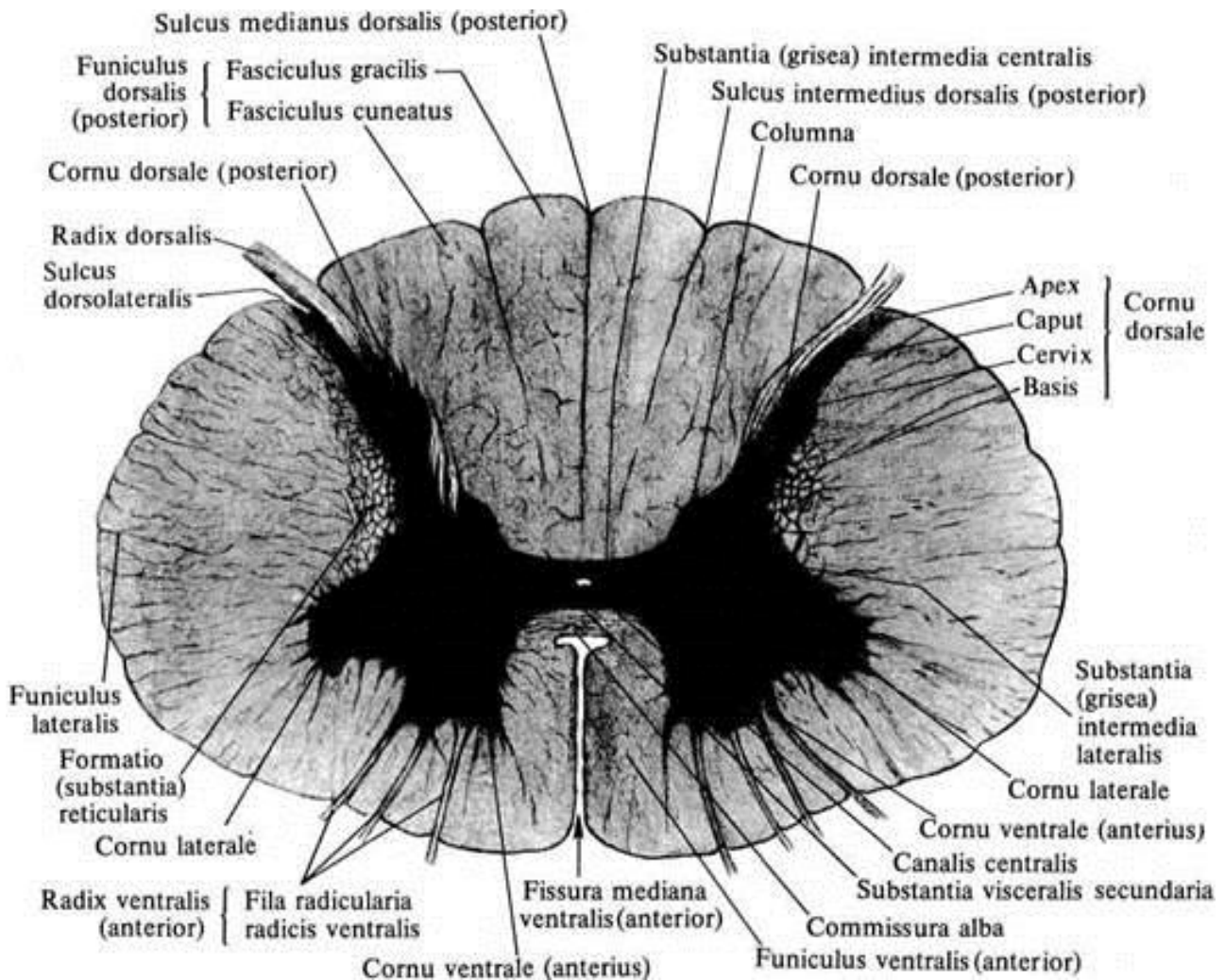
У центральній нервовій системі сіра речовина утворена тілами нейронів.

Біла речовина сформована відростками нейронів, більшість яких мають мієлинову оболонку.

На поперечному розрізі сіра речовина спинного мозку виглядає як фігура метелика, в центрі розташований **центральний канал** (*canalis centralis*), вистелений одним шаром епендимоцитів. Навколо центрального каналу знаходиться **центральна драглиста** (*circa*) **речовина** (*substantia gelatinosa centralis*).

Центральний канал, що є залишком порожнини нервової трубки і містить спинномозкову рідину, вгорі сполучається з IV шлуночком мозку, а внизу, кілька розширюючись, утворює сліпо закінчений **термінальний** (**кінцевий**) **шлуночок** (*ventriculus terminalis*). Обидві половини спинного мозку з'єднані між собою проміжною центральною речовиною – сірою та білою спайками.

У сірій речовині спинного мозку розрізняють симетричні: передні стовпи та задні стовпи. На ділянці від VIII шийного (рідше – від I грудного) до II поперекового сегменту є такожні бічні стовпи.



**Рис. 4. Поперечний розріз спинного мозку
(Горизонтальний розріз верхнього відділу грудної частини
спинного мозку)**

На поперечному розрізі спинного мозку стовпи сірої речовини називаються рогами:

- передній ріг, що є більш широким,
- задній та боковий, - більш вузькі.

Сіра речовина утворена тілами мультиполярних нейронів, безмієліновими і тонкими мієліновими волокнами та гліоцитами.

Клітини, що мають однакову будову і виконують однакові функції, утворюють ядра сірої речовини. Будова ядер в різних відділах спинного мозку розрізняється по структурі нейронів, нервових волокон і глії.

У сірій речовині спинного мозку виділяють кілька типів нейронів:

- великі корінцеві, аксони, яких беруть участь у формуванні передніх корінців;
- пучкові, аксони, яких утворюють пучки білої речовини, що з'єднують сегменти спинного мозку між собою або спинний мозок з головним;
- внутрішні, їх численні відростки не виходять за межі сірої речовини, утворюючи в ній синапси з іншими нейронами спинного мозку.

У передніх рогах спинного мозку (cornu anterior) розташовані великі мультиполярні корінцеві рухові (еферентні) нейрони, які утворюють: **5 ядер**, що є моторними соматичними центрами:

- два латеральних (передньо- і задньолатеральні),
- два медіальних (передньо- і задньомедіальні)
- одне центральне ядро.

Їх аксони виходять у складі передніх корінців, а потім спинномозкових нервів і спрямовуються на периферію, іннервуючи скелетні м'язи.

У задніх рогах спинного мозку (cornu posterior) залягають ядра, які утворені дрібними вставними нейронами, до яких у складі задніх, або чутливих, корінців прямують аксони псевдоуніполярних клітин, розташованих в спинно-мозкових вузлах.

Основна маса вставних нейронів заднього рогу утворює його власне ядро, яке лежить у середині заднього рогу. Їх аксони проходять через передню білу спайку в бічний канатик протилежного боку й спрямовується у головний мозок у складі спіноталамічних шляхів.

У медіальній частині основи заднього рогу розташоване *грудне ядро*, яке чітко обмежене прошарком білої речовини і складається із великих вставних нейронів. Воно проходить у вигляді тяжу вздовж усього заднього стовпа сірої речовини. Його найбільший діаметр простежується від XI грудного до I поперекового сегмента. Аксони деяких нейронів грудного ядра проходять у складі дорсального спіномозочкового шляху зі свого боку до мозочка.

Відростки вставних нейронів пов'язують аферентні нейрони спинномозкових вузлів з нейронами передніх рогів.

У сірій речовині верхівки заднього рогу виділяють прикордонну зону. Упереді від цієї зони розташована губчаста зона; що утворена крупнопетлистою гліальною сіткою, у петлях якої лежить безліч дрібних вставних нейронів.

Ще попереду від прикордонної зони розташована драглиста речовина; яка складається з великої кількості елементів глії і невеликого числа дрібних нервових клітин.

Відростки нейронів драглистої речовини, губчастої зони і дифузно розсіяних у вії сірій речовині пучкових клітин здійснюють зв'язок з кількома сусідніми сегментами спинного мозку. Як правило, вони утворюють синапси з нейронами, розташованими в передніх рогах свого сегмента, тобто пов'язують аферентні нейрони спинномозкових вузлів з нейронами передніх рогів.

Між переднім і заднім рогами розташоване *центральна проміжна (сіра) речовина (substantia (grisea) intermedia centralis)* спинного мозку, де на ділянці від VIII шийного по II поперекового сегментів є *бічні роги (cornu lateralis)*, в яких знаходяться центри симпатичної частини вегетативної нервової системи.

Аксони клітин цих ядер проходять через передній ріг і виходять зі спинного мозку в складі передніх корінців.

У проміжній речовині також розташовано медіальна проміжна (сіра) речовина, відростки клітин якої проходять у складі дорсального спіномозочкового шляху свого боку.

У білій речовині в шийних сегментах спинного мозку між переднім і заднім рогами і у верхньогрудних між бічними і задніми рогами розташована ретикулярна формація, що має вигляд тонких переплетених перекладин сірої речовини, які складаються з мультиполярних багатовідросткових нейронів.

Сіра речовина спинного мозку з її задніми і передніми корінцями і власними пучками білої речовини, які оточують сіру речовину, утворює власний, або сегментарний, апарат спинного мозку.

У бічному розі, який є тільки на рівні від VIII шийного (C8) до II-III поперекового (L2-L3) сегментів, розташоване *симпатичне бічнопроміжжєядро* (*nucleus intermediolateralis*). У бічній проміжній речовині (*substantia intermedia lateralis*), на рівні сегментів Th1-L3, прибічнице центрального каналу розташоване ядро вісцеральної чутливості - присередньопроміжне ядро (*nucleus intermediomedialis*), а на рівні крижової частини спинного мозку (сегменти S2-S4) розміщені крижові парасимпатичні ядра (*nuclei parasymphatici sacrales*).

У білій речовині спинного мозку з кожної його сторони можна побачити **3 канатика: передній, бічний, задній**.

Передній канатик (*funiculus anterior*): розташований між передньою серединною щілиною і передньою латеральною борозною;

Задній (*funiculus posterior*): знаходиться між задньою серединною і задньою латеральною борознами;

Бічний (*funiculus lateralis*): розташований між передньою і задньою латеральними борознами.

Біла речовина спинного мозку утворена відростками нервових клітин. Сукупність цих відростків в канатиках спинного мозку становить 3 системи пучків (провідних шляхів спинного мозку):

-короткі пучки асоціативних волокон, що зв'язують сегменти спинного мозку, розташовані на різних рівнях;

-висхідні (аферентні, чутливі) пучки, що прямують до центрів великого мозку і мозочка;

-низхідні (еферентні, рухові) пучки, що йдуть від головного мозку до клітин передніх рогів спинного мозку.

У білій речовині передніх канатиків знаходяться переважно низхідні провідні шляхи, в задніх канатиках розташовуються висхідні провідні шляхи.

ЛЮМБАЛЬНА ПУНКЦІЯ ТА АНАТОМІЧНЕ ОБГРУНТУВАННЯ МІСЦЯ ЇЇ ПРОВЕДЕННЯ.

З практичного боку важливим є знання рівня закінчення спинного мозку в спинно-мозковій каналі для проведення люмбальної або спинномозкової пункції - введення голки в підпаутинний простір спинного мозку з метою діагностики складу *ліквору*, або з лікувальною метою.

Основним місцем проведення пункції є проміжок між II і III поперекових хребців, тобто нижче місця закінчення спинного мозку у дорослої людини на рівні II поперекового хребця (рис. 5,6). Відповідно, ймовірність пошкодження спинного мозку при проведенні люмбальної пункції в зазначеному межпозвоночному проміжку є мінімальною.

Дітям пункцію виробляють нижче III поперекового хребця.

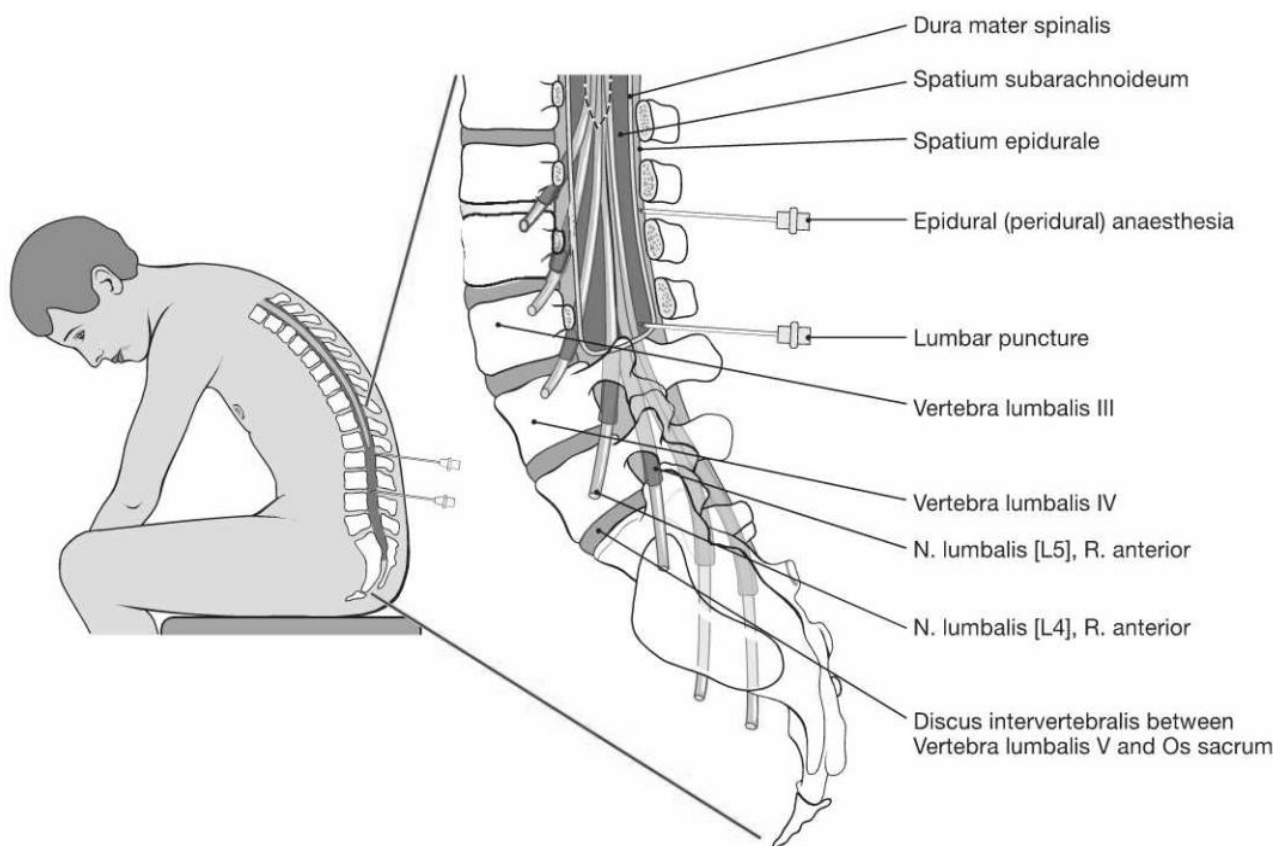
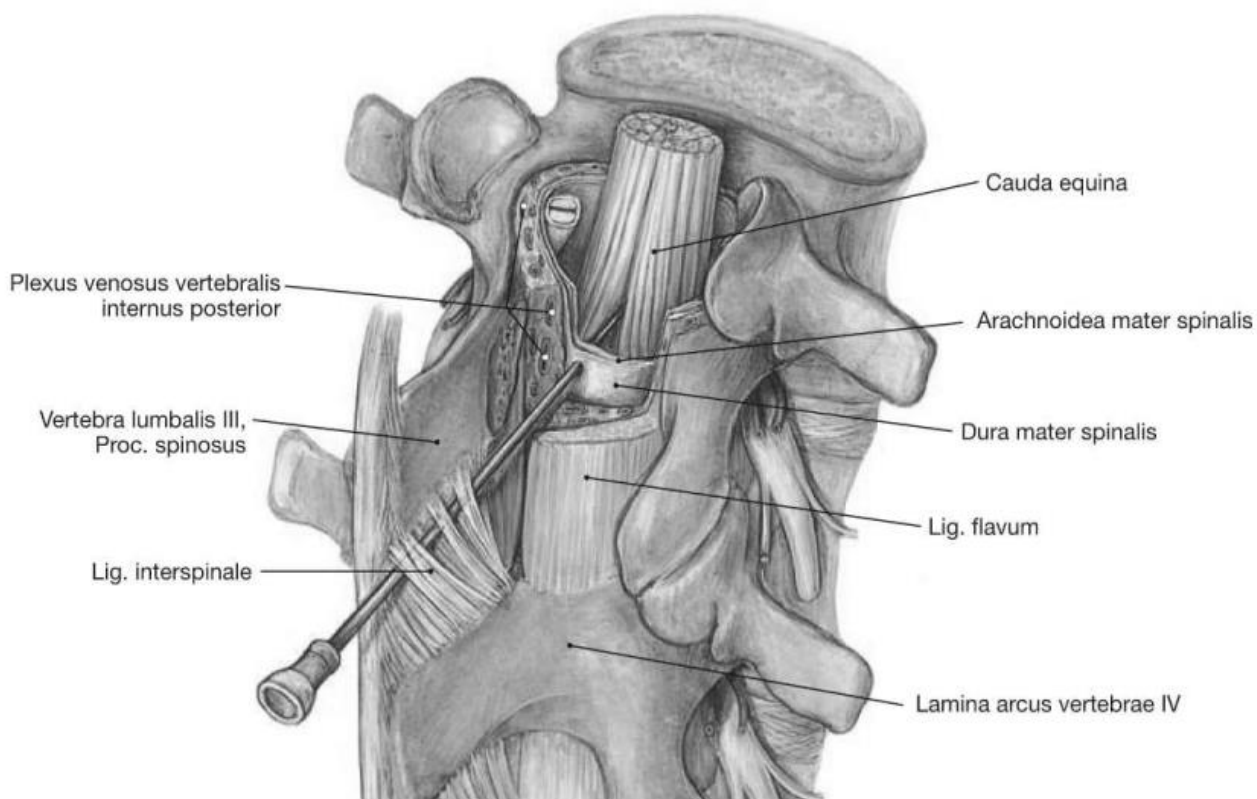


Рис. 5, 6. Проведення люмбальної пункції

ЕМБРИОГЕНЕЗ ГОЛОВНОГО МОЗКУ. АНАТОМІЯ ДОВГАСТОГО МОЗКУ ТА МОСТУ.

ФУНКЦІОНАЛЬНА МОРФОЛОГІЯ НЕРВОВОЇ СИСТЕМИ. МОРФОГЕНЕЗ

В онтогенезі елементи нервової системи людини розвиваються із ембріональної ектодерми (нейрони та нейроглія) і мезодерми (оболонки, судини, мезоглія). Вже наприкінці 3-ї неділі розвитку людський ембріон має вигляд овальної пластинки біля 1,5 см у довжину. В цей час із ектодерми формується нервова трубка.

У сформованій нервовій трубці можна виділити 3 шари: внутрішній епендимний шар – його клітки активно діляться мітотично, середній шар – мантійний (плащовий) – його клітинний склад поповнюється й за рахунок мітотичного поділу клітин цього шару, й у результаті переміщення їх із внутрішнього епендимного шару; зовнішній шар, який називається крайовою вуаллю (утворюється відростками клітин двох попередніх шарів) (рис. 7).

Надалі клітини внутрішнього шару перетворюються в циліндричні епендимні (гліальні) клітини, що вистилають центральний канал спинного мозку.

Клітинні елементи мантійного шару диференціюються у двох напрямках. З них виникають нейробласти, які поступово перетворюються в зрілі нервові клітини, спонгіобласти, що дають початок різним видам клітин нейроглії (астроцитам і олігодендроцитам).

По мірі диференціювання нейробласту змінюється субмікроскопічна будова його ядра і цитоплазми. У ядрі виникають ділянки різної електронної густини у вигляді ніжних зерен і ниток. У цитоплазмі у великій кількості присутні широкі цистерни і вузькі каналці ендоплазматичної сітки, збільшується кількість рибосом, гарного розвитку досягає пластинчастий комплекс. Тіло нейробластів поступово набуває грушоподібної форми, від його загостреного кінця починає розвиватися відросток – нейрит (аксон).

Пізніше диференціюються інші відростки – дендрити. Нейробласти перетворюються в зрілі нервові клітини – нейрони. Нейробласти і нейрони в період ембріонального розвитку нервової системи мітотично діляться.

Від нервової (медулярної) трубки, що тягнеться паралельно хорді та дорсально від неї вправо та вліво, випинається розчленована гангліозна пластинка, що формує спинномозкові вузли. Одночасна міграція нейробластів з медулярної трубки спричиняє формування симпатичних прикордонних стовбурів з паравертебральними сегментарними вузлами, а також превертебральних, екстраорганних і інтрамуральних нервових гангліїв.

Відростки клітин спинного мозку (мотонейрони) підходять до м'язів, відростки клітин симпатичних вузлів поширюються у внутрішні органи, а відростки клітин спинномозкових вузлів пронизують всі тканини й органи зародка, забезпечуючи їх аферентну іннервацію.

При розвитку головного кінця мозкової трубки принцип метамерії не дотримується. Розширення порожнини мозкової трубки і збільшення маси клітин супроводжується *утворенням первинних мозкових міхурів*, з яких в подальшому відбувається формування *головного мозку*.

- передній мозок (prosencephalon)
- мозок (mesencephalon)
- задній мозок (rhombencephalon).

У подальшому (на 6-му тижні) передній мозок ділиться ще на 2 мозкових міхура:

- звичайно мозок (telencephalon)
- півкуля великого мозку і деякі базальні ядра,
- проміжний мозок (diensephalon).

До 4-го тижня ембріонального розвитку в головному кінці нервової трубки формуються **3 первинних мозкових міхура** (рис. 4).

З кожного боку проміжного мозку виростає очний міхур, з якого формуються нервові елементи очного яблука.

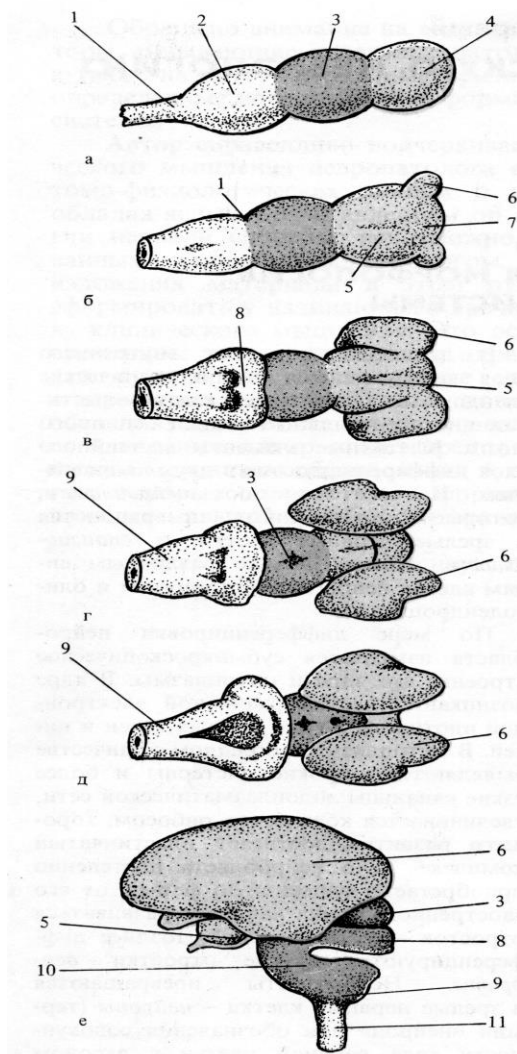


Рис. 7. Ембріональний розвиток мозку.

До 12-го тижня (довжина зародка 56 мм) виявляються загальні риси в будові головного мозку, характерні для людини.

Починається диференціювання клітин нейроглії; в спинному мозку видні шийне та поперекове стовщення, з'являються кінський хвіст і кінцева нитка спинного мозку.

Очний келих, утворений цим виростом, викликає зміни у ектодермі, що лежить безпосередньо над ним, це призводить до виникнення кришталика.

Ромбоподібний мозок підрозділяється на задній мозок (metencephalon), який включає мозочок і міст, і довгастий мозок (myelencephalon).

До 7-го тижня в півкулях мозку добре виражені смугасте тіло і зоровий бугор, гіпофізарні воронка і кишенья (Ратке) змикаються, намічається судинне сплетіння.

До 8-го тижня в корі головного мозку з'являються типові нервові клітини, стають помітними нюхові частки, чітко виражені тверда, м'яка і павутинна оболони мозку.

До 10-го тижня (довжина зародка 40 мм) формується дефінітивна внутрішня структура спинного мозку.

До 16-го тижня (довжина зародка 112 мм) стають помітні частки головного мозку, півкулі покривають більшу частину мозкового стовбура, з'являються горбки; більш вираженим стає мозочок.

До 20-го тижня (довжина зародка 160 мм) завершується формування спайок (комісур) і починається мієлінізація спинного мозку.

Типові шари кори головного мозку помітні 25-го тижня, борозни і звивини головного мозку формуються до 28-30-го тижня; з 36-го тижня починається мієлінізація головного мозку.

До 40-го тижня розвитку вже існують всі основні звивини мозку, вид борозен нагадує їх схематичну замальовку.

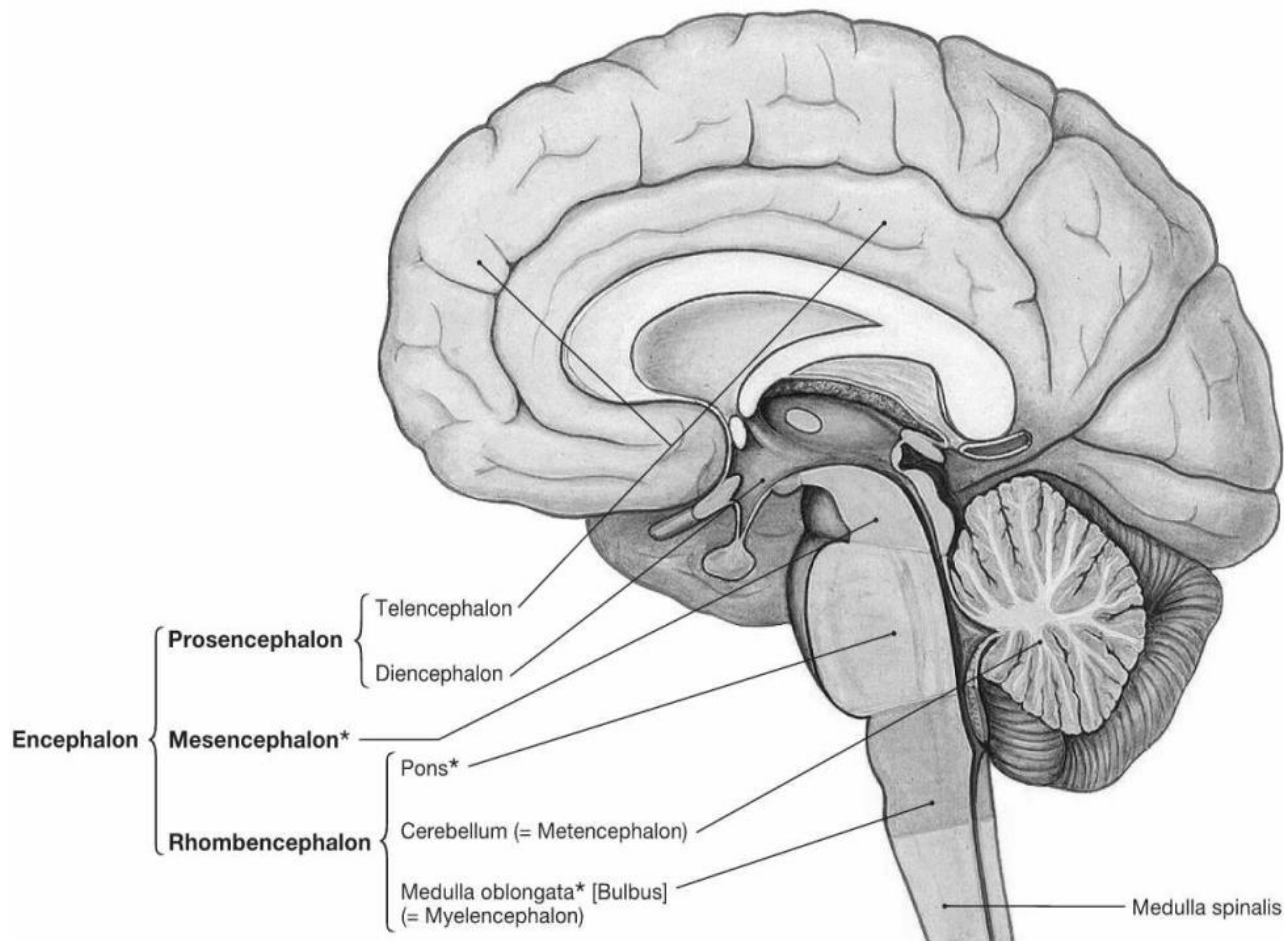


Рис. 8. Організація центральної нервової системи

На початку другого року життя подібна схематичність зникає та з'являються відмінності за рахунок формування невеликих безіменних борозен, які помітно змінюють загальну картину розподілу основних борозен і звивин.

У розвитку нервової системи важливу роль відіграє мієлінізація нервових структур. Цей процес має упорядкування, відповідно до анатомічних і функціональних особливостей систем волокон.

Мієлінізація нейронів вказує на функціональну зрілість системи. Мієлінова оболонка є свого роду ізолятором для біоелектричних імпульсів, що виникають в нейронах при збудженні. Вона забезпечує також більш швидке проведення збудження по нервових волокнах.

У центральній нервовій системі мієлін виробляється олігодендрогліоцитами, розташованими між нервовими волокнами білої речовини.

Однак деяка кількість мієліну синтезується олігодендрогліоцитами в сірій речовині. Процес мієлінізації починається в сірій речовині близько тіл нейронів і просувається вздовж аксона в білу речовину.

Кожен олігодендрогліоцит бере участь в утворенні мієлінової оболонки. Він обгортає окрему ділянку нервового волокна послідовними спіральними шарами.

Мієлінова оболонка переривається перетинами вузла (перетини Ранв'є).

Мієлінізація починається на 4 місяці внутрішньоутробного розвитку і завершується після народження. Деякі волокна мієлінізуються тільки протягом перших років життя.

У періоді ембріогенезу мієлінізуються такі структури, як пре- та постцентральна звивини, шпорна борозна і прилеглі до неї відділи кори мозку, гіпокамп, таламо-стріопаллідарний комплекс, вестібюлярні ядра, нижні оливи, черв'як мозочка, передні та задні роги спинного мозку, висхідні аферентні системи, бічних і задніх канатиків, деякі низхідні еферентні системи бічних канатиків та ін.

Мієлінізація волокон пірамідної системи починається на останньому місяці внутрішньоутробного розвитку і триває протягом першого року життя. У середній і нижній лобовій звивині, нижній тім'яній часточці, середній та нижній скроневих звивинах мієлінізація починається тільки після народження.

Вони формуються найпершими і пов'язані зі сприйняттям сенсорної інформації (сенсомоторна, зорова і слухова кора) або здійснюють зв'язок з підкірковими структурами. Це філогенетично більш старі відділи мозку.

Області, в яких мієлінізація починається пізніше, відносяться до філогенетично більш молодим; структурами пов'язаними з формуванням внутрішньокоркових зв'язків.

Таким чином, нервова система в процесах філо- і онтогенезу проходить тривалий шлях розвитку і є найскладнішою системою, створеною в процесі еволюції.

ДОВГАСТИЙ МОЗОК

Довгастий мозок (*medulla oblongata*) є безпосереднім продовженням спинного мозку. Нижньою його межею прийнято вважати місце виходу корінців I спинномозгового нерва або перехрест пірамід. Верхньою межею слугує задній край моста. Межа довгастого мозку з мостом на дорсальній поверхні відповідає мозковим смужкам IV шлуночка, які ділять дно IV шлуночка на верхню і нижню частини.

У довгастому мозку розрізняють 4 поверхні (вентральну, дорсальну і дві бічні), поділені борознами.

Передня поверхня поділена *передньою серединною щілиною* (*fissura mediana anterior*), з боків якої розташовуються *піраміди* (*pyramides*), які утворені пучками нервових волокон пірамідних провідних шляхів. Ці волокна частково перехрещуються в глибині описаної щілини на межі зі спинним мозком – перехрестя пірамід (*decussatio pyramidum*).

Волокна пірамідних шляхів сполучають кору півкуль великого мозку з ядрами черепних нервів і передніх рогів спинного мозку.

З кожного боку від піраміди розташовується *олива (oliva)*, що відокремлена від піраміди *передньою латеральною борозною (sulcus lateralis anterior)*.

У передньолатеральній борозні з довгастого мозку виходять корінці XII пар черепних нервів.

Дорсальніше оливи із задньої латеральної борозни довгастого мозку (*позадуоливна борозна – sulcus retroolivaris*) виходять корінці IX, X і XI пар черепних нервів.

Задня поверхня довгастого мозку поділена *задньою серединною борозною (sulcus medianus posterior)*. З боків від неї розташовані продовження задніх канатиків спинного мозку, які догори розходяться, переходячи в нижні мозочкові ніжки. Ці ніжки обмежують знизу ромбоподібну ямку.

Задній канатик складається з двох пучків – *клиноподібного пучка (fasciculus cuneatus)*, який лежить латеральніше, й *тонкого пучка (fasciculus gracilis)*, розташованого медіальніше. Ці пучки поблизу нижнього кута ромбоподібної ямки закінчуються горбками.

Латеральніше знаходиться горбок клиноподібного ядра, медіальніше лежить горбок тонкого ядра.

Поверхня довгастого мозку, яка обмежена знизу і латерально нижніми мозочковими ніжками, бере участь в утворенні ромбовидної ямки, що є дном IV шлуночка.

Довгастий мозок побудований з білої і сірої речовини. У довгастому мозку залягають ядра IX, X, XI і XII пар черепних нервів, центри дихання і кровообігу.

Через довгастий мозок проходять висхідні провідні шляхи, що зв'язують спинний мозок з півкулями великого мозку, мозковим стовбуром і з мозочком. Вентральні відділи довгастого мозку подані спадними руховими пірамідними волокнами. Деякі вище оливних ядер розташовані структури ретикулярної формації – сітчастої речовини.

Ретикулярна формація (formatio reticularis) являє собою сукупність клітин, клітинних скупчень і нервових волокон, що їх поєднують, які розташовані в стовбурі мозку (довгастий мозок, міст, середній і проміжний мозок) і утворюють мережу.

Ретикулярна формація пов'язана з усіма органами чуття, руховими і чутливими областями кори півкуль великого мозку, таламусом і гіпоталамусом, спинним мозком. Вона регулює рівень збудливості та тонуру різних відділів центральної нервової системи, включаючи кору півкуль великого мозку, бере участь у регуляції рівня свідомості, емоцій, сну і неспання, вегетативних функцій, цілеспрямованих рухів. Більшість нейронів ретикулярної формації пов'язані синапсами з двома або трьома аферентними волокнами різного походження.

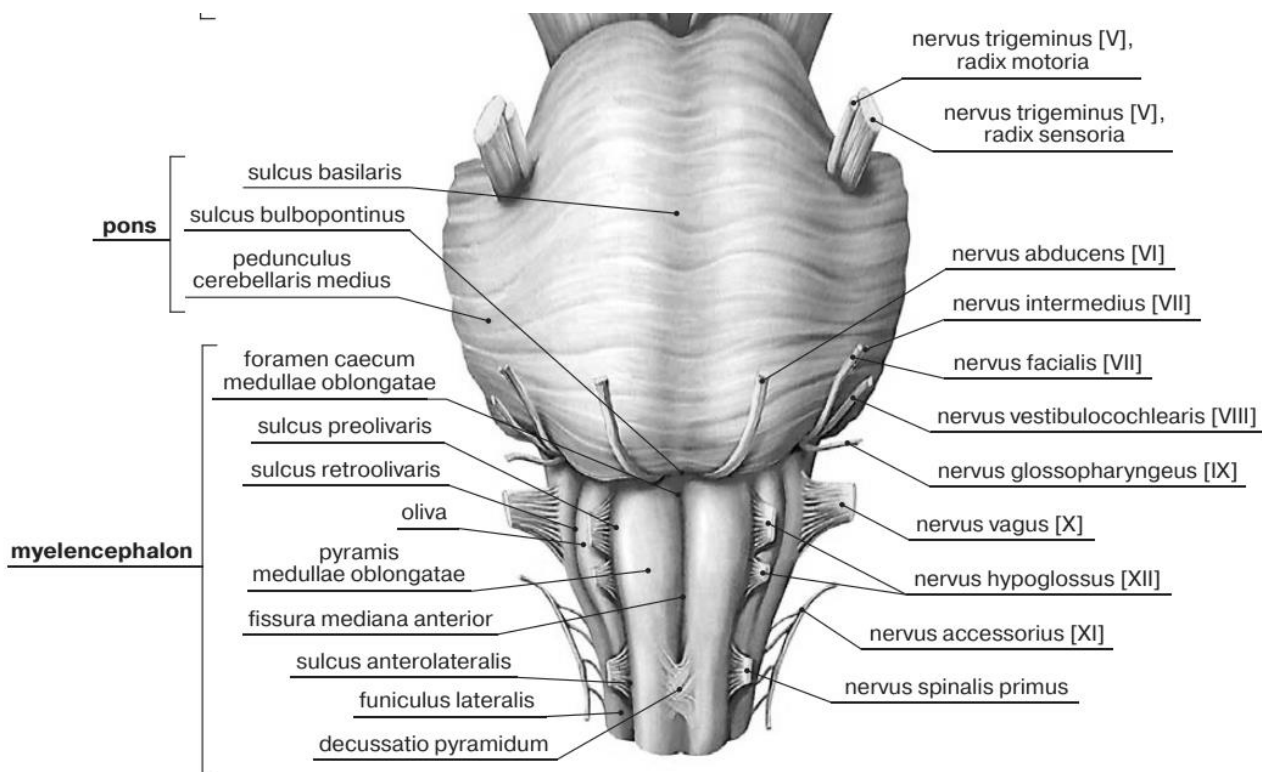


Рис. 9. Довгастий мозок та міст мозку (вигляд спереду)

МІСТ МОЗКУ

Міст (*Вароліїв міст, pons*) названий так італійським анатомом Вароліо (1543-1575), має вигляд лежачого поперечно потовщеного валику, від латерального боку якого відходить праворуч і ліворуч середня-мозочкова ніжка.

Задня поверхня мосту, покрита мозочком, бере участь в утворенні ромбоподібної ямки, передня (прилегла до основи черепа) межує з довгастим мозком внизу і ніжками мозку вгорі. Передня поверхня поперечно покреслена у зв'язку з поперечним напрямком волокон, які йдуть від власних ядер мосту в середні мозочкові ніжки. На передній поверхні мосту по середній лінії поздовжньо розташована *базиллярна (основна) борозна (sulcus basilaris)*, до якої прилягає однойменна артерія.

Міст має дві частини: *основну частину моста (pars basilaris pontis)* і *покрив моста (tegmentum pontis)*, а також, відповідно, дві поверхні: вентральну (що прилягає до сілвис основи черепа) і дорсальну (що обернена в порожнину IV шлуночка). Межею між *pars basilaris pontis* і *tegmentum pontis* на фронтальному зрізі є *трапецієподібне тіло*.

Pars basilaris pontis - це широкий поперечний виступ білого кольору. Задній його край виразно відмежований від довгастого мозку глибокою горизонтальною борозною - *цибулинно-мостовою борозною (sulcus bulbopontineus)*, з глибини якої виходить VI пара черепних нервів. В обох бічних кінцях цієї борозни між мостом, довгастим мозком і мозочком *міститься мосто-мозочковий кут (angulus pontocerebellaris)*, з якого виходять корінці VII і VIII пари черепних нервів.

Трапецієподібне тіло (corpus trapezoideum) - товстий пучок волокон, який йде поперечно і належить до провідного шляху слухового аналізатора. Між волокнами тіла залягають його переднє і заднє ядра.

У дорсальній частини моста знаходиться його *ретикулярна формація (formacio reticularis pontis)*, що є продовженням такої ж формації довгастого мозку

Міст складається з безлічі нервових волокон, які утворюють провідні шляхи, серед них знаходяться клітинні скупчення – власні ядра мосту. В основі мосту, його передньої (базилярної) частини, проходять поздовжні волокна, що належать пірамідному шляху, і корково-мостові волокна, що закінчуються на власних ядрах мосту.

Відростки нейронів ядер мосту утворюють пучки поперечних волокон основи мосту, які йдуть до мозочка, створюючи його середні ніжки. У задній частині мосту (покришці) розташовуються ретикулярна формація, ядра V, VI, VII, VIII пар черепних нервів, а також волокна висхідного напрямку, які є продовженням чутливих провідних шляхів довгастого мозку. Над ретикулярною формацією розташований задній поздовжній пучок, а збоку і вище медіальної петлі залягають волокна латеральної петлі.

АНАТОМІЯ МОЗОЧКА. ІV ШЛУНОЧОК МОЗКА. РОМБООПОДІБНА ЯМКА.

Мозочок (cerebellum) регулює позу та м'язовий тонус, контролює виконання швидких цілеспрямованих довільних рухів, спрямовує повільні цілеспрямовані рухи і координує їх рефlekсами підтримки пози.

Мозочок масою близько 120-160 г. розташовується в задній черепній ямці, позаду (дорсальніше) від мосту та верхньої (дорсальної) частини довгастого мозку. Зверху над мозочком нависають потиличні частки півкуль великого мозку, які відокремлені від мозочка поперечною щілиною великого мозку.

Мозочок поділяють на тіло мозочка та клаттико-вузликову частку, межею між якими є *задньобічна щілина мозочка (fissura posterolateralis)*.

Тіло мозочка (corpus cerebelli) складається з двох півкуль та черв'яка, розташованого між ними. Три пари мозочкових ніжок (які належать довгастому мозку і мосту) зв'язують мозочок з іншими відділами головного мозку.

Дві опуклі поверхні мозочка – верхня і нижня розділені його поперечним заднім краєм, під яким проходить глибока горизонтальна щілина, що починається в бокових відділах у місця входження в мозочок його середніх ніжок.

У мозочку розрізняють дві *півкулі (hemispherum)* і непарну середню частину – *черв'як (vermis)*. Аферентні та еферентні волокна, що зв'язують мозочок з іншими відділами, утворюють 3 пари мозочкових ніжок: нижні йдуть до довгастого мозку, середні – до мосту, верхні – до чотирьогорб'я.

Поверхні півкуль та черв'яка розділяють поперечні паралельні борозни, між якими розташовані вузькі довгі листки мозочка.

У мозочку розрізняють передню, задню і клаптико-вузликову частки, відокремлені глибшими щілинами.

Групи листків, відділених більш глибокими суцільними борознами, утворюють часточки мозочка. Борозни мозочка суцільні і переходять з черв'яка на півкулі, тому кожна часточка черв'яка пов'язана з правою і лівою часточками півкуль. Парний *клаптик (flocculus)* є найбільш ізольованою часточкою півкуль. Клаптик з кожного боку прилягає до вентральної поверхні середньої мозочкової ніжки і пов'язаний з вузликом (*nodulus*) черв'яка ніжкою клаптика, яка переходить у нижній мозковий парус

Подібно корі півкуль великого мозку, в мозочку розрізняють архіцеребеллум – стародавній мозочок, який включає клаптик і вузлик; палеоцеребеллум – старий мозочок, до складу якого входять ділянки черв'яка, відповідні передній долі (піраміди, язичок і область біля клаптика); неоцеребеллум – самий великий новий мозочок, до якого відносяться півкулі і задні ділянки черв'яка.

Мозочок складається із сірої та білої речовини.

Поверхня мозочка вкрита шаром сірої речовини, яка складає *кору мозочка (cortex cerebelli)* і утворює вузькі звивини - *листки мозочка (folia cerebelli)*, відокремлені одна від одної *щілинами мозочка (fissurae cerebelli)*. Глибокі щілини поділяють мозочок на *часточки (lobuli cerebelli)*. Серед них слід виділити найбільш ізольовану маленьку часточку - *клаптик (flocculus)*, також зв'язану з клаптиком частину — *вузлик (nodulus)*. Клаптик з'єднаний з вузликом за допомогою тоненької смужки - *ніжок клаптика (pedunculi flocculi)*, які присередньо переходять у тоненьку півмісяцеву пластинку - *нижній мозковий парус (velum medullare inferius)*. *Flocculus, nodulus і pedunculi flocculi* разом становлять *клаптико-вузликову частку (lobus flocculomodularis)*. Щілини тіла мозочка йдуть не перериваючись через півкулі і черв'як, тому кожній часточці черв'яка відповідає пара часточок півкуль.

Біла речовина мозочка складається з аксонів нервових клітин, що надходять в мозочок, і аксонів клітин Пуркін'є, що йдуть до глибоких ядер мозочка і вестибулярного ядра Дейтерса (що відноситься до VIII пари черепних нервів). Аферентні волокна, що надходять в кору мозочка, представлені двома видами - мохоподібними і так званими лазячими волокнами. Біла речовина, що проникає між сірою, як би галузиться, утворюючи білі смужки, які нагадують на серединному розрізі фігуру гіллястого дерева – *«дерево життя» мозочка (arbor vitae cerebelli)* (рис.8).

Кора мозочка складається із сірої речовини товщиною 1-2,5 мм. У її складі є 3 шари: зовнішній, або молекулярний (*stratum moleculare*); гангліонарний (шар клітин Пуркін'є) (*stratum neuronum piriformium*); зернистий, або гранулярний (*stratum granulosum*).

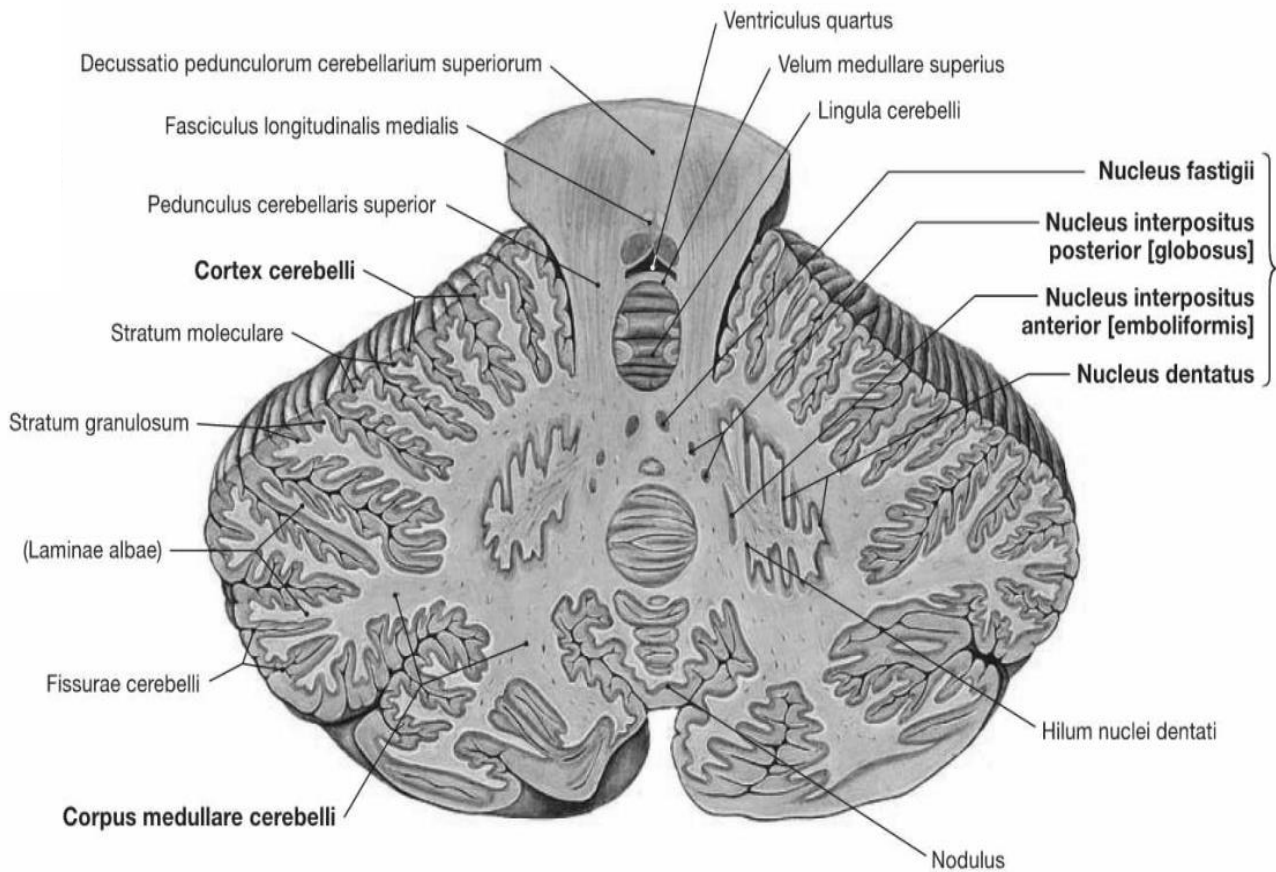


Рис. 10. Горизонтальний розріз мозочка

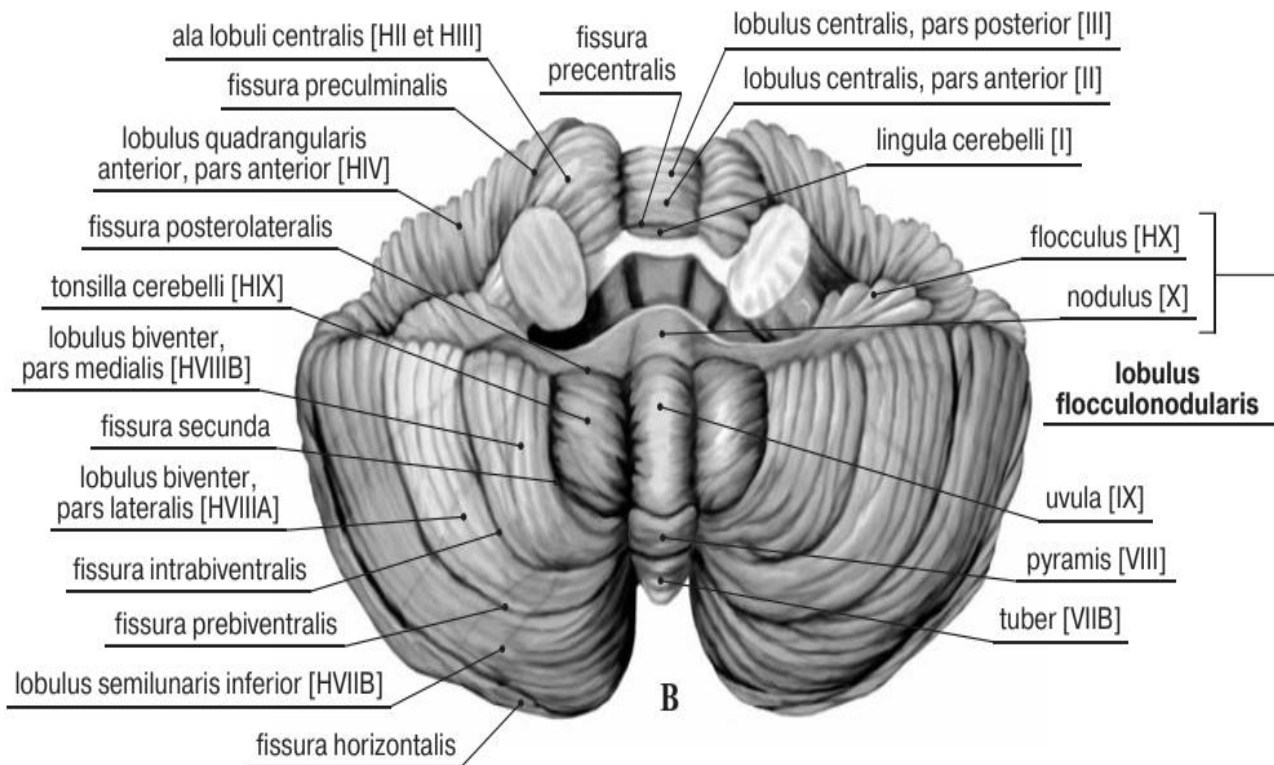


Рис. 11. Мозочок (вигляд знизу)

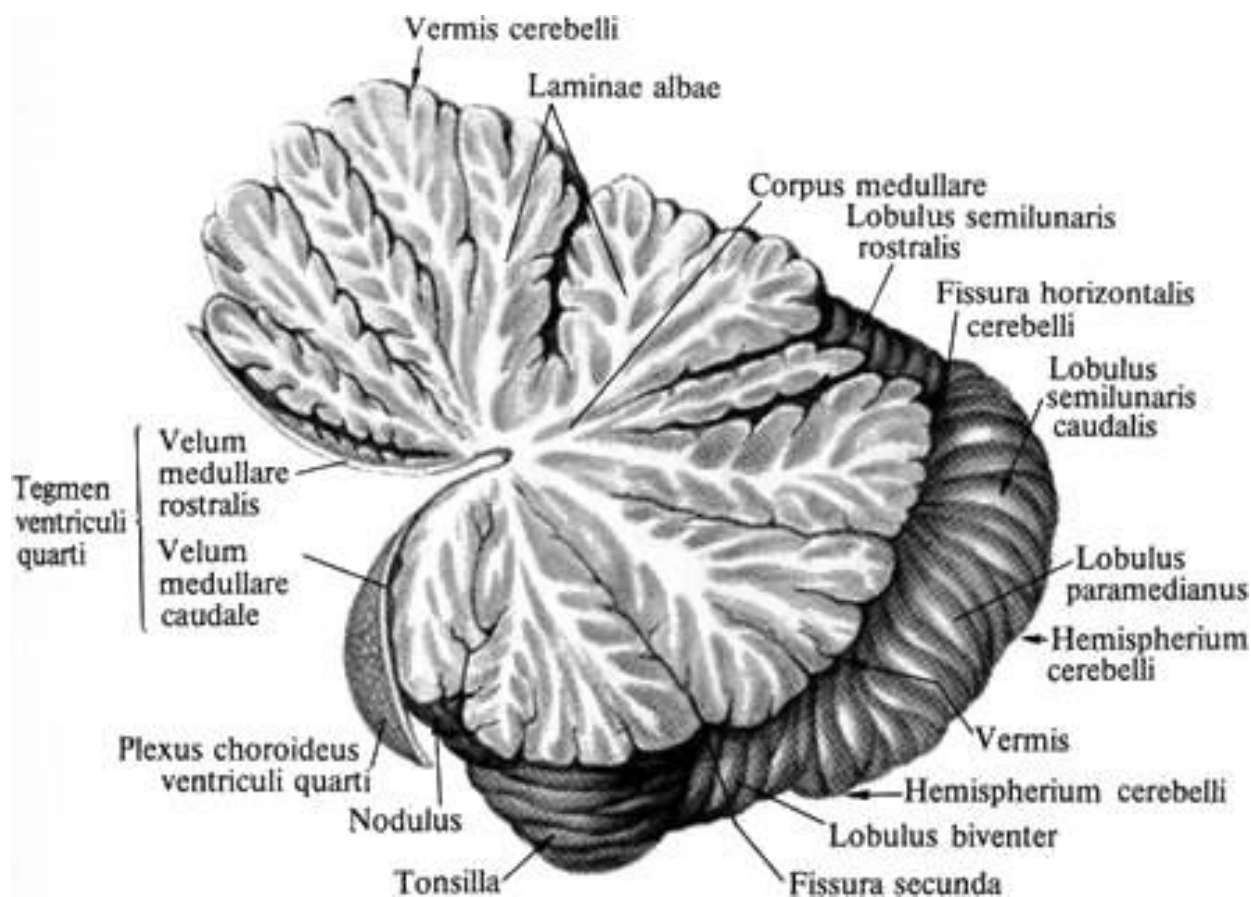


Рис. 12. Мозочок (сагітальний розріз через черв'як - «дерево життя»)

Молекулярний шар містить два основних види нейронів: корзинчаті та зірчасті. Гангліонарний шар містить грушоподібні нейрони (клітини Пуркіньє) - великі клітини, які виділяються розвиненим деревом дендритів, розташованих строго перпендикулярно до звивин мозочка. Клітини Пуркіньє є основними нейронами, що забезпечують функціонування мозочка. Зернистий шар складається з нейронів трьох типів: зерноподібних, великих зірчастих, веретеноподібних горизонтальних клітини.

Також в товщі білої речовини є скупчення сірої речовини – парні ядра.

Ядра мозочка представляють собою парні накопичення сірої речовини, залягають в товсті білої речовини, ближче до середини, тобто до черв'яка мозку. Найбільше та більш нове *зубчасте ядро (nucleus dentatus)* розташоване латерально в межах напівкулі мозочка. Медіальніше цього ядра розташоване *коркоподібне ядро (nucleus emboliformis)*, ще медіальніше – *кулясте ядро (nucleus globosus)* та *ядро вершини (nucleus fastigi)*. Афферентні і ефферентні волокна, з'єднуючи мозок з іншими відділами головного мозку, утворюють 3 пари мозжечкових ніжок. Це знижує мозок підшви (*pedunculus cerebellaris inferior*), яка спрямована вниз, і продовжує мозок, і вона набирає середню мозкову ногу, яка йде до початку.

Мозочок за допомогою *мозжечкових ніжок (pedunculi cerebellares)* з'єднується з іншими відділами. *Верхня мозжечкова ніжка (pedunculus cerebellaris superior)* з'єднує мозочок з середнім мозком. *Середня мозжечкова ніжка (pedunculus*

cerebellaris medus) сполучає кору півкуль великого мозку через міст з мозочком. *Нижня мозочком ніжка (pedunculus cerebellaris inferior)* зв'язує мозочок з довгастим мозком.

IV ШЛУНОЧОК.

Порожниною заднього мозку є *IV шлуночок (ventriculus quartus)*. Це порожнина ромбоподібного мозку, донизу вона продовжується в центральний канал спинного мозку, вгорі через водопровід мозку з'єднується з III шлуночком.

Покрівля IV шлуночка утворена верхнім мозковим парусом, натягнутим між верхніми мозочковими ніжками, і нижнім мозковим парусом, який кріпиться до ніжок клаптика. З боку порожнини IV шлуночка до нижнього мозкового парусу прилягає судинна основа IV шлуночка. Паруси, з'єднуючись вгорі, утворюють кут, відкритий донизу, який декілька входить в мозочок.

З четвертого шлуночка спинномозкова рідина (ліквор) потрапляє в субарахноїдальний простір через два бічних *отвори Люшки* і одне присередньо розташований *отвір Мажанді*. Ззаду знаходиться *серединна апертура IV шлуночка (apertura mediana ventriculi quarti)*.

Дно IV шлуночка завдяки своїй формі називається ромбоподібною ямкою (*fossa rhomboidea*). Вона утворена задньою поверхнею довгастого мозку і мосту. З боків ямку обмежують верхні і нижні мозочкові ніжки. Середина борозна (*sulcus medianus*) ділить дно ямки на дві симетричні половини. По обидва боки борозни видно медіальні підвищення (*eminentia medialis*) з потовщенням в середині ямки у вигляді правого і лівого лицевих горбків (*colliculi faciales*). У товщі лицевого горбка залягають ядра VI пари черепних нервів (відвідний нерв), глибше і латеральніше якого знаходиться ядро VII пари (лицевий нерв). Донизу медіальніше підвищення звужується, і переходить в трикутник під'язикового нерва (*trigonum nervi hypoglossi*), латеральніше якого знаходиться трикутник блукаючого нерва (*trigonum nervi vagi*).

У трикутниках в товщі речовини мозку залягають ядра однойменних нервів. Бічні відділи ромбоподібною ямки отримали назву *вестибулярних полів (areae vestibulares)*, де лежать слухові і вестибулярні ядра присінково-завиткового нерва (VIII пара черепних нервів). Від слухових ядер до серединної борозни відходять поперечні мозкові смужки, розташовані на межі між довгастим мозком і мостом і є волокнами провідного шляху слухового аналізатора.

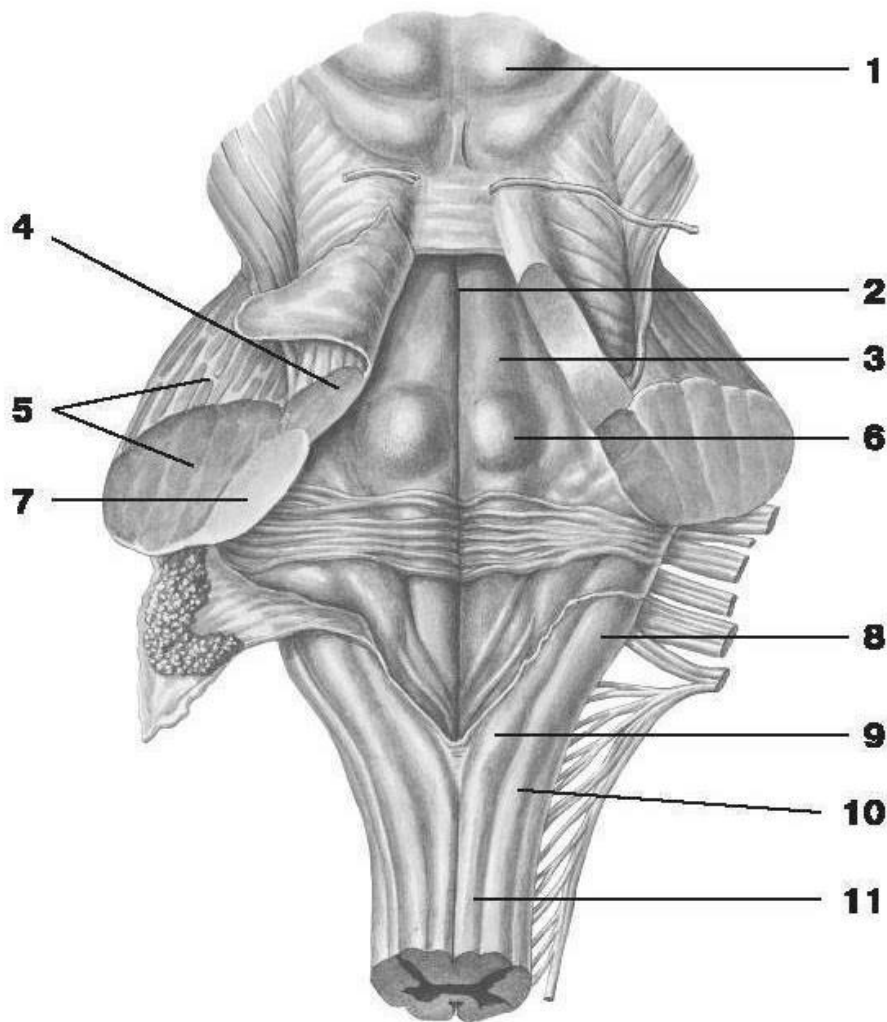


Рис. 13. IV шлуночок

1 - дах середнього мозку; 2 - серединна борозна; 3 - медіальне піднесення; 4 - верхня ніжка мозочка; 5 - середня ніжка мозочка; 6 - лицевий горбок; 7 - нижня ніжка мозочка; 8 - клиноподібний горбок довгастого мозку; 9 - тонкий горбок довгастого мозку; 10 - клиноподібний пучок довгастого мозку; 11-тонкий пучок довгастого мозку.

РОМБОПОДІБНА ЯМКА.

Дно IV шлуночка завдяки своїй формі називається ромбоподібною ямкою (*fossa rhomboidea*). **Ромбоподібна ямка** (*fossa rhomboidea*) утворена задньою поверхнею довгастого мозку і моста. Являє собою ромбоподібне вдавлення, обмежене з боків у верхньому відділі верхніми мозочковими ніжками. Сіра речовина в області ромбоподібної ямки розташовується у вигляді окремих скупчень, або ядер, які відокремлені один від одного білою речовиною. З боків ямку обмежують верхні і нижні мозочкові ніжки. Серединна борозна (*sulcus medianus*) ділить дно ямки на дві симетричні половини. По обидва боки борозни видно *медіальні підвищення* (*eminentia medialis*) з потовщенням в середині ямки у вигляді правого і лівого лицевих горбків (*colliculi faciales*). У товщі лицевого горбка залягають ядро VI пари черепних нервів (відвідний нерв), глибше і латеральніше якого знаходиться ядро VII пари (лицевий нерв). Донизу та медіальніше піднесення

звужується, і переходить в трикутник під'язикового нерва (*trigonum nervi hypoglossi*), латеральніше якого знаходиться трикутник блукаючого нерва (*trigonum nervi vagi*).

У трикутниках в товщі речовини мозку залягають ядра однойменних нервів. Бічні відділи ромбовидної ямки отримали назву вестибулярних полів (*areae vestibulares*), де лежать слухові і вестибулярні ядра переддверно-уліткового нерва (VIII пара черепних нервів).

Від слухових ядер до серединної борозни відходять поперечні мозкові смужки, розташовані на кордоні між довгастим мозком і мостом і є волокнами провідного шляху слухового аналізатора.

У товщі ромбоподібної ямки залягають ядра V, VI, VII, VIII, IX, X, XI і XII пар черепних нервів. Чутливі ядра розташовуються латерально, медіальніше їх лежать вегетативні ядра і найбільш медіально знаходяться рухові ядра черепних нервів.

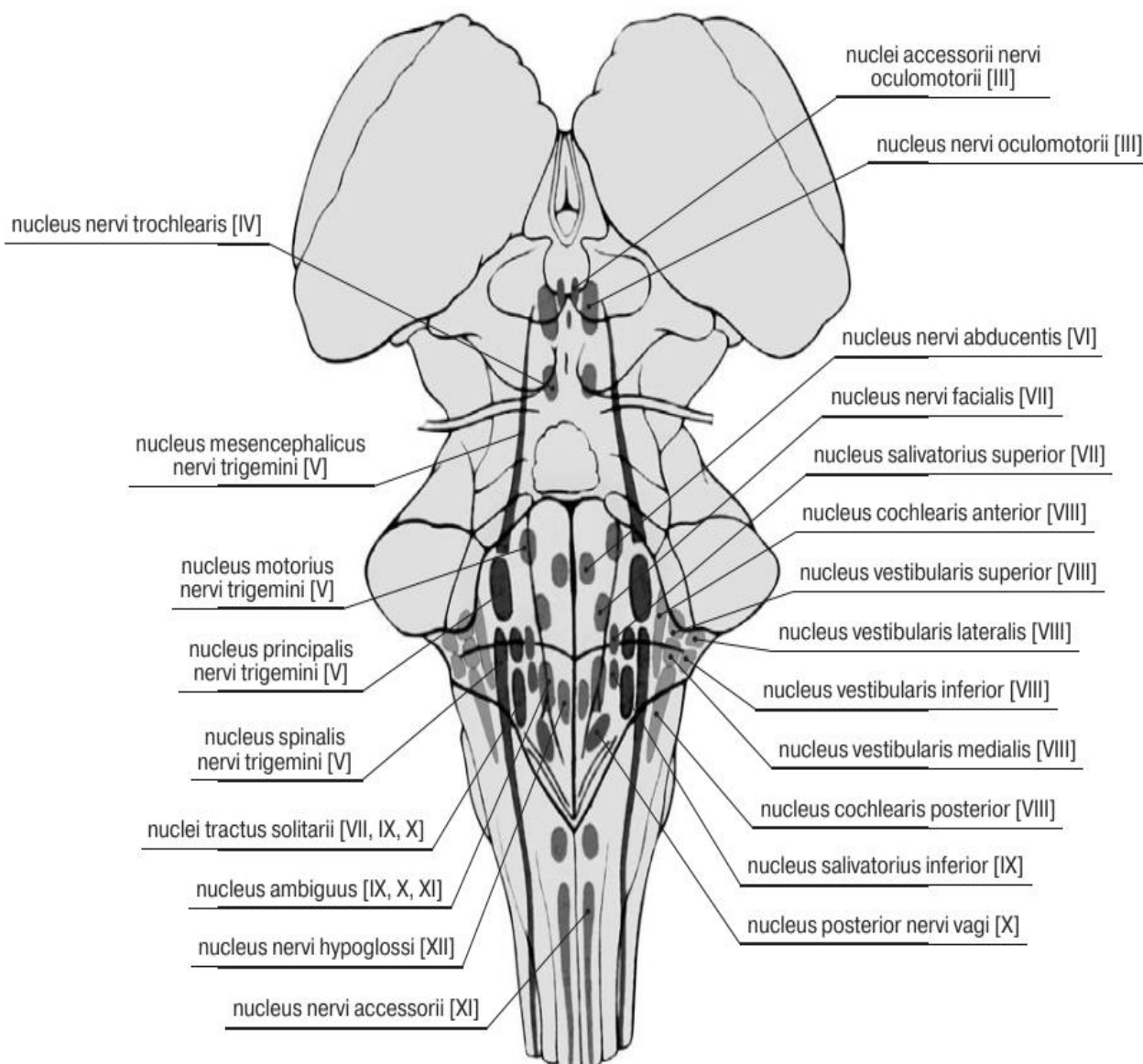


Рис. 14. Проекція ядер черепних нервів на ромбоподібну ямку

Трійчастий нерв (V пара) має 4 ядра: рухове і 3 чутливі: *рухове ядро трійчастого нерва, головне ядро, спинномозкове ядро, середньомозкове ядро.*

Відвідний нерв (VI пара) має рухове ядро.

Лицевий нерва (VII пара) має 3 ядра: рухове ядро лицевого нерва, чутливе ядро одинокого шляху, парасимпатичне верхнє слиновидільне ядро.

Пристінково-завитковий нерв (VIII пара) має 2 групи ядер: 4 вестибулярних (пристінкових) ядра (верхнє ядро Бехтерева, медіальне ядро Швальбе, бічне ядро Дейтерса та нижнє ядро Роллера) і 2 завіткових (слухових) ядра.

Язикоглотковий нерв (IX пара) має 3 ядра: рухове подвійне (загальне для IX і X пар), чутливе ядро одинокого шляху (загальне для VII, IX, X пар) і парасимпатичне нижнє слиновидільне ядро.

Блукаючий нерв (X пара) має 3 ядра: рухове подвійне, чутливе ядро одиночного, а також парасимпатичне заднє ядро.

У додаткового нерва (XI пара) є одне рухове ядро.

У під'язикового нерва (XII пара) також лише одне рухове ядро.

ПЕРЕЛІК ТЕОРЕТИЧНИХ ПИТАНЬ ДО ТЕМИ:

1. Нервова система: функції, класифікація.
2. Нейрон: визначення, частини нейрона, морфологічна класифікація нейронів, їх будова, топографія, функції.
3. Нейрон: функціональна класифікація, топографія, взаємовідношення між функціональними типами нейронів.
4. Рецептори: функціональне значення; класифікація за топографією та за функціями.
5. Сіра речовина центральної нервової системи: будова, функції.
6. Біла речовина центральної нервової системи: будова, функції.
7. Нервові волокна, пучки, корінці, нерви: їх будова.
8. Нервові вузли: класифікація, топографія, функції.
9. Будова простої та складної рефлексорної дуги.
10. Спинний мозок: топографія, верхня та нижня межа, зовнішня будова; описати та продемонструвати на препараті.
11. Люмбальна пункція. Анатомічне обґрунтування місця проведення.
12. Кінський хвіст: топографія, утворення; описати та продемонструвати на препараті.
13. Сегменти спинного мозку: визначення, межі.
14. Частини спинного мозку та їх сегменти.
15. Будова спинного мозку на поздовжньому розрізі.
16. Будова спинного мозку на поперечному розрізі: роги, їх відношення до сегментів.
17. Центральний канал: розвиток, топографія, будова, вміст.
18. Сіра речовина спинного мозку: задні, бічні, передні роги, типи нейронів, які їх утворюють; ядра та функціональна характеристика.
19. Біла речовина спинного мозку: класифікація; короткі волокна, їх образование, топографія и функции.

20. Біла речовина спинного мозку: довгі волокна, класифікація, їх утворення, топографія та функції.
21. Біла речовина спинного мозку: передні, бічні, задні канатики, межі, їх провідні шляхи.
22. Спинномозговий вузол: топографія, будова, функції.
23. Задні корінці спинномозкових нервів: утворення, топографія, функціональне значення.
24. Передні корінці спинномозкових нервів: утворення, топографія, функціональне значення.
25. Спинномозговий нерв: утворення, топографія, гілки; відповідність сегментам спинного мозку.
26. Аномалії розвитку головного мозку.
27. Головний мозок: ембріологічна класифікація (ромбоподібний - задній, середній, передній мозок), їх похідні.
28. Ромбоподібний (задній мозок): його похідні, продемонструвати на препараті.
29. Довгастий мозок: розвиток, межі, зовнішня будова; описати і продемонструвати, сіра і біла речовина, будова, топографія, функціональне значення.
30. Міст: розвиток, межі, зовнішня будова, описати і продемонструвати на препаратах, сіра і біла речовина, будова, топографія, функціональне значення.
31. Стовбур головного мозку: характеристика ядер черепних нервів.
32. Мозочок: розвиток, зовнішня будова; описати і продемонструвати на препаратах, сіра речовина, її будова та функціональне значення; описати і продемонструвати на препаратах.
33. Мозочок: класифікація частин мозочка за філогенетичним принципом; яка сіра речовина відноситься до кожної частини? Функціональне значення в регуляції рухів.
34. Мозочок: класифікація білої речовини; описати і продемонструвати на препаратах.
35. Мозочок: склад мозочкових ніжок.
36. Ромбоподібна ямка: утворення, межі, рельєф. Проекція ядер черепних нервів.
37. Ядра черепних нервів, які розташовані в дорсальній частині довгастого мозку; їх функціональна характеристика.
38. Ядра черепних нервів, які розташовані в дорсальній частині моста; їх функціональна характеристика.
39. Четвертий шлуночок: розвиток, топографія, стінки, з'єднання.

ПЕРЕЛІК ПРАКТИЧНИХ ПИТАНЬ ДО ТЕМИ:

Спинний мозок

- Шийне стовщення
- Попереково-крижове стовщення
- Мозговий конус

- Кінцева нитка
- Передня серединна щілина
- Задня серединна борозна
- Передньо-бічна борозна
- Задньо-бічна борозна
- Канатики спинного мозку
- Центральний канал
- Сіра речовина
- Біла речовина

Довгастий мозок

- Передня серединна щілина
- Піраміда довгостого мозку
- Перекрест пірамід
- Олива
- Задня серединна борозна
- Нижня мозочкова ніжка

Міст

- Базилярна (основна) борозна
- Середня мозочкова ніжка
- Верхня мозочкова ніжка
- Верхній мозковий парус
- Покришка мосту
- Основна частина мосту

Мозочок

- Півкуля мозочка
- Черв'як мозочка
- Клаптик
- Зубчасте ядро
- Нижня мозочкова ніжка
- Середня мозочкова ніжка
- Верхня мозочкова ніжка

Четвертий шлуночок

- Ромбоподібна ямка
- Присереднє підвищення ромбоподібної ямки
- Мозкові смужки четвертого шлуночка
- Трикутник під'язикового нерва
- Трикутник блукаючого нерва
- Лицевий горбок
- Верхній мозковий парус
- Нижній мозковий парус

АНАТОМІЯ СЕРЕДНЬОГО МОЗКУ ТА ПРОМІЖНОГО МОЗКУ

Середній мозок (*mesencephalon*) має невеликі розміри і порівняно просту будову. Він складається з ніжок мозку та пластинки покрівлі (чотиригорбикової пластинки). Границі: верхня (передня) вентральна - зоровий тракт і соскоподібні тіла; нижня (задня) вентральна - передній край моста; верхня дорсальна - задня поверхня таламуса; нижня дорсальна - місце виходу корінців блокового нерва (IV пара черепних нервів).

Ніжки мозку (*pedunculi cerebri*) – це білого кольору округлі досить товсті тяжі, що виходять з моста і прямують вперед до півкуль великого мозку. Між ніжками мозку знизу розташована **міжніжкова ямка (*fossa intertubercularis*)**, на дні якої видно задню пронизну речовину, крізь яку в тканину мозку проникають кровоносні судини. З борозни на медіальній поверхні кожної ніжки виходить окоруховий нерв (III пара черепних нервів).

Кожна ніжка складається з **покришки і основи**. Межею між ними є **чорна речовина (*substantia nigra*)**, колір якої залежить від великої кількості пігменту меланіну (нейромеланіну) в її нервових клітинах. Нейрони *substantia nigra* утворюють синаптичні зв'язки з нейронами ретикулярних ядер стовбура мозку і базальних гангліїв. Чорна речовина відноситься до екстрапірамідальної системи, бере участь у підтримці м'язового тону, автоматично регулює роботу м'язів, бере участь в регуляції і координації дрібних і точних рухів, зокрема пальців. Є дані про її роль в регуляції багатьох вегетативних функцій.

Основа ніжки мозку (*basis pedunculi cerebri*) утворена нервовими волокнами, що йдуть від кори великого мозку у спинний та довгастий мозок і в міст.

Покрівля ніжок мозку (*tegmentum mesencephali*) містить головним чином висхідні волокна, які прямують до таламуса, серед яких залягають ядра. Найбільшим є парне **червоне ядро (*nucleus ruber*)**, від якого бере початок руховий червоноядерно-спинномозковий шлях. Воно розташоване трохи вище (дорсальніше) чорної речовини, простягається від рівня нижніх горбків чотиригорбкової пластинки до таламуса.

Червоне ядро бере участь в регуляції тону скелетних м'язів і рухів, що забезпечують збереження нормального положення тіла в просторі. Їх колір обумовлений частково густою капілярною сіткою, а частково - вмістом в їх клітинах сполук заліза. Латеральніше та вище червоного ядра в покривці ніжки мозку на фронтальному зрізі видно пучок волокон, які входять до складу **медіальної петлі**. Нервові волокна медіальної петлі є відростками других нейронів шляхів пропріоцептивної чутливості.

Окрім того, в покривці середнього мозку проходять волокна від чутливих ядер трійчастого нерва, що отримали назву трійчастої петлі, та прямують також до ядер таламуса. Відростки нервових клітин деяких ядер утворюють в середньому мозку перехрестя покрівлі. Окрім того, в покривці розташовуються **ретикулярна формація (*formatio reticularis*)** та ядро дорсального поздовжнього пучка.

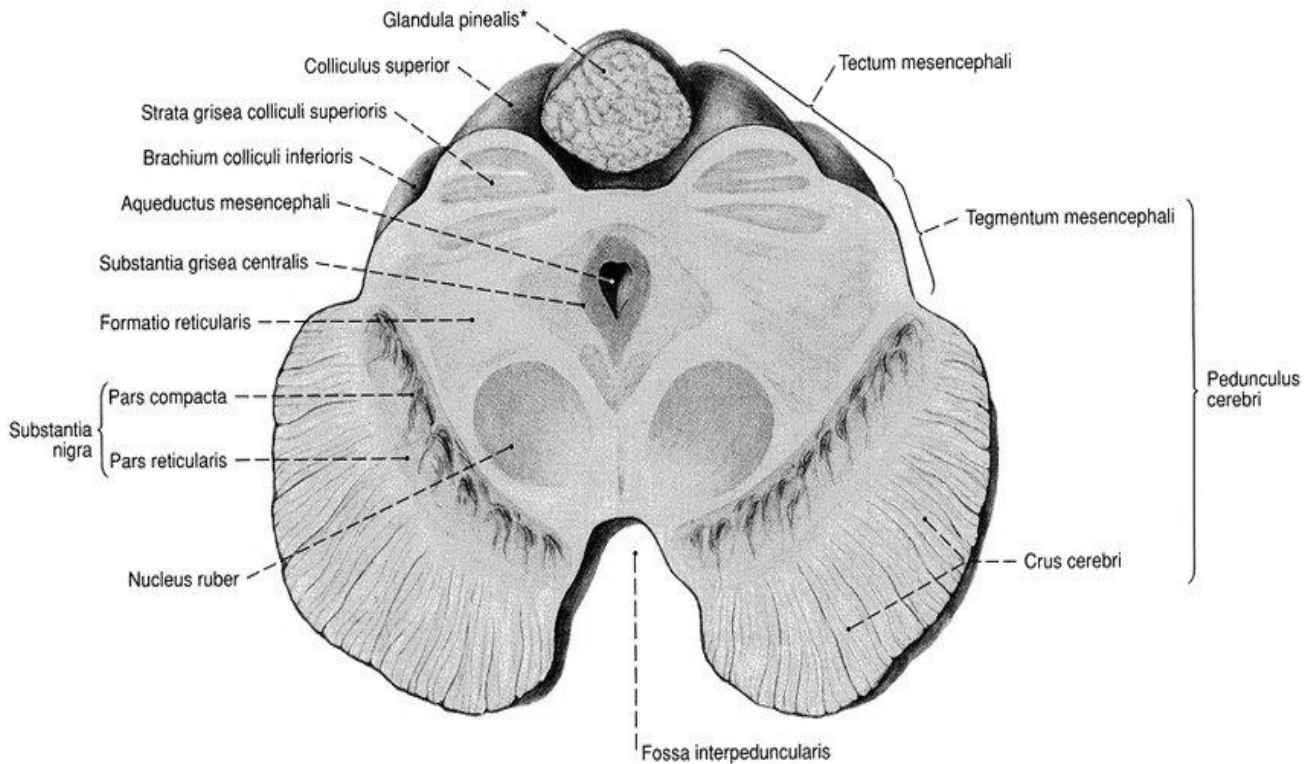


Рис. 15. Середній мозок - розріз на рівні верхніх горбків

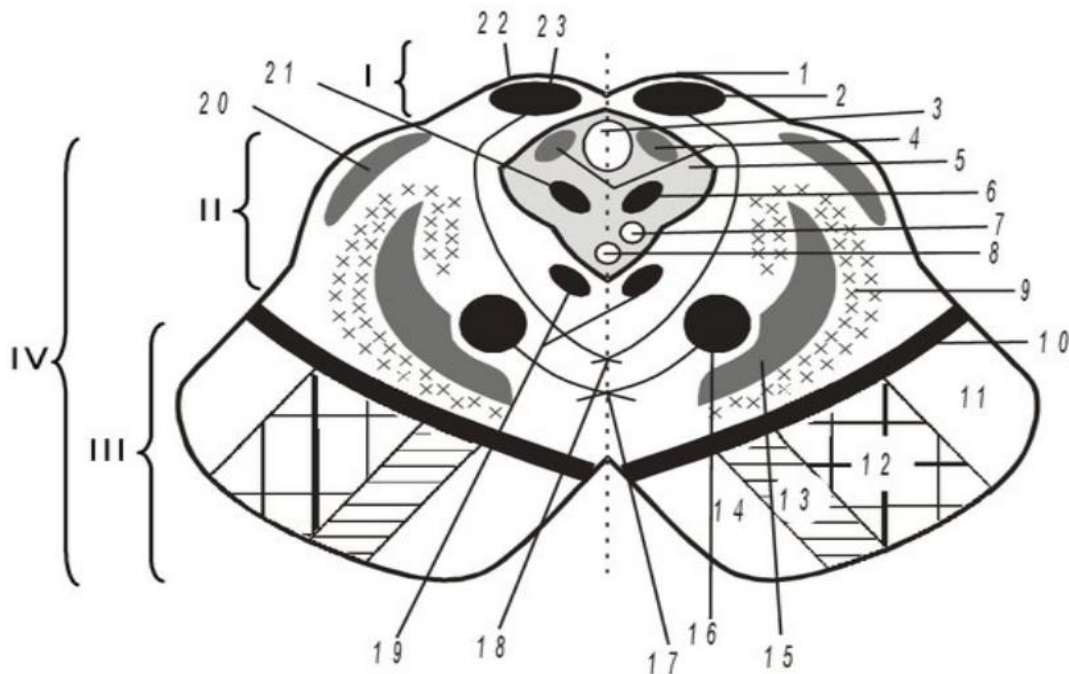


Рис. 16. Середній мозок (зліва від пунктирною лінії - розріз на рівні нижніх горбків, праворуч - на рівні верхніх горбків) : I - дах середнього мозку; II - покривка середнього мозку; III - основа ніжок мозку; IV - ніжки мозку. 1 - верхній горбок; 2 - ядро верхнього горбка; 3 - водопровід мозку; 4 - середномозкове ядро V пари ЧН; 5 - центральна сіра речовина; 6 - ядро III; 7 - ядро Якубовича (III пара ЧН); 8 - ядро Перліа (III пара ЧН); 9 - ретикулярна формація; 10 - чорна речовина; 11 - потилично-скроневомостовий шлях; 12 - корково-спинальний шлях; 13 - корковоядерний шлях; 14 - лобовомостовий шлях; 15 - медіальна петля; 16 - червоне ядро; 17 - перехрест Фореля; 18 - перехрест Мейнерта; 19 - медіальний подовжній пучок; 20 - латеральна петля; 21 - ядро IV пари ЧН; 22 - нижній горбок; 23 - ядро нижнього горбка.

У покрівлі середнього мозку (*tectum mesencephali*) розрізняють пластинку покрівлі (*lamina tecti*), або чотирьохгорб'я, яке складається з чотирьох білуватих горбків – двох верхніх (*colliculi rostrales, s. superiores*) – підкоркових центрів зорового аналізатора, і двох нижніх (*colliculi inferiores, s. caudales*) – підкоркових центрів слухового аналізатора.

У поглибленні між верхніми горбками лежить епіфіз. Від кожного горбка з боків до проміжного мозку відходять ручки. Ручка верхнього горбка (*brachium colliculi superioris*) спрямована до латерального колінчастого тіла. Ручка нижнього горбка (*brachium colliculi inferioris*) – до медіального.

Чотирьохгорб'я – це рефлекторний центр різних рухів, які виникають головним чином під впливом зорових і слухових подразнень. Від ядер цих горбків бере початок провідний шлях (підпокрівлево-спинномозковий), що закінчується на клітинах передніх рогів спинного мозку.

Водопровід середнього мозку (*aqueductus mesencephali*), або **Сільвієв водопровід** – це вузький канал довжиною близько 15 мм, який з'єднує III і IV шлуночки мозку. Через нього відбувається циркуляція ліквору (спинномозкової рідини). Зверху його обмежує пластинка покрівлі, дно становить покришка ніжок мозку. Довжина водопроводу не перевищує 2 см.

Навколо водопроводу середнього мозку розташовується центральна сіра речовина (*substantia grisea centralis*), в якій в області дна водопроводу знаходяться ядра двох пар черепних нервів. На рівні верхніх горбків, під вентральною стінкою водопроводу середнього мозку, поблизу середньої лінії знаходиться парне ядро окорухового нерва (III пара черепних нервів), щого іннервує м'язи ока. Вентральніше його розташовано парасимпатичне додаткове ядро окорухового нерва (ядро Якубовича), відростки клітин якого іннервують гладкі м'язи очного яблука (м'язи що звужують зіницю і війковий м'яз).

Попереду і трохи вище ядра III пари черепних нервів знаходиться проміжне ядро ретикулярної формації, відростки клітин якої беруть участь в утворенні ретикулоспинномозкового шляху і заднього поздовжнього пучка.

На рівні нижніх горбків у вентральних відділах центральної сірої речовини залягає парне ядро блокового нерва (IV пара ЧН).

У латеральних відділах центральної сірої речовини протягом усього середнього мозку розташовується ядро середньомозкового шляху трійчастого нерва (V пара ЧН).

ПРОМІЖНИЙ МОЗОК

Проміжний мозок (*diencephalon*), розташований під мозолистим тілом і склепінням, займає проміжне положення між кінцевим та середнім мозком; по боках зростається з півкулями кінцевого мозку.

Переважна більшість сучасних іноземних анатомічних шкіл проміжний мозок поділяють на *епіталамус*, *дорсальний таламус*, *субталамус*, *куди відносять невизначену зону (*zona incerta*)*, *підталамічне ядро (*nucleus subthalamicus*)*, *гіпоталамус*. Остання редакція Міжнародної анатомічної номенклатури (1997) пропонує поділяти проміжний мозок на: *епіталамус*, *таламус*, *субталамус* (*підталамічне ядро*, *навколосональні ядра поля*, *невизначена зона*), *метаталамус* і

гіпоталамус. Найбільш поширеним у вітчизняній літературі з анатомії є розподіл проміжного мозку на дві основні частини: дорсальну (таламус, субталамус, епіталамус і метаталамус) та вентральну (гіпоталамус і гіпофіз).

Межі проміжного мозку: передня поверхня зорового перехрестя (попереду), передній край задньої пронизної речовини і зорові тракти (позаду). На дорсальній поверхні задньої межі є борозна, що відокремлює верхні горбки середнього мозку від заднього краю таламусів. Термінальна смужка відокремлює з дорсального боку проміжний мозок від кінцевого мозку.

Порожниною проміжного мозку є III шлуночок мозку.

Сіра речовина проміжного мозку утворює підкіркові ядра, що є центрами всіх видів загальної чутливості, а також ядра, що беруть участь у функціях вегетативної нервової системи, і нейросекреторні ядра.

У білій речовині проміжного мозку проходять висхідні та низхідні провідні шляхи.

З проміжним мозком пов'язані дві залози внутрішньої секреції – *гіпофіз* та *епіфіз*.

Таламус (задній або дорсальний таламус, зоровий горбок) (*thalamus*) є симетричною, розміщеною обабіч серединної лінії, структурою, складеною з двох однакових половинок – орган яйцеподібної форми, утворений головним чином сірою речовиною мозку. Його медіальна і задня поверхні вільні, тому добре видно на розрізі мозку, передня зрощена з гіпоталамусом.

Передній кінець (передній горбок) таламуса декілька загострений, задній (подушка таламуса - *pulvinar thalami*) зкруглений.

Медіальні поверхні зорових горбків звернені один до одного, вони утворюють бічні стінки порожнини проміжного мозку – III шлуночка і з'єднані між собою міжталамічним злипанням (*adhesio interthalamica*). Латеральна поверхня таламуса донизу і ззаду прилягає до внутрішньої капсулі таламуса. Медіальна поверхня таламуса вкрита тонким шаром сірої речовини, розташована вертикально та обернена в порожнину III шлуночка, утворюючи його бічну стінку. Зверху вона відмежовується від дорсальної поверхні таламуса за допомогою білого кольору *мозкової смуги таламуса* (*stria medullaris thalami*). Ця смуга є продовженням нервових волокон склепіння.

Обидві присередні поверхні таламусів з'єднані між собою невеликим *міжталамічним злипанням* (*adhesio interthalamica*), яке розташоване майже посередині. Бічна поверхня таламуса межує з внутрішньою капсулою (*capsula interna*). Нижня поверхня таламуса прилягає до ніжок мозку з якими він зростається.

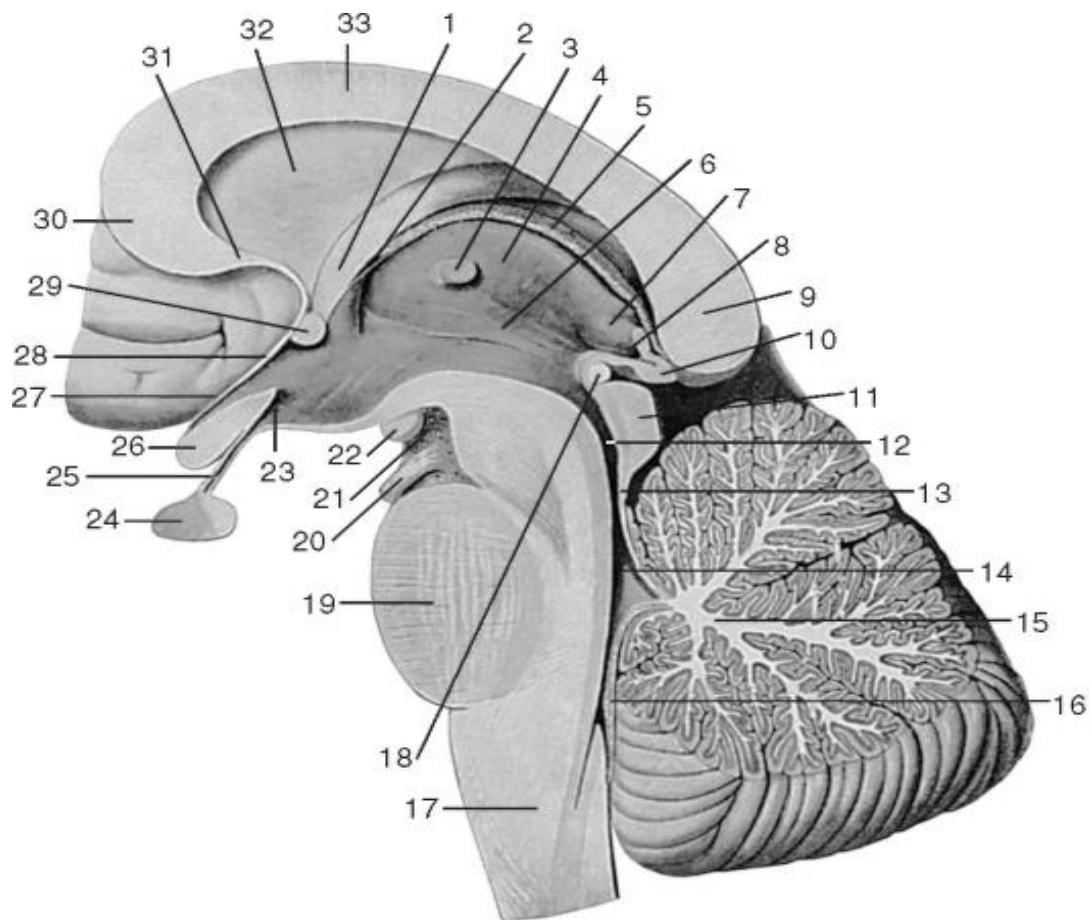


Рис. 17. Проміжний мозок. Вид з боку порожнини III шлуночка мозку. Саггітальний розріз стовбура мозку: 1 - стовп склепіння; 2 - міжшлуночковий отвір; 3 - міжталамічне зрощення; 4 - таламус; 5 - судинне сплетіння III шлуночка; 6 - гіпоталамічна борозна; 7 - трикутник повідця; 8 - шишкоподібне поглиблення; 9 - валик мозолистого тіла; 10 - епіфіз; 11 - дах середнього мозку; 12 - водопровід середнього мозку; 13 - верхній мозковий парус; 14 - IV шлуночок; 15 - мозочок; 16 - нижній мозковий парус; 17 - довгастий мозок; 18 - задня спайка (епіталамічна спайка); 19 - міст; 20 - корінець окорухового нерва; 21 - задня пронизна речовина; 22 - сосочкове тіло; 23 - поглиблення лійки; 24 - гіпофіз; 25 - лійка; 26 – зорове перехрестя; 27 - супраоптичне поглиблення; 28 - термінальна пластинка; 29 - передня спайка; 30 - коліно мозолистого тіла; 31 - дзьоб мозолистого тіла; 32 - прозора перетинка; 33 - стовбур мозолистого тіла.

Функціональна роль таламуса дуже значна. *Таламус є підкірковим центром усіх видів загальної чутливості.* Також таламус відіграє важливу роль в регуляції рівня свідомості, процесів сну і неспання, концентрації уваги. У ньому виділяють від 40 до 60 ядер, розділених тонкими прошарками білої речовини. З нервовими клітинами таламуса вступають у контакт відростки нервових клітин других (вставних) нейронів всіх чутливих провідних шляхів, які несуть імпульси в півкулі великого мозку, окрім нюхового, смакового і слухового. Частина аксонів нейронів таламуса спрямовується до ядер смугастого тіла кінцевого мозку. У зв'язку з цим таламус розглядається як чутливий центр екстрапірамідної системи. Частина аксонів йде до кори великого мозку – таламокортикальні пучки.

Крім того, в таламусі виділяють також особливі групи нейронів, що відрізняються за своїм гістологічною структурою і біохімічним складом від іншої ча-

стини таламуса, такі, як перивентрикулярне ядро, внутрішньопластинчасте ядро, обмежене ядро, інші.

Існує декілька класифікацій ядер таламуса: за функціональним призначенням, за філогенетичними ознаками, за місцем розташуванням.

Ядра таламуса за сучасними уявленнями на підставі особливостей їх анатомо-гістологічної структури і цитоархітекτονіки можна поділити на 6 груп: передні, медіальні (середні), бічні, ретикулярні, внутрішньопластинчасті ядра і ядра середньої лінії. Тонкий Y-подібний шар мієлінізованих нервових волокон, так звана внутрішня мозкова пластинка, розмежовує між собою передню, серединну і бічну групи цих ядер.

Окрему групу складають *ядра подушки* (*nuclei pulvinares thalami*) у кількості 4 штук (у складі латеральної групи ядер), які вважають одними з підкоркових зорових центрів. Вони мають двосторонні зв'язки з корою тім'яної частки і корою дорсальної поверхні скроневої частки великого мозку. Ці зв'язки дають можливість *nuclei pulvinares thalami* також брати участь у таких складних актах, як членоподілена мова та абстрактне мислення.

Епіталамус (надзгір'я) (*epithalamus*) розміщений позаду таламуса; до нього відносяться: повідцеві трикутники, повідці та шишкоподібна залоза (або епіфіз).

Мозкові смужки (*striae medullares*) обох таламусів прямують назад і утворюють на тому й іншому боках трикутне розширення - повідцевий трикутник (*trigonum habenulare*). Від трикутника відходить *повідець* (*habenula*), який з'єднується з повідцем протилежного боку за допомогою *спайки повідців* (*commissura habenularum*), і вони прикріплюються до переднього кінця *шишкоподібної залози* (*glandula pinealis*). До вентральної поверхні переднього кінця шишкоподібної залози підходить мозкова пластинка, яка, загинаючись назад, продовжується в пластину чотиригорб'я середнього мозку, потовщена ділянка її вигину становить *задню епіталамічну спайку* (*commissura posterior*). У повідцевих трикутниках закладені ядра, які відносяться до нюхового аналізатора. Спереду і знизу від епіфіза розташований поперечний пучок волокон – *епіталамічна (задня) спайка* (*commissura posterior; commissura epithalamica*).

Топографічно до епіталамуса відносять **епіфіз**, або **шишкоподібне тіло** (*glandula pinealis*), який як би підвішений на двох повідцях. Шишкоподібна залоза має сплюснену овоїдну форму, її маса у дорослої людини не перевищує 0,2 г, довжина дорівнює 10-12 мм, ширина 5-8 мм і товщина 4-5 мм. Це ендокринна залоза, представлена невеликим шишкоподібним тілом сірувато-червонуватого кольору, розташованим в області чотиригорб'я середнього мозку. Зовні епіфіз покритий сполучнотканинною капсулою, від якої всередину відходять трабекули, які поділяють її на часточки. Виробляє приблизно 40 регуляторних пептидів, зокрема *мелатонін*, *серотонін*, *адреногломерулотропін*, *діметілтриптамін* тощо. Епіфіз - головне джерело мелатоніну в організмі, що бере участь в синхронізації циркадних ритмів (ритми «сон – неспання») і, можливо, впливає на всі гіпоталамо-гіпофізарні гормони. Також до функцій епіфіза відносять: гальмування виділення гормонів росту; затримка передчасного статевого дозрівання.

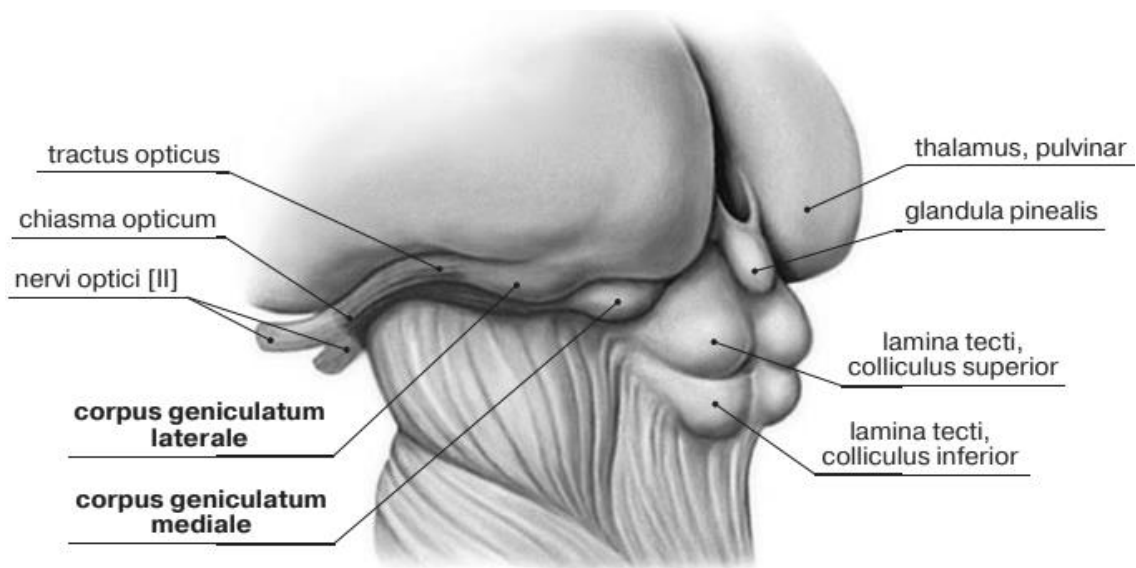


Рис. 18. Метаталамус

Метаталамус (зазгір'я) (*metathalamus*) розміщений під подушкою таламуса у вигляді довгастих незначної величини, білого кольору горбків – **при середнього (медіального) колінчастого тіла (*corpus geniculatum mediate*) і бічного (латерального) колінчастого тіла (*corpus geniculatum laterale*)**. У товщі кожного з цих горбків розміщений досить складний комплекс ядер сірої речовини. Колінчасті тіла з'єднуються з горбками покрівлі середнього мозку за допомогою ручок, верхнього і нижнього горбочків. На нейронах медіального колінчастого тіла закінчуються волокна латеральної (слухової) петлі. Присереднє колінчасте тіло (разом з нижніми горбками середнього мозку) є **підкірковим центром слуху** (в ньому закінчуються волокна *lemniscus lateralis*). Бічне колінчасте тіло (разом з подушкою таламуса і верхнім горбком середнього мозку) становить **підкірковий центр зору**.

Підталамус (субталамус) є прилеглою до таламуса ділянкою, через яку проходять різні шляхи до таламуса, зокрема всі шляхи, що входять до складу при середньої (медіальної) петлі (*lemniscus medialis*). Структури субталамуса можна побачити тільки на розрізі мозку. Вони включають кілька парних ядер сірої речовини, розділених прошарками білої речовини. Найбільш велике ядро субталамуса - субталамічне ядро (тіло Люїса). До субталамуса також належать навколонулярні ядра полів Фореля, та *невизначена зона (*zona incerta*)*. Субталамус є областю, сформованої декількома ядрами сірої речовини, і асоційованими з ними структурами білої речовини. Він утворює еферентні (вихідні) нервові зв'язки зі структурами смугастого тіла в кінцевому мозку, зі структурами таламуса в проміжному мозку, з червоним ядром і чорною субстанцією в середньому мозку. У свою чергу, вхідну інформацію субталамус отримує від аферентних нервових зв'язків від чорної субстанції і структур смугастого тіла. Субталамус входить в екстрапірамідну систему мозку, приймає участь в організації рухів при переміщенні тіла в просторі.

Гіпоталамус (підзгір'я) (*hypothalamus*) являє собою вентральну частину проміжного мозку, розташовується попереду від ніжок мозку. В широкому

розумінні, об'єднує структури, розташовані під гіпоталамічною борозною (*sulcus hypothalamicus*). Ці структури мають різний генез. Частина, об'єднана під назвою зорова частина гіпоталамуса (*pars optica hypothalami*) до якої відносять сірий горб, лійку, нейрогіофіз, зорове перехрестя, зоровий шлях, інша частина включає сосочкове тіло (*corpus mamillare*) і субталамус (*subthalamus*). Гіпоталамус утворює нижні відділи проміжного мозку і бере участь в утворенні дна III шлуночка.

Поперечно розташоване зорове перехрестя (*chiasma opticum*) утворено волокнами зорових нервів, які частково переходять на протилежний бік. Перехрестя йде з кожного боку латерально і ззаду в зоровий тракт (*tractus opticus*). Проходячи медіально і ззаду від передньої пронизної речовини, кожен зоровий тракт огинає ніжку мозку з латеральної сторони і закінчується двома корінцями в підкіркових центрах зору (верхньому горбку покрівлі середнього мозку і в латеральному колінчастому тілі).

Позаду від зорового перехрестя розташований сірий горбок (*tuber cinereum*), стінки якого утворені тонкою пластинкою сірої речовини, у якій залягають сірогогорбкові ядра. Ці ядра впливають на емоційні реакції людини.

Донизу сірий горбок переходить у лійку (*infundibulum*), яка з'єднується з гіпофізом. З боків від сірого горбка розташовані зорові тракти. З боку порожнини III шлуночка в область сірого горбка і далі у воронку вдається заглиблення лійки (*recessus infundibululi*), яке звужується донизу і сліпо закінчується. Між сірим горбком спереду і задньою пронизною речовиною ззаду розташовані сферичні сосочкові тіла (*corpora mamillaria*) діаметром близько 0,5 см кожне. У середині них під тонким шаром білої речовини знаходиться сіра речовина, яка утворена медіальними і латеральними ядрами соскоподібного тіла. У соскоподібних тілах закінчуються стовпи склепіння.

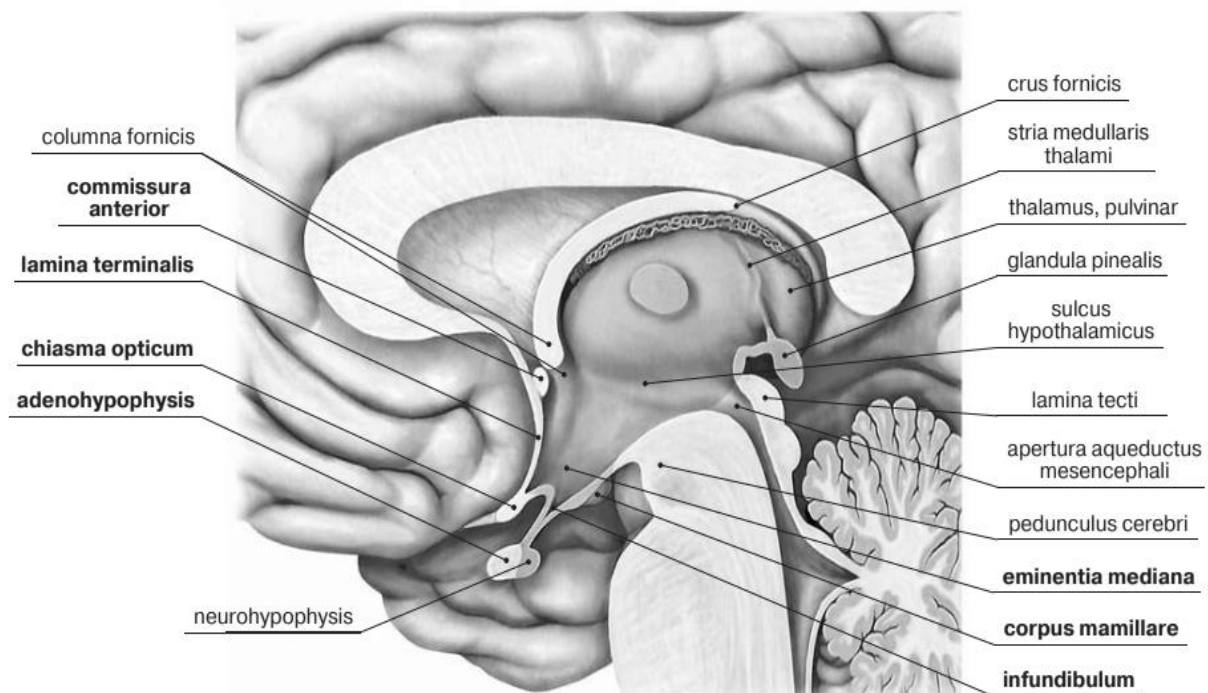


Рис. 19. Гіпоталамус на серединному сагітальному розтині головного мозку

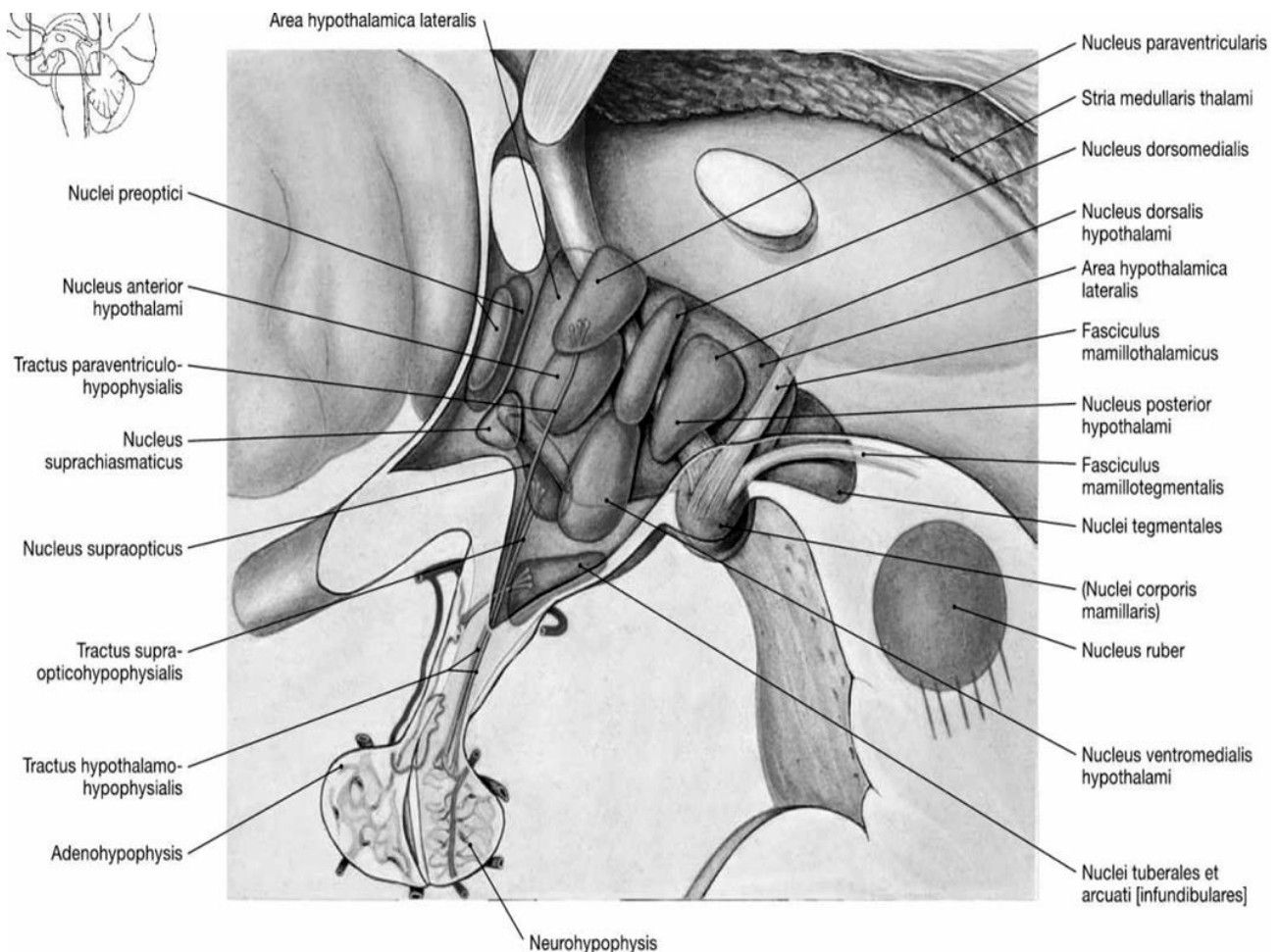


Рис. 20. Основні ядра гіпоталамуса

Ядра соскочкових тіл є підкірковими центрами нюхового аналізатора.

Ядра гіпоталамуса - це анатомічно виділені групи нейронів, що виконують спеціалізовані функції. Всього в гіпоталамусі налічується понад 30 ядер, більшість з яких парні (по одному ядру по обидва боки третього шлуночка). Для зручності класифікації розташування ядер в гіпоталамусі виділяються три зони: перивентрікулярна (колошлуночкова), медіальна і латеральна в напрямку від третього шлуночка (латерально), а також три або чотири області: преоптична, передня, область сірого бугра і ділянки соскочкових тіл.

Гіпоталамус утворює з гіпофізом єдиний функціональний комплекс - гіпоталамо-гіпофізарну систему, в якій перший відіграє регулюючу, а другий – ефektorну роль, тобто гіпоталамус управляє виділенням гормонів гіпофіза і є центральним сполучною ланкою між нервовою та ендокринною системами.

Гіпоталамо-гіпофізарна система складається з ніжки гіпофіза, що починається в області гіпоталамуса, і 2-х часток гіпофіза: аденогіпофіз (передня частка) та нейрогіпофіз (задня частка). Проміжна частка гіпофіза у дорослої людини рудиментарна.

Маса гіпофіза становить всього 0,5-0,9 г. Робота всіх часток управляється гіпоталамусом за допомогою особливих нейросекреторних клітин. Ці клітини виділяють спеціальні гормони - рилізінг-гормони, а також гормони "задньої долі" - окситоцин і вазопресин.

Існує два типи рилізінг-факторів: вивільняючі - ліберіни (під їх дією клітини аденогіпофіза виділяють гормони) та зупиняючі - статини (під їх дією секреція гормонів аденогіпофіза зменшується або тимчасово припиняється).

Великі нейросекреторні клітини супраоптичного і паравентрікулярного ядер виробляють нейросекрети пептидної природи (супраоптичне - вазопресин, паравентрікулярне - окситоцин), які за розгалуженням аксонів нейро-секреторних клітин входять у задню частку гіпофіза, звідки розносяться кров'ю.

Гіпоталамус і передня частка гіпофіза пов'язані спільною судинною системою, що має подвійну капілярну мережу («чудова» судинна сітка).

Перша розташовується в районі серединного узвишся гіпоталамуса, а друга - в передній частці гіпофіза. Її також називають ворітною системою гіпофіза.

Під дією нервового імпульсу рилізінг-гормони виділяються в першу капілярну мережу ворітної системи гіпофіза і впливають на залістисті клітини передньої долі гіпофіза через другу мережу капілярів. Таким чином, інформація з гіпоталамуса передається в гіпофіз.

Всі залози внутрішньої секреції функціонують за принципом прямого (позитивного) і зворотного (негативного) зв'язку.

Фізіологічна суть цієї взаємодії полягає в забезпеченні можливості саморегуляції і нормалізації гормонального балансу організму. Нейросекрети гіпоталамуса, впливаючи на клітини гіпофіза, регулюють виділення гонадотропних гормонів (прямий зв'язок). Якщо ФСТ, ЛГ і ЛТГ виділяються в надмірній кількості, то підвищення концентрації гормону в крові гальмує нейросекреторну функцію клітин гіпоталамуса (зворотний зв'язок). У свою чергу, гонадотропіни регулюють виділення статевими залозами статевих гормонів (прямий зв'язок). При високому рівні статевих гормонів (зворотний зв'язок) гальмується секреція гонадотропінів.

Функціональна роль гіпоталамуса: він керує функціями внутрішнього середовища організму і забезпечує гомеостаз. У гіпоталамусі розташовані центри (ядра), які керують вегетативною нервовою системою. Нейрони гіпоталамуса секретують нейрогормони (вазопресин і окситоцин), а також фактори, що стимулюють або пригнічують вироблення гормонів гіпофізом.

Гіпоталамус виділяє гормони та нейропептиди і регулює такі функції, як відчуття голоду і спраги, терморегуляція організму, статеве поведінка, сон і неспання (циркадні ритми).

Дослідження останніх років показують, що гіпоталамус відіграє важливу роль і в регуляції вищих функцій, таких як пам'ять і емоційний стан, і тим самим бере участь у формуванні різних аспектів поведінки.

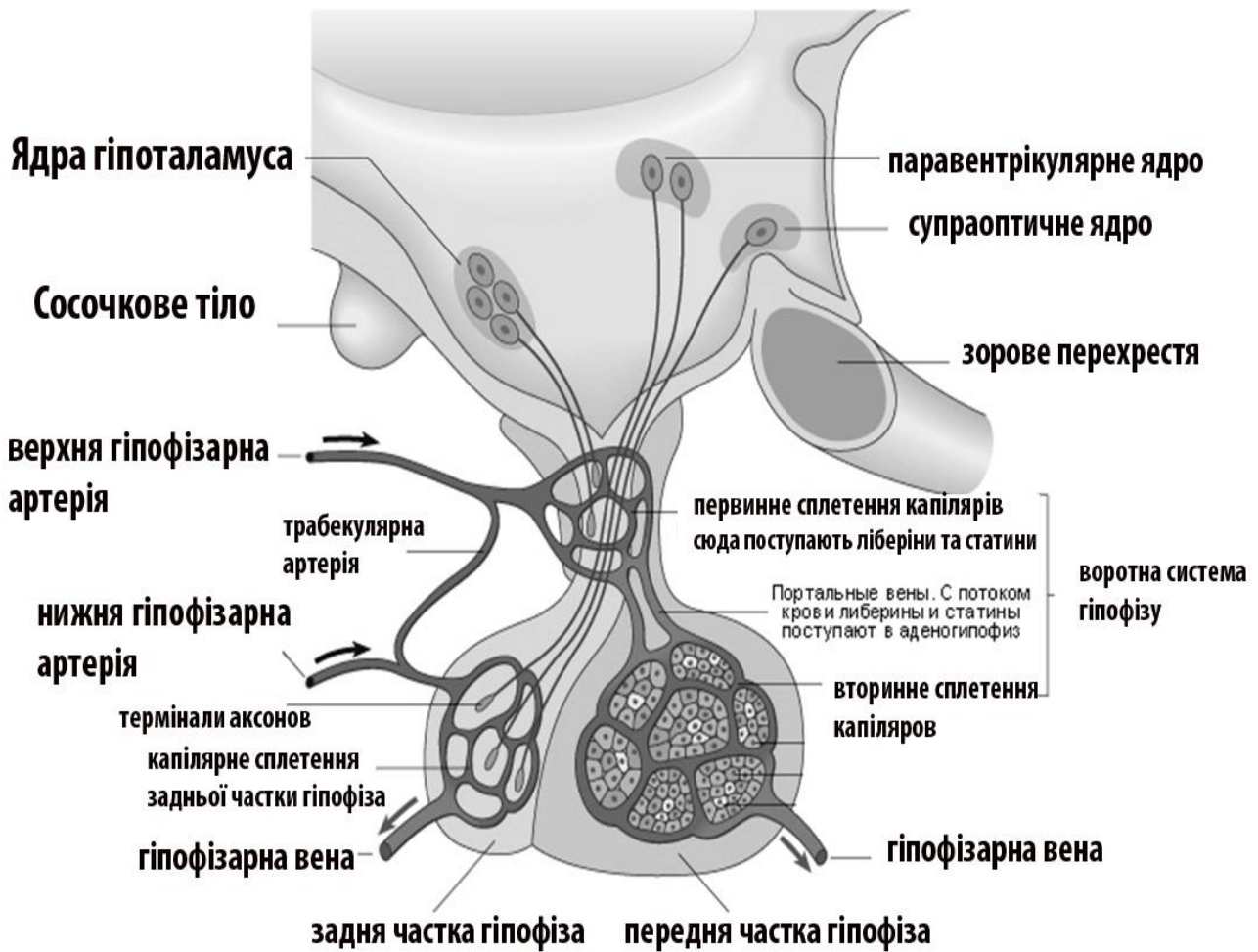


Рис. 21. Гіпоталамо-гіпофізарна система

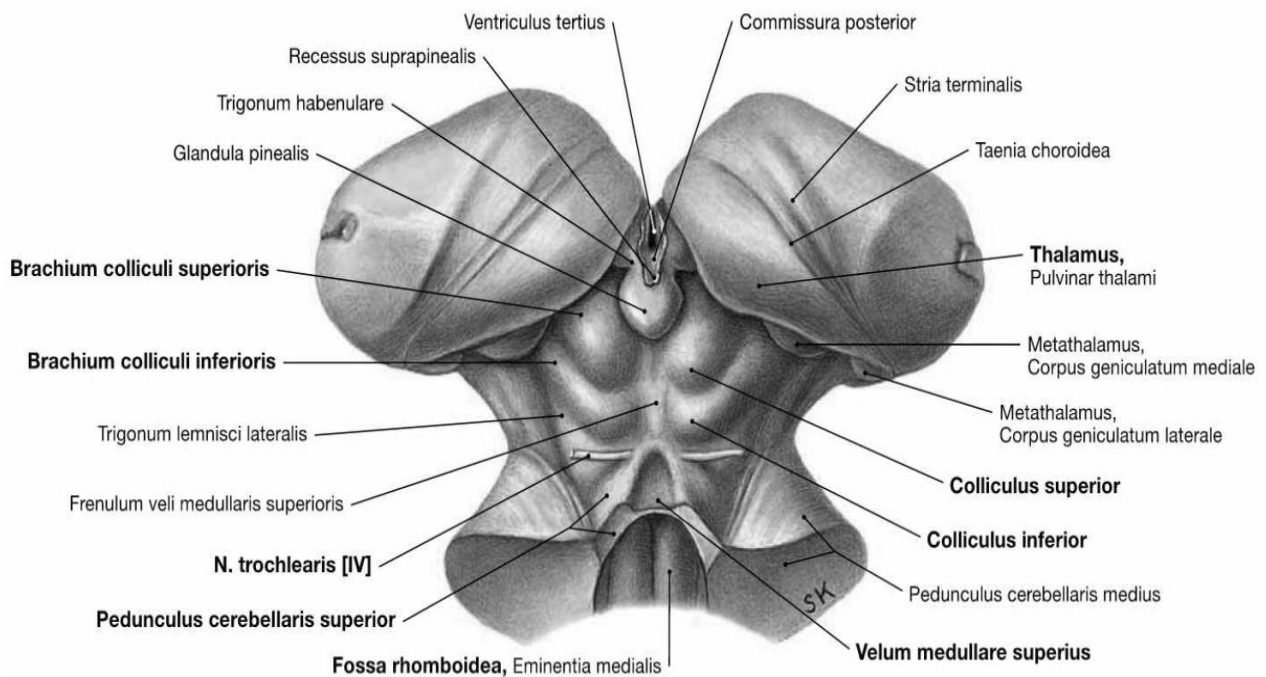


Рис. 22. Мозковий стовбур (вигляд ззаду)

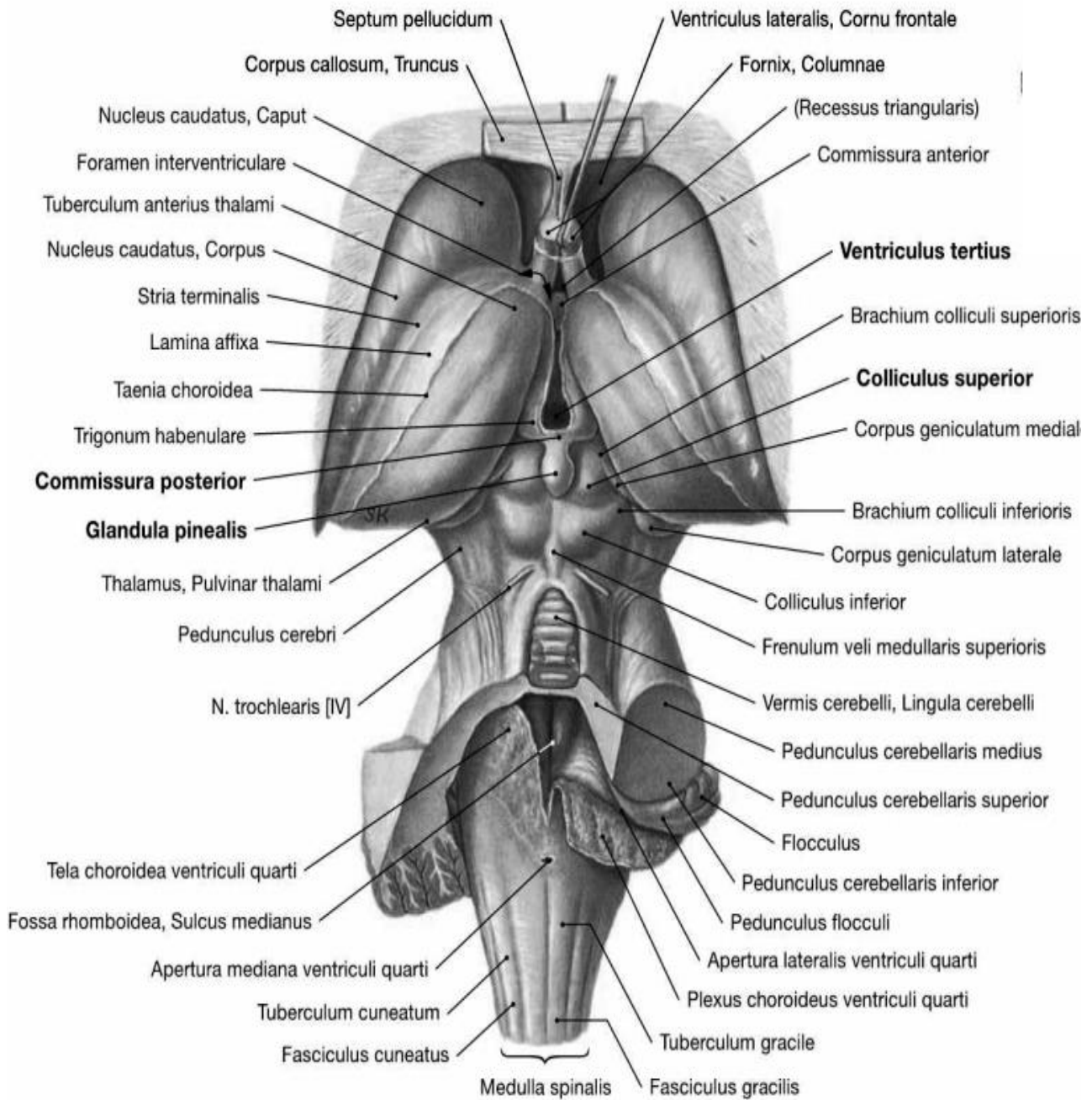


Рис. 23. Мозковий стовбур (вигляд ззаду)

БАЗАЛЬНІ ЯДРА. БІЛА РЕЧОВИНА ПІВКУЛЬ ВЕЛИКОГО МОЗКУ. БІЧНІ ШЛУНОЧКИ. ІІ ШЛУНОЧОК МОЗКУ

Базальні ядра та біла речовина кінцевого мозку.

У товщі білої речовини кожної півкулі великого мозку є скупчення сірої речовини, яке утворює окремо розташовані ядра. Ці ядра залягають ближче до основи мозку і називаються *базальними* (основними, підкірковими, центральними) *nuclei basales*.

До них відносяться смугасте тіло (хвостате і чечевицеподібне ядра), огорожа і мигдалеподібне тіло.

Смугасте тіло складається з *хвостатого ядра (nucleus caudatus)* і *сочевицеподібного ядра (nucleus lentiformis)*. *Сочевицеподібне ядро* складається з *лушпини (putamen)*, *присередньої блідої кулі (globus pallidus medialis)* та *бічної блідої кулі (globus pallidus lateralis)*. Ця класифікація заснована на топографії зрізу головного мозку.

Останнім часом все частіше в закордонних анатомічних школах використовується інша - функціональна класифікація, де під терміном «базальні ядра» розуміють смугасте тіло і кілька ядер проміжного і середнього мозку (*nucleus subthalamicus*, чорна субстанція (*substantia nigra*) і *nucleus tegmentalis pedunculopontinus*), які спільно забезпечують функціональну регуляцію рухів і мотиваційних аспектів поведінки.

Всі базальні ядра також функціонально об'єднують в дві системи. Перша група ядер представляють *стріопалідарну систему*. До них відносяться хвостате ядро, лушпина і бліда куля. Лушпина і хвостате ядро мають шарувату структуру і тому об'єднуються під назвою «стріатум».

Смугасте тіло (*corpus striatum*) на розрізах мозку має вигляд смуг, що чергуються і складаються із сірої та білої речовини. Складається з двох частини, які називаються *хвостате ядро і сочевицеподібне ядро*.

Найбільш медіально і попереду знаходиться ***хвостате ядро (nucleus caudatus)***, розташоване латеральніше і вище таламуса, будучи відокремленим, від нього коліном внутрішньої капсули. Воно являє собою видовжене та дугоподібно вигнуте навколо таламуса ядро.

Хвостате ядро має передній стовщений кінець – *голівку (cauda)*, що залягає в лобовій частці, яка виступає в передній ріг бічного шлуночка і примикає до передньої пронизної речовини. *Тіло (corpus)* хвостатого ядра лежить під тім'яною часткою, обмежуючи з латеральної сторони центральну частину бічного шлуночка. Задній кінець ядра - *хвіст (cauda)*, поступово потоншуючись, іде по верхній стінці нижнього рогу бічного шлуночка (бере участь в утворенні його покриття) і досягає мигдалеподібного тіла, що лежить в передньомедіальних відділах скроневої частки (позаду від передньої пронизної речовини).

Назовні від хвостатого ядра розташований досить товстий прошарок білої речовини – ***внутрішня капсула (capsula interna)***, яка відокремлює його від сочевицеподібного ядра.

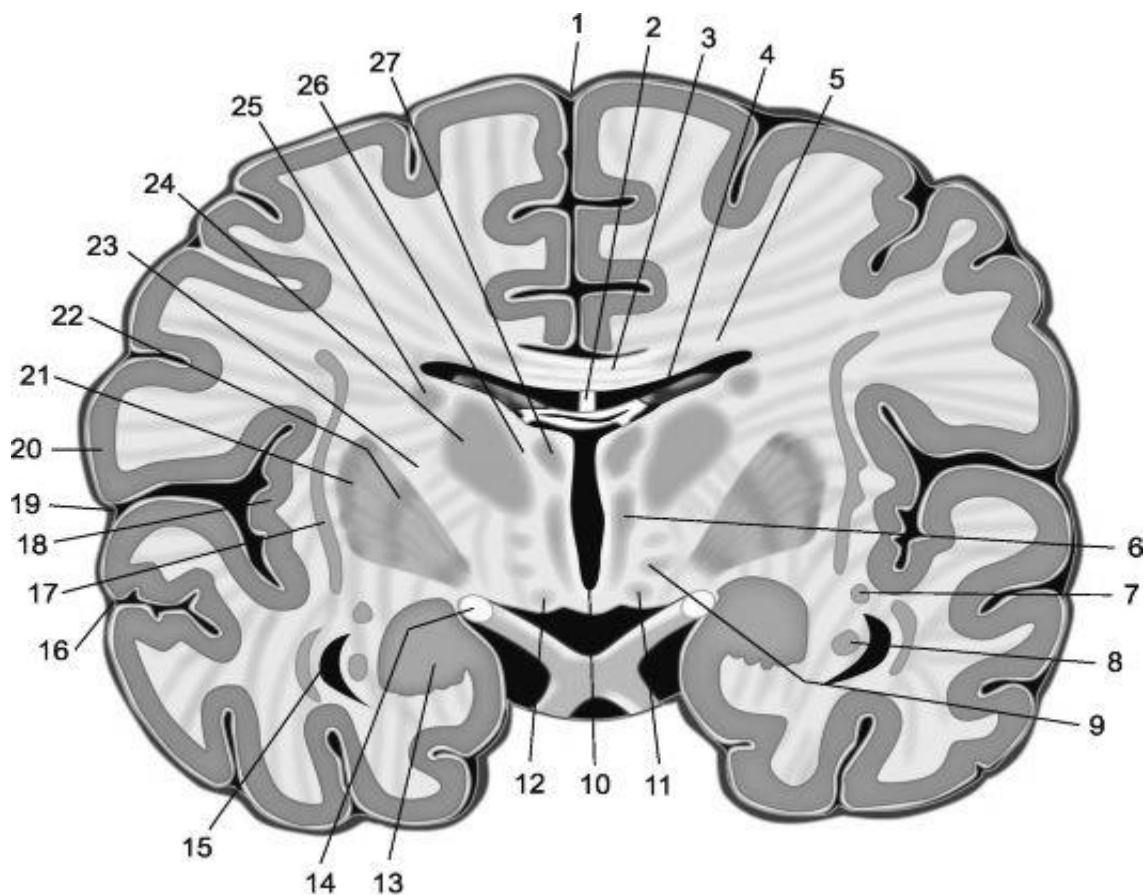


Рис. 24. Фронтальний зріз головного мозку на рівні соскових тіл

1 - подовжня щілина; 2 - звід; 3 - мозолисте тіло; 4 - судинне сплетення бічного шлуночка; 5 - променистість мозолистого тіла; 6 - медіальне ядро таламуса; 7 - хвіст хвостатого ядра; 8 - гіпокамп; 9 - субталамічне ядро; 10 - III шлуночок; 11 - сосковидні тіла; 12 - осова ніжки мозку; 13 - мигдалеподібне тіло; 14 - зоровий тракт; 15 - нижній ріг бічного шлуночка; 16 - верхня скронева борозна; 17 - огорожа; 18 - острівець; 19 - латеральна борозна; 20 - покривка; 21 - лушпина; 22 - біла куля; 23 - внутрішня капсула; 24 - латеральні ядра таламуса; 25 - хвостате ядро; 26 - мозкова пластинка таламуса; 27 - передні ядра таламуса.

Сочевицеподібне ядро (*nucleus lentiformis*) має форму сочевичного зерна (за що й отримало свою назву) та розташоване латеральніше хвостатого ядра та повністю міститься в товщі білої речовини і має як на фронтальних, так і на горизонтальних зрізах мозку форму трикутника, вершина якого спрямована в медіальну, а основа – в латеральну сторону. Прошарок білої речовини – внутрішня капсула відокремлює це ядро від хвостатого ядра і від таламуса. Нижня поверхня переднього відділу сочевицеподібного ядра прилягає до передньої пронизної речовини і з'єднується з хвостатим ядром. Медіальна частина сочевицеподібного ядра на горизонтальному розрізі головного мозку звужується і кутом звернена до коліна внутрішньої капсули, що знаходиться на межі таламуса і головки хвостатого ядра. Опукла латеральна поверхня ядра звернена до основи острівцевої частки півкулі великого мозку. Назовні від сочевицеподібного ядра лежить прошарок білої речовини – *зовнішня капсула (capsula externa)*, яка відокремлює його від огорожі.

Дві паралельні вертикальні прошарки білої речовини – *бічна мозкова пластинка (lamina medullaris lateralis)* та *присередня мозкова пластинка (lamina medullaris medialis)* ділять сочевицеподібне ядро на 3 частини. Найбільш латерально лежить більш темна *лушпина (putamen)*, медіальніше знаходиться *блідий шар (globus pallidus)*, який складається з двох пластинок: *медіальної (globus pallidus medialis)* і *латеральної (globus pallidus lateralis)*.

Ядра смугастого тіла утворюють стріопаллідарну систему, яка в свою чергу відноситься до екстрапірамідальної системи, яка бере участь у керуванні рухами, регуляції м'язового тону. Саме смугасте тіло регулює м'язовий тонус, зменшуючи його; бере участь в регуляції роботи внутрішніх органів; в здійсненні різних поведінкових реакцій та у формуванні умовних рефлексів.

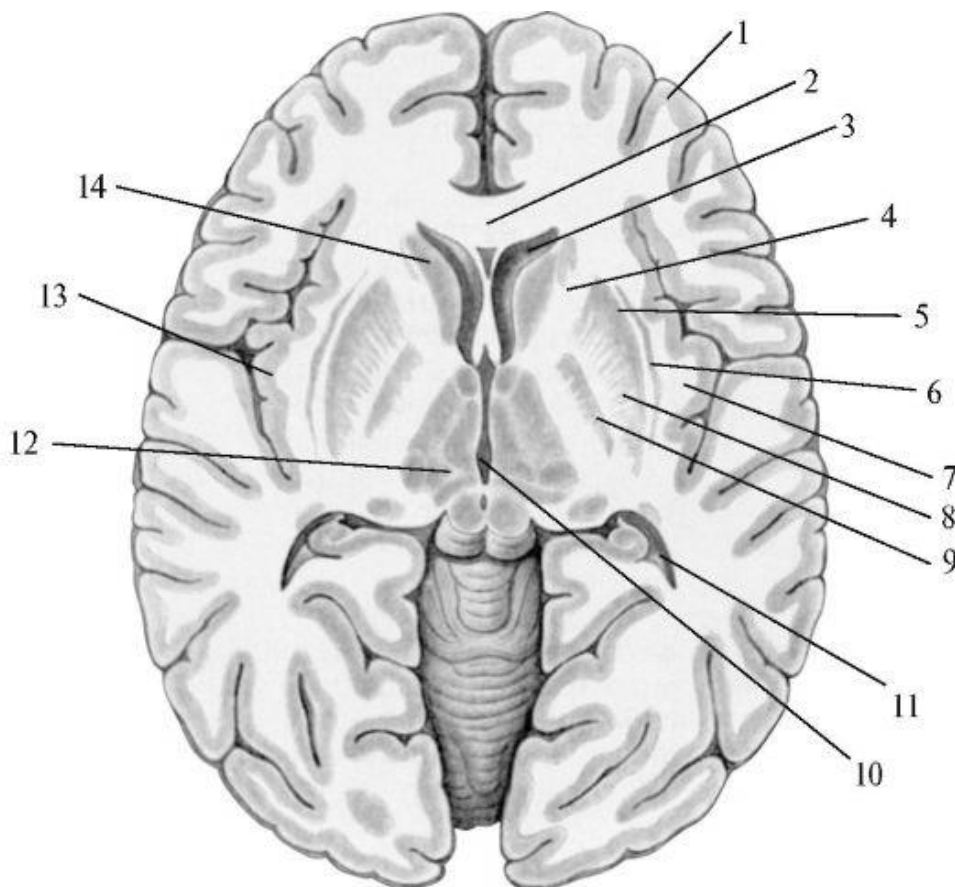


Рис. 25. Базальні (підкоркові) ядра на горизонтальному розрізі півкуль великого мозку

1 - кора мозку, 2 - коліно мозолистого тіла, 3 - передній (лобовий) ріг бічного шлуночка, 4 - внутрішня капсула, 5 - зовнішня капсула, 6 - огорожа, 7 - сама зовнішня капсула, 8 - лушпина, 9 - біла куля, 10 - III шлуночок, 11 - задній (потиличний) ріг бічного шлуночка, 12 - таламус, 13 - кора острівця, 14 - головка хвостатого ядра.

Огорожа (claustrum) має вигляд вертикальної тонкої пластинки сірої речовини. Залягає в білій речовині півкулі збоку від шкаралупи, між нею і корою острівцевої частки, відокремлена від шкаралупи *зовнішньою капсулою (capsula externa)*, від кори острівця – *самою зовнішньою капсулою (capsula extrema)*. Огорожа відноситься до найменш вивчених структур мозку. Досліди свідчать

про її участь в організації всіх видів еферентної діяльності (орієнтовній, харчовій, захистній, емоційній) і в підтриманні загального рівня збудливості (бадьорості та сну), також у вищій нервовій діяльності.

Мигдалеподібне тіло (*corpus amygdaloideum*) - велике утворення, розміщене у білій речовині скроневої частці півкулі спереду від нижнього рога бічного шлуночка півкулі, приблизно на 1,5-2 см позаду від скроневого полюса. Нині мигдалеподібне тіло розглядають як проміжне утворення між мозковою корою та ядрами. Воно багате на пептидергічні нейрони і складається з комплексу ядер та навколо *мигдалеподібної кори* (*cortex periamygdaloideus*).

БІЛА РЕЧОВИНА (*substantia alba*) становить за обсягом більшу частину півкуль великого мозку. Вона займає весь простір між сірою речовиною мозкової кори та сірою речовиною базальних ядер. Біла речовина складається з великої кількості нервових волокон, які йдуть у різних напрямках і утворюють провідні шляхи кінцевого мозку. До білої речовини півкулі відносяться внутрішня капсула і волокна, що проходять поперечно в іншу півкулю мозку через його спайки (мозолисте тіло, передня спайка, спайка склепіння) і прямують до кори і базальних ядер іншої сторони (комісуральні волокна). До білої речовини відносяться також системи волокон, що з'єднують ділянки кори та підкіркові центри в межах однієї половини мозку (асоціативні), а також проєкційні нервові волокна, що йдуть від півкулі великого мозку до нижчих його відділів й до спинного мозку та у зворотньому напрямку від цих утворень.

Мозолисте тіло (*corpus callosum*) утворено поперечно орієнтованими комісуральними волокнами, що з'єднують обидві півкулі великого мозку. Вільна верхня поверхня мозолистого тіла, обернена в бік поздовжньої щілини великого мозку, покрита тонкою пластинкою сірої речовини - *сірим покровом* (*indusium griseum*). Середня частина мозолистого тіла – його *стовбур* (*truncus corporis collosi*) спереду загинається донизу, створюючи коліно мозолистого тіла (*genu corporis collosi*), яке, потоншується, переходить у *дзьоб* (*rostrum*), який йде донизу в *кінцеву* (термінальну) *пластинку* (*lamina terminalis*). Потовщений задній відділ мозолистого тіла закінчується вільно у вигляді *валика* (*splenium*).

Волокна мозолистого тіла утворюють у кожній півкулі великого мозку його *променистість* (*radiatio corporis collosi*). Волокна коліна мозолистого тіла з'єднують кору лобових часток правої і лівої півкуль. Волокна стовбура з'єднують сіру речовину тім'яних і скроневих часток. У валику розташовуються волокна, що з'єднують кору потиличних часток. Ділянки лобової, тім'яної і потиличної долі кожної півкулі відділені від мозолистого тіла однойменною борозною.

Під мозолястим тілом розташовується тонка біла пластинка – *склепіння* (*fornix*), яке складається з двох дугоподібно вигнутих тяжів, сполучених в середній своїй частині *поперечною спайкою склепіння* (*comissura*).

Тіло склепіння (*corpus fornicis*), поступово відходячи у передній частині від мозолистого тіла, дугоподібно вигинається вперед і донизу і продовжується в *стовп склепіння* (*columna fornicis*).

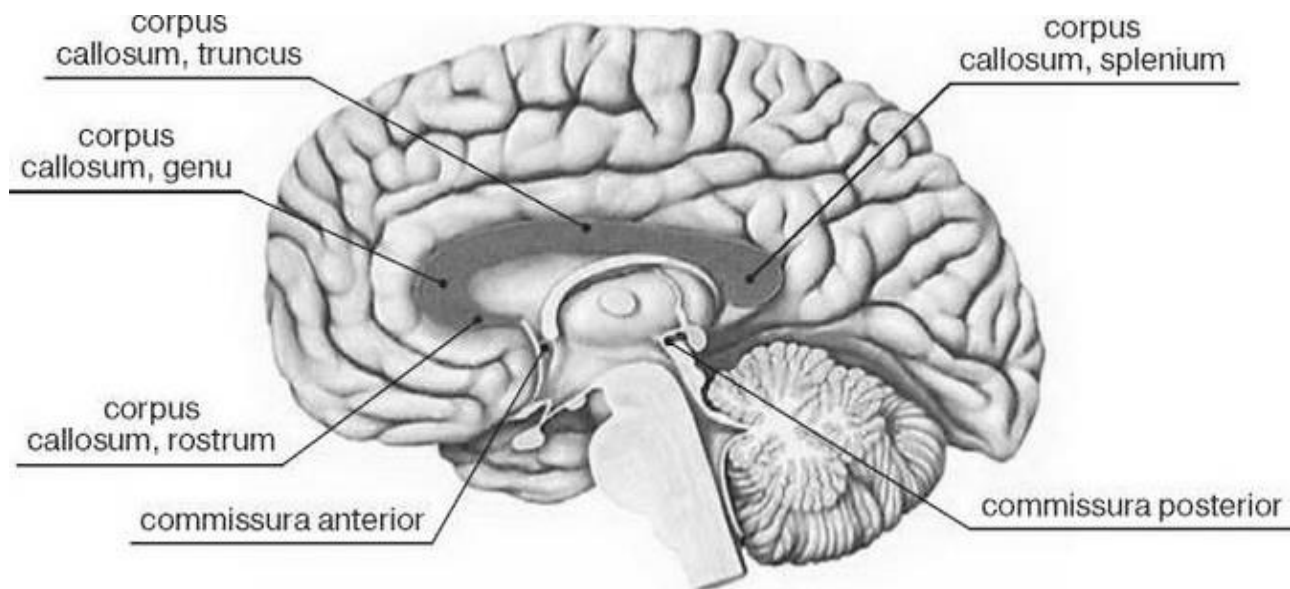


Рис. 26. Мозолисте тіло

Нижня частина кожного стовпа склепіння спочатку підходить до кінцевої (термінальної) пластинки, а далі стовпи склепіння розходяться в латеральні сторони, і спрямовуються вниз і позаду, закінчуючись у соскоподібних тілах. Між ніжками склепіння позаду і термінальною пластинкою попереду розташована поперечна *передня (біла) спайка (commissura anterior)*, яка поряд із мозолястим тілом сполучає між собою обидві півкулі великого мозку. Позаду тіло склепіння продовжується у плоску *ніжку склепіння (crus fornicis)*, яке зрощене з нижньою поверхнею мозолистого тіла. Ніжка склепіння поступово йде латерально і вниз, відділяється від мозолистого тіла, ще більше сплющується та однією своєю стороною зростається з морським коником, утворюючи *торочку гіпокампу (fimbria hippocampi)*. Вільна сторона торочки звернена в порожнину нижнього рогу бічного шлуночка, закінчується в гачку, поєднуючи скроневу частку кінцевого мозку з проміжним мозком.

Ділянка, обмежена зверху і спереду мозолястим тілом, знизу – його дзьобом, кінцевою пластинкою і передньою спайкою, а позаду - ніжкою склепіння, з кожного боку зайнятий сагітально розташованою тонкою пластинкою – *прозорою перегородкою (septum pellucidum)*. Між пластинками прозорої перегородки знаходиться однойменна сагітальна вузька порожнина, яка містить прозору рідину. Пластинка прозорої перегородки є медіальною стінкою переднього рогу бічного шлуночка.

Внутрішня капсула (capsula interna) є ростральним продовженням основи ніжки мозку відповідного боку, тому на фронтальних розрізах вона має вигляд косої смужки, нервові волокна якої віялоподібно розгортаються і розподіляються досить товстим шаром між сочевицеподібним ядром, з одного боку, хвостатим ядром і таламусом - з іншого боку. На горизонтальному розрізі внутрішня капсула має вигляд відкритого тупого кута з його частинами; *передньою ніжкою, коліном та задньою ніжкою*.

Внутрішня капсула утворена проєкційними волокнами, що зв'язують кору півкулі великого мозку з іншими відділами центральної нервової системи.

Волокна висхідних провідних шляхів, розходячись в різних напрямках до кори півкулі, утворюють *променистий вінець (corona radiata)*. Донизу волокна низхідних провідних шляхів внутрішньої капсули у вигляді компактних пучків спрямовуються в ніжку середнього мозку.

Передня ніжка (crus anterius) розташована між хвостатим ядром та передньою половиною сочевицеподібного ядра, з'єднується із *задньою ніжкою (crus posterius)*, що знаходиться між таламусом і сочевицеподібним ядром, під кутом, відкритим латерально. Утворений кут отримав назву *коліно внутрішньої капсули (genu capsulae internaе)*.

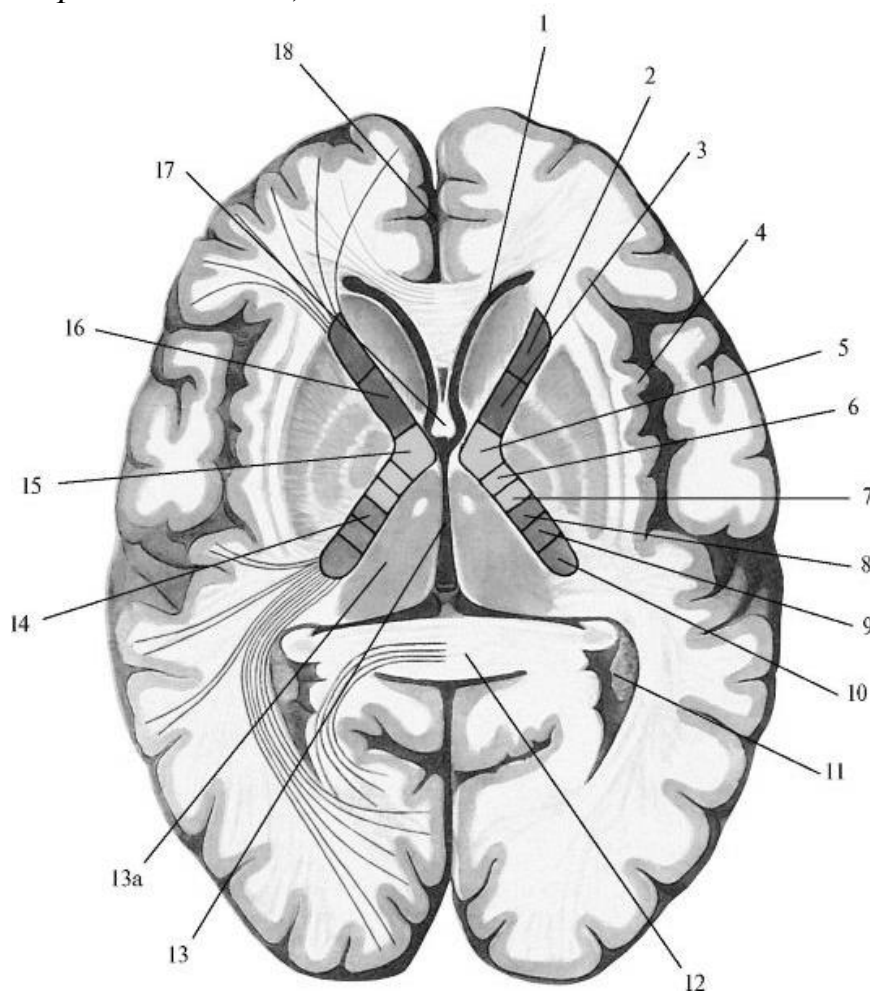


Рис. 27. Внутрішня капсула та розташування в ній провідних шляхів.

Горизонтальний розріз великого мозку

1 - передній ріг бічного шлуночка, 2 - лобово-таламічний шлях, 3 - лобово-мостовий шлях, 4 - острівкова частка, 5 - корково-ядерний шлях, 6 - корково-спинномозковий шлях, 7 - спинно-таламічний шлях, 8 - корково-таламічний шлях, 9 - тім'яно-потилично-мостовий шлях, 10 - слуховий та зоровий шляху, 11- задній ріг бічного шлуночка, 12 - валик мозолистого тіла, 13 - III шлуночок, 13а - таламус, 14 - задня ніжка внутрішньої капсули, 15 - коліно внутрішньої капсули, 16 - передня ніжка внутрішньої капсули, 17 - стовпи склепіння, 18 - подовжня щілина великого мозку.

БІЧНІ ШЛУНОЧКИ МОЗКУ, ІІІ ШЛУНОЧОК МОЗКУ

ІІІ ШЛУНОЧОК (*ventriculus tertius*) займає центральне положення в проміжному мозку, являє собою сагітально розташовану щілину, обмежену з латеральних сторін зверненими один до одного медіальними поверхнями таламусів і медіальними відділами субталамічної (підгорбною) області. Він заповнений спинномозковою рідиною і сполучається спереду (праворуч і ліворуч) через *міжшлуночковий отвір* (*foramen interventriculare*) з бічними шлуночками; а ззаду, за допомогою водопроводу середнього мозку, - з ІV шлуночком.

Верхня стінка ІІІ шлуночка, або його покриття, утворена судинною основою, яка представлена двома шарами м'якої (судинної) оболонки головного мозку.

Нижньою стінкою, та дном, ІІІ шлуночка слугує задня (дорсальна) поверхня гіпоталамуса, на якій розрізняють два заглиблення. Це заглиблення лійки та зорове заглиблення, яке розташовується попереду зорового перехрестя, між його передньою поверхнею і термінальною пластинкою.

Передня стінка утворена термінальною пластинкою, стовпами склепіння і передньою спайкою мозку. З кожного боку стовп склепіння мозку попереду і передній відділ таламуса позаду обмежують міжшлуночковий отвір (*foramen interventriculare*), за допомогою якого порожнина ІІІ шлуночка сполучається із бічним шлуночком даної сторони.

Задня стінка утворена епіталамічною спайкою, під якою знаходиться отвір водопроводу мозку. У середньоверхніх відділах ІІІ шлуночка над епіталамічною (задньою) спайкою розташоване надшишкоподібне заглиблення (*recessus suprapinealis*).

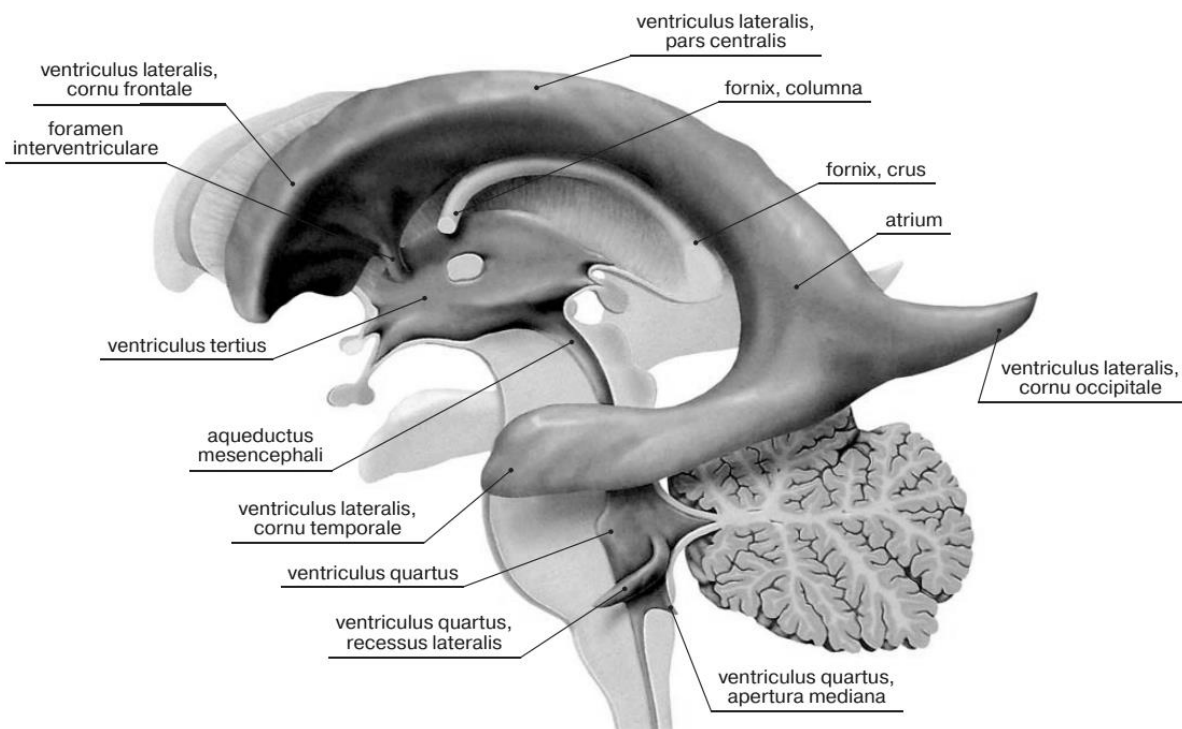


Рис. 28. Бічні шлуночки та їхнє співвідношення до інших порожнин мозку

БІЧНИЙ ШЛУНОЧОК (*ventriculus lateralis*) являє собою парну щілиноподібну порожнину, яка розміщена в глибині півкуль у горизонтальній площині. Розрізняють правий і лівий бічні шлуночки, причому лівий шлуночок називають першим, правий - другим.

У кожного шлуночка виділяють 4 частини:

- передній ріг (*cornu frontale, s. anterius*) залягає в лобовій частці,
- центральна частина (*pars centralis*) – у тім'яній,
- задній ріг (*cornu occipitale, s. posterius*) – у потиличній,
- нижній ріг (*cornu temporales inferius*) – у скроневій частці.

Щілиноподібні вигнуті донизу і в латеральну сторону передні роги обох шлуночків відділені один від одного двома пластинками прозорої перегородки, яка слугує медіальною стінкою.

Латеральна частина нижньої стінки утворена головкою хвостатого ядра, передня, верхня і нижня стінки переднього рогу – волокнами мозолистого тіла.

Центральна частина бічного шлуночка являє собою вузьку горизонтальну щілину, обмежену зверху мозолястим тілом, знизу тілом хвостатого ядра, частиною дорсальної поверхні таламуса та термінальної смужкою.

Медіальна стінка центральній частині утворена тілом зводу.

Між склепінням угорі та таламусом унизу розташована судинна щілина, до якої з боку центральної частини прилягає судинне сплетення бічного шлуночка.

Судинне сплетення бічного шлуночка (*plexus choroideus ventriculi lateralis*) утворюється в результаті випинання в шлуночок через судинну щілину м'якої оболонки головного мозку разом із кровоносними судинами, які містяться у ній. Частина судинного сплетення, яка розташована в центральному відділі і нижньому розі бічного шлуночка, з'єднується через міжшлуночковий отвір із судинним сплетенням III шлуночка.

Кожний бічний шлуночок вистелений епендимною, містить спинномозкову рідину та сполучається з III шлуночком за допомогою *міжшлуночкового отвору* (*foramen interuentriculare*).

КІНЦЕВИЙ МОЗОК. РЕЛЬЄФ ПЛАЩА. ЛОКАЛІЗАЦІЯ ФУНКЦІЙ В КОРІ ПІВКУЛЬ ВЕЛИКОГО МОЗКУ. ЛІМБІЧНА СИСТЕМА.

Головний мозок

Головний мозок (*encephalon*) із оточуючими його оболонками розташовується в порожнині мозкового відділу черепа, форма якого визначається рельєфом мозку. Маса мозку дорослої людини складає близько 1500 г (від 1100 до 2000 г).

Головний мозок складається з 3 великих частин:

- півкуль великого мозку,
- мозочка,
- мозкового стовбура.

Найрозвиненіша, велика і функціонально значима частина мозку – *півкулі великого мозку* (*hemispheria cerebri*), які прикривають собою всі інші частини головного мозку.

Півкулі великого мозку відділені одна від одної *поздовжньою щілиною великого мозку* (*fissure longitudinalis cerebri*), в глибині якої залягає мозолисте тіло, що з'єднує обидві півкулі.

Поперечна щілина великого мозку відділяє потиличні частки півкуль від мозочка. Позаду і донизу від потиличних часток розташований мозочок і довгастий мозок, який переходить у спинний мозок.

У головного мозку виділяють такі поверхні:

- *Верхньолатеральна поверхня мозку* (*facies superolateralis*) опукла і утворена півкулями великого мозку.
- *Нижня поверхня (основа)* (*basis cerebri*) уплющена і в основних рисах повторює рельєф внутрішньої основи черепа.
- *Медіальна поверхня півкулі великого мозку* (*facies medialis hemispherii*), що нависає над значно меншим мозочком і стовбуром мозку.

На основі мозку виходять 12 пар черепних нервів (рис. 26).

Кора великого мозку покриває поверхню півкуль і утворює велику кількість різних за глибиною і протяжністю *борозен* (*sulci cerebri*). Між борознами розташовані різної величини *звивини великого мозку* (*gyri cerebri*). Глибокі борозни розділяють кожну з півкуль на долі *великого мозку* (*lobi cerebri*).

Основа мозку займає вентральну поверхню лобових (спереду) і скроневих (з боків) часток півкуль, міст, довгастий мозок і мозочок (позаду).

Якщо оглядати основу мозку спереду назад, на ній видно наступні анатомічні структури.

У нюхових борознах (*sulci olfactorii*) лобових часток розташовуються нюхові цибулини (*bulbi olfactoria*) – невеликі потовщення, розташовані з боків від поздовжньої щілини великого мозку. До вентральної поверхні кожної цибулини підходять 15-20 тонких нюхових нервів, що виходять із порожнини носа через отвори пластинки решітчастої кістки.

Нюхова цибулина переходить в нюховий тракт (*tractus olfactorius*), задній відділ якого потовщується, розширюється, утворюючи нюховий трикутник (*trigonum olfactorium*).

Задня сторона трикутника в свою чергу переходить в передню пронизну речовину (*substantia perforante anterior*), невеликий майданчик з безліччю малих отворів, що залишаються після видалення судинної оболонки. Через отвори пронизної речовини усередину мозку потрапляють артерії.

Медіальніше пронизної речовини, замикаючи на нижній поверхні мозку задні відділи поздовжньої щілини великого мозку, знаходиться тонка, сіра, хрупка кінцева, або термінальна, пластинка (*lamina terminalis*).

Позаду до неї прилягає зорове перехрестя, утворене волокнами, які йдуть у складі зорових нервів (II пара черепних нервів), які потрапляють у порожнину черепа з орбіт.

Від зорового перехрестя в задньолатеральному напрямку відходять зорові тракти (*tracti optici*).

До задньої поверхні зорового перехрестя прилягає сірий горб (*tuber cinereum*). Нижні відділи сірого горба витягнуті у вигляді трубочки, яка звужується донизу, і називається лійкою або воронкою (*infundibulum*).

До нижнього кінця воронки прикріплений круглий гіпофіз, що розташований в порожнині черепа у ямці турецького сідла, тому при витяганні мозку з черепа гіпофіз відривається від лійки.

Позаду до сірого горба прилягають два білих кулястих сосочкових тіла (*corpora mamillaria*). Ззаду від зорових трактів розташовані поздовжньо орієнтовані ніжки мозку (*crus cerebri*), між якими знаходиться міжніжкова ямка, обмежена спереду соскоподібними тілами. Дно ямки утворено задньою пронизною речовиною (*substantia perforante posterior*), через отвори якої в мозок потрапляють артерії. Ніжки мозку сполучають міст з півкулями великого мозку.

На внутрішній поверхні кожної ніжки мозку біля переднього краю моста виходить III пара (окоруховий), а збоку від ніжки мозку - IV пара (блоковий) черепні нерви.

Корінці IV пари виходять з мозку на дорсальній поверхні, позаду нижніх горбків кришки середнього мозку, з боків від вуздечки верхнього мозкового парусу. Від мосту позаду і латерально розходяться середні ніжки мозочка, що з'єднують міст з мозочком.

На межі між мостом і середньою мозочковою ніжкою з кожного боку виходить корінець трійчастого нерва (V пара).

Каудальніше (нижче) моста знаходяться вентральні (передні) відділи довгастого мозку, на яких медіально розташовані піраміди, які відокремлені одна від одної передньою серединною щілиною, а латеральніше округлі оливи.

На межі, що розділяє міст і довгастий мозок, з боків від передньої серединної щілини з мозку виходять корінці відповідного нерва (VI пара).

Латеральніше, між середньою мозочковою ніжкою і оливою, з кожного боку послідовно розташовані корінці лицевого (VII пара) і присінково-завиткового (VIII пара) нервів.

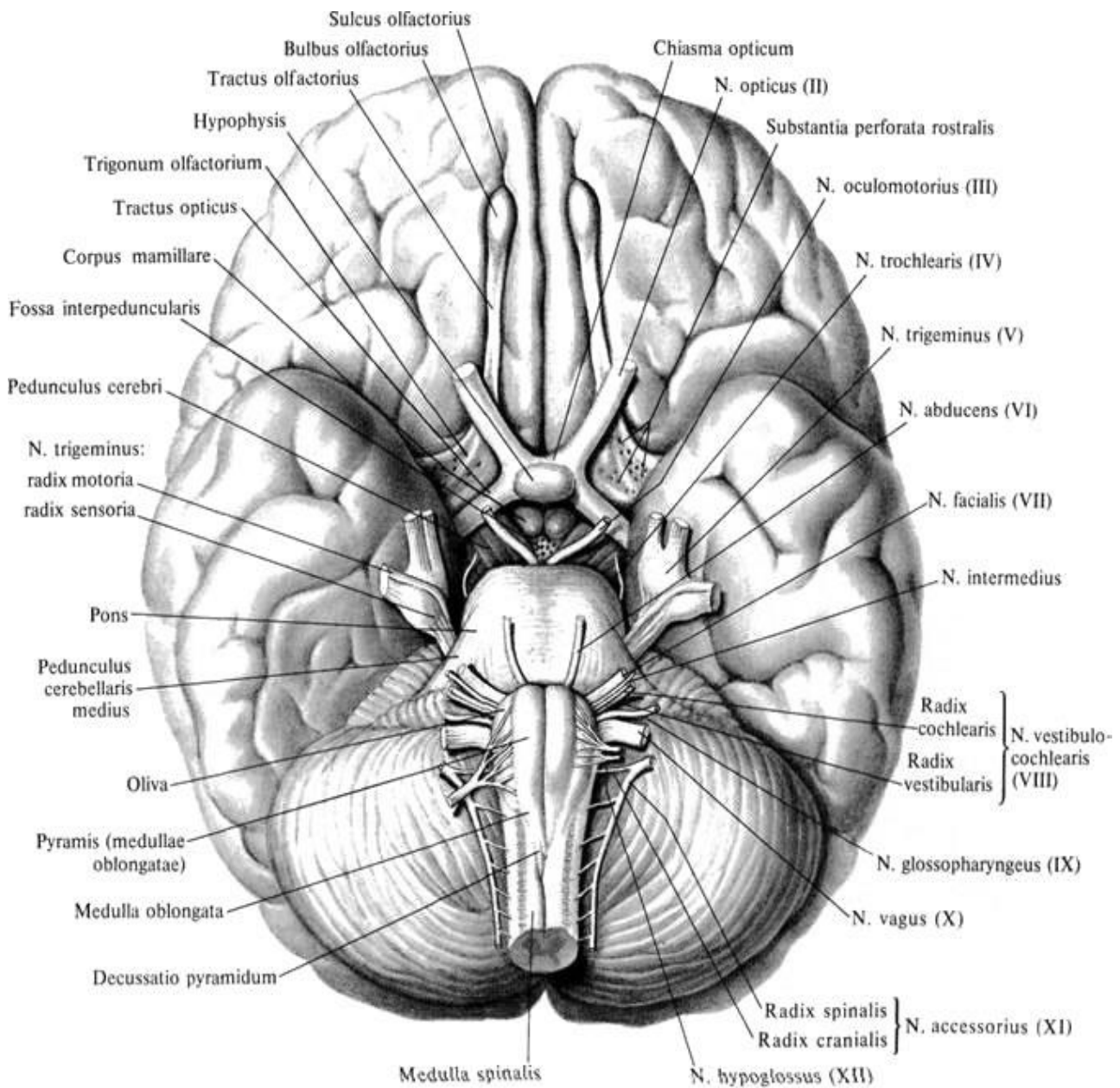


Рис 29. Нижня поверхня головного мозку і місце виходу черепних нервів

Головний мозок складається з:

- Переднього мозку, який ділиться на кінцевий мозок і проміжний
- Середнього мозку;
- Ромбоподібного мозку, який включає задній мозок, до якого відносяться міст та мозочок, і довгастого мозку.

Між ромбоподібним і середнім мозком розташований перешийок ромбоподібного мозку.

У головного мозку виділяють **кінцевий мозок (telencephalon)** і його **стовбур**, який включає: довгастий мозок, міст, середній, проміжний мозок (звідси виходять черепні нерви).

КІНЦЕВИЙ МОЗОК

Кінцевий мозок (telencephalon) складається з двох **півкуль (Hemisphaerium cerebri)** з'єднаних мозолистим тілом. Окрім мозолистого тіла, півкулі великого мозку з'єднані також передньою, задньою спайками та спайкою склепіння.

До складу кожної півкулі входять:

- 1) плащ (кора великого мозку і біла речовина півкуль):
- 2) базальні (основні) ядра та структури утворів;
- 3) основна частина кінцевого мозку;
- 4) нюховий мозок.

У кожної півкулі виділяють **3 полюси:**

- лобовий, (polus frontalis)
- потиличний, (polus occipitalis)
- скроневиий, (polus temporalis)

Три краї

- верхній,
- нижній
- медіальний

Три поверхні:

- верхньолатеральну,
- медіальну,
- нижню.

Кожна півкуля ділиться на частки.

- ✓ **Центральна борозна (Роландова борозна – sulcus centralis)** відділяє лобову частку від тім'яної.
- ✓ **Латеральна борозна (Сільвієва борозна – sulcus lateralis)** – скроневу від лобової та тім'яної,
- ✓ **Тім'яно-потилична борозна (sulcus parietooccipitalis)** розділяє тім'яну і потиличну частки.

В глибині латеральної борозни розташовується острівкова частка. Більш мілкі борозни поділяють частки на звивини.

Верхньолатеральна (верхньобічна) поверхня півкуль великого мозку.

Лобова частка (lobus frontalis) розташована в передньому відділі кожної півкулі великого мозку, обмежена знизу латеральною (Сільвієвою) борозною, а ззаду – глибокою центральною (роландовою) борозною, розташованою у фронтальній площині.

Центральна борозна починається у верхній частині медіальної поверхні півкулі великого мозку, розсікає його верхній край, опускається, не перериваючись, по верхньолатеральній поверхні півкулі вниз і закінчується, трохи не доходячи до латеральної борозни.

Спереду від центральної борозни, майже паралельно ній, розташовується **передцентральна борозна (sulcus precentralis)**, яка знизу не доходить до латеральної борозни.

Від передцентральної борозни вперед прямують майже паралельні один одному: *верхня і нижня лобові борозни (sulcus frontalis superior et sulcus frontalis inferior)*, які розділяють верхньолатеральну поверхню лобової частки на звивини. Між центральною борозною ззаду і передцентральною спереду знаходиться *передцентральна звивина (girus precentralis)*.

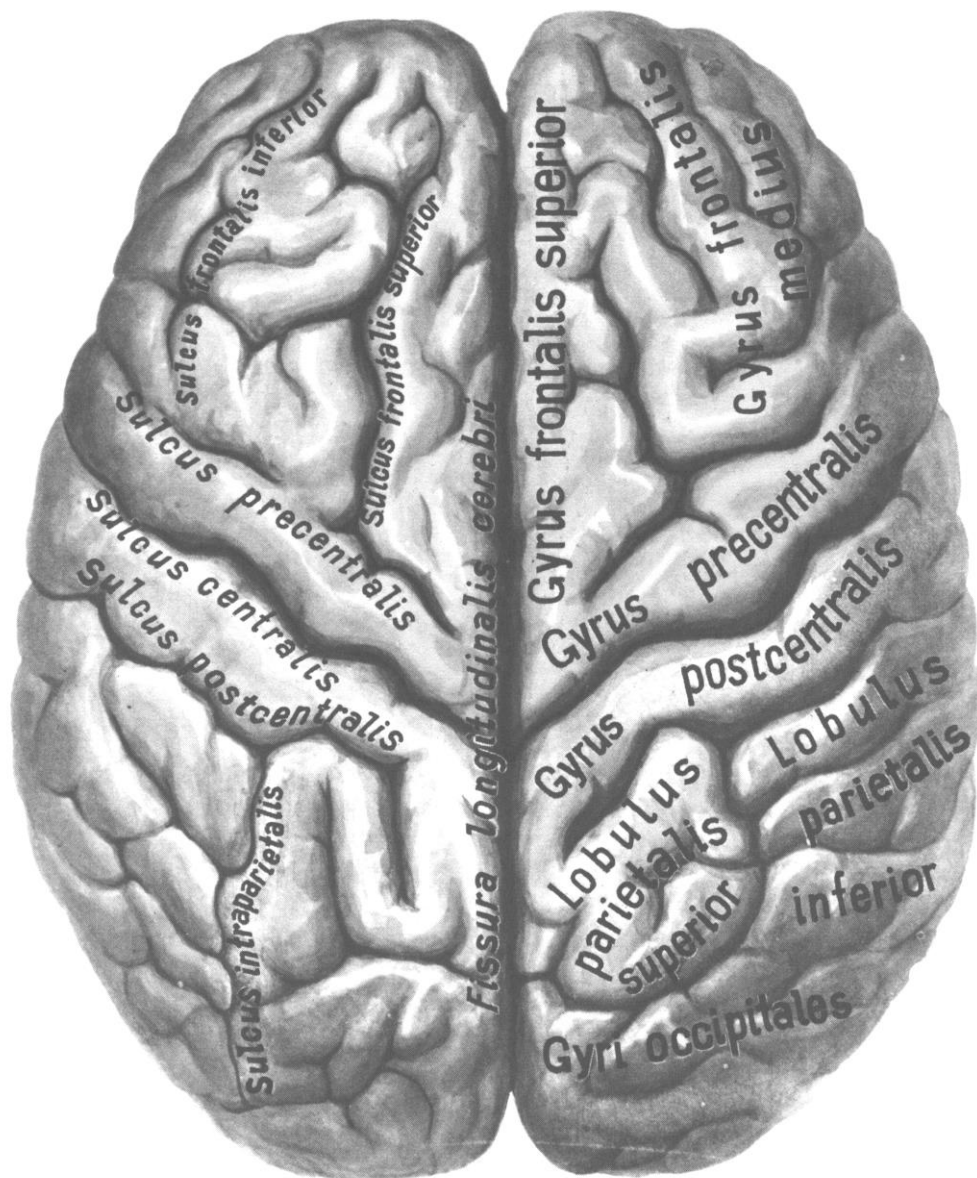


Рис. 30. Великий мозок, cerebrum; вид зверху

Над верхньою лобовою борозною лежить *верхня лобова звивина (girus frontalis superior)*, яка займає верхню частину лобової частки.

Між верхньою і нижньою лобовими борознами проходить *середня лобова звивина (girus frontalis medi)*.

Унизу від нижньої лобової борозни розташована *нижня лобова звивина (girus frontalis inferior)*, в яку знизу вдаються висхідна і передня гілки латеральної борозни, що розділяють нижню частину лобової частки на дрібні звивини. Покришечна частина (лобова покрішка), яка розташована між висхідною гілкою і нижнім відділом центральної борозни, прикриває острівцеву частку, яка

лежить в глибині борозни. Трикутна частина знаходиться між висхідною і передньою гілками. Очна частина лежить донизу від передньої гілки, що продовжується на нижню поверхню лобової частки. У цьому місці латеральна борозна розширюється, переходячи в *латеральну ямку великого мозку (fossa lateralis cerebri)*.

Тім'яна частка (lobus parietalis) розташована позаду від центральної борозни, відокремлена від потиличної частки тім'яно-потиличною борозною, яка розташовується на медіальній поверхні півкулі. Глибоко вдаючись у його верхній край, тім'яно-потилична борозна переходить на верхньолатеральну поверхню, де межею між тім'яною та потиличною частками є умовна лінія – продовження цієї борозни донизу. Нижньою межею тім'яної частки є задня гілка латеральної борозни, що відокремлює її від скроневої частки.

Зацентрально борозна (sulcus postcentralis) починається вниз від латеральної борозни і закінчується вгорі, не доходячи до верхнього краю півкулі, проходить позаду центральної борозни, майже паралельно їй.

Між центральною та зацентральною борознами *розташовується зацентрально звивина (gyrus postcentralis)*, яка вгорі переходить на медіальну поверхню півкулі великого мозку, де з'єднується з передцентральною звивиною лобної частки, утворюючи разом з нею парацентрально часточку (*lobulus paracentralis*).

На верхньолатеральній поверхні півкулі внизу зацентрально звивина також переходить в передцентрально звивину, охоплюючи знизу центрально борозну.

Від зацентральної борозни назад відходить внутрішньотім'яна борозна (*sulcus intraparietalis*), яка паралельна верхньому краю півкулі.

Догори від внутрішньотім'яної борозни знаходиться група дрібних звивин, які одержали назву *верхньої тім'яної частки (lobulus parietalis superior)*.

Нижче розташована:

- ✓ *нижня тім'яна часточка (lobulus parietalis inferior)*, в межах якої виділяють
- ✓ *надкрайова звивина (gyrus supramarginalis)*, яка охоплює кінець латеральної борозни, і
- ✓ *кутова звивина (gyrus angulatis)*, яка охоплює кінець верхньої скроневої борозни.

Нижня частина нижньої тім'яної часточки і прилеглі до неї нижні відділи зацентральної звивини разом з нижньою частиною передцентральної звивини, що нависають над острівцевою часткою, утворюють лобово-тім'яну покривку острівця.

Потилична частка (lobus occipitalis) розташовується позаду тім'яно-потиличної борозни та її умовного продовження на верхньолатеральну поверхню півкулі.

Потилична частка поділяється на кілька звивин борознами, з яких найбільш сталою є *поперечна потилична борозна (sulcus occipitalis transversus)*.

Скронева частка (lobus temporalis) займає нижньобічні відділи півкулі, відділяється від лобової та тім'яної часток глибокою латеральною борозною (sulcus lateralis). Острівцева частка прикрита краєм *скроневої покришки острівця (operculum temporalis)*, а по бічній поверхні скроневої частки, майже паралельно латеральній борозні, проходять *верхня і нижня скроневі звивини (girus temporalis superior et girus temporalis inferior)*.

На верхній поверхні верхньої скроневої звивини видно кілька слабковиражених поперечних звивин (звивини Гешля), розділених поперечними скроневи-ми борозенками. Між верхньою та нижньою скроневи-ми борознями розташована *середня скронева звивина (girus temporalis medius)*.

Під нижньою скроневою борозною знаходиться нижня скронева звивина (girus temporalis inferior)

Острівцева частка (острівець, insula) знаходиться в глибині латеральної борозни, прикрита покришкою, утвореною ділянками лобової, тім'яної та скроневої часток.

Глибока *кругова борозна острівця (gyrus circularis insulae)* відокремлює острівець від оточуючих його відділів мозку. Нижньопередня частина острівця позбавлена борозен і має невелике потовщення – *пори́г острівця (limen insulae)*. На поверхні острівця виділяють *довгу і короткі звивини (gyrus longus et gyri breves insulae)*. Довга звивина знаходиться в задній частині острівця й зорієнтована зверху вниз і вперед; короткі звивини займають верхньопередню частину острівця.

Медіальна (присередня) поверхня півкулі великого мозку.

В утворенні медіальної поверхні півкулі великого мозку беруть участь всі його частки, окрім острівцевих.

Борозна мозолистого тіла (sulcus corporis callosi) огинає його зверху, відокремлюючи мозолисте тіло від *понапереклової звивини (gyrus cinguli)*. Потім ця борозна спрямовується донизу і вперед і продовжується в *борозну гіпокампу (sulcus hippocampi)*. Над поясною звивиною проходить *поясна борозна (sulcus cinguli)*, яка починається попереду і знизу від дзьоба мозолистого тіла. Піднімаючись вгору, вона повертає назад і йде паралельно борозні мозолистого тіла.

На рівні його валика від поясної борозни вгору відходить її крайова частина, а сама борозна продовжується у *підтім'яну борозну (sulcus subparietalis)*.

Крайова частина поясної борозни позаду обмежує *навколоцентральну часточку (lobus paracentralis)*, а попереду – *передклин (precuneus)*, який відноситься до тім'яної доли. Донизу і позаду через перешийок поясна звивина переходить у *парагіпокампульну звивину (gyrus parahippocampalis)*, яка закінчується попереду гачком (uncus) і обмежена зверху *борозною гіпокампу (sulcus hippocampi)*.

Поясну звивину, перешийок і параморськочоникову звивину об'єднують під назвою *склепінчастої звивини (gyrus fornicatus)*

В глибині борозни гіпокампу розташована *зубчаста звивина (gyrus dentatus)*. На рівні валика мозолистого тіла від поясної борозни вгору відгалужується крайова частина поясної борозни.

Нижня поверхня півкулі великого мозку

Попереду знаходиться нижня поверхня лобової частки, за нею - скроневий полюс і нижня поверхня скроневої та потиличної частки.

Між поздовжньою щілиною півкулі і нюховою борозною лобової частки розташована *пряма звивина (gyrus rectus)*. Латеральніше від нюхової борозни лежать *очноямкові звивини (gyri orbitales)*.

Язикова звивина (gyrus lingualis) потиличної частки з латеральної сторони обмежена *потилично-скроневою (колатеральною) борозною (sulcus occipito-temporalis)*. Ця борозна переходить на нижню поверхню скроневої частки, розділяючи *параморськоконикову та медіальну потилично-скроневу звивини*.

Попереду від потилично-скроневої борозни *знаходиться носова борозна (sulcus rhinalis)*, що обмежує передній кінець *парагіпокампальної звивини – гачок (uncus)*. Потилично-скронева борозна розділяє *медіальну і латеральну потилично-скроневі звивини (gyri occipito-temporales medialis et lateralis)*.

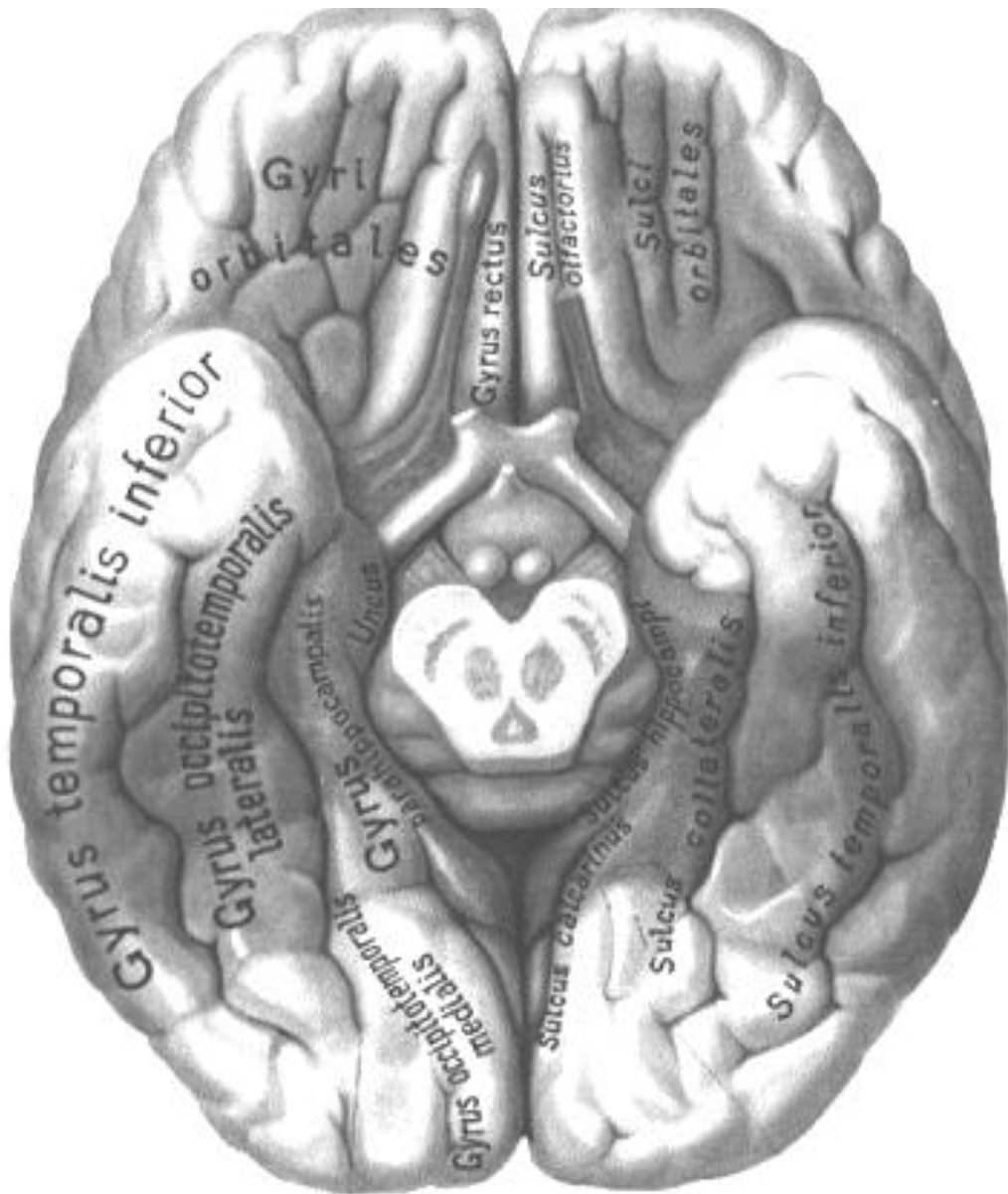

Рис. 33. Головний мозок. Нижня поверхня півкулі великого мозку

НЮХОВИЙ МОЗОК, ЛІМБІЧНА СИСТЕМА

Лімбічна система – це сукупність ряду структур головного мозку, розташованих на обох сторонах таламуса, безпосередньо під кінцевим мозком. Огортає верхню частину стовбура головного мозку, ніби поясом, і утворює його край (лімб). Це не окрема система, а скупчення структур з кінцевого мозку, проміжного мозку і середнього мозку.

Утворень, що відносяться до лімбічної системи знаходяться на медіальній і нижній поверхні великого мозку. До них відносяться:

- нюхова цибулина (Bulbus olfactorius),
- нюховий тракт (Tractus olfactorius),
- нюховий трикутник (Trigonum olfactorium),
- передня пронизна речовина (Substantia perforata anterior),
- соскові тіла (Corpora mamillaria),
- поясна звивина (Sulcus cinguli),
- парагіпокампальна звивина (разом з гачком),
- гіпокамп,
- зубчаста звивина,

Підкірковими структурами лімбічної системи є:

- мигдалеподібне тіло,
- септальні ядра,
- переднє таламічне ядро.

Лімбічна система пов'язана з гіпоталамусом, а через нього з середнім мозком, з корою скроневої та лобової часток. Остання, мабуть, і регулює функції лімбічної системи.

Усі сигнали, що надходять від аналізаторів, на шляху у відповідні центри кори головного мозку проходять через одну або кілька структур лімбічної системи. Низхідні сигнали, що йдуть від кори великого мозку, також проходять через лімбічні структури.

Основні функції лімбічної системи:

- Емоційно-мотиваційна поведінка (страх, агресія, голод, спрага), яка може супроводжуватися емоційно забарвленими руховими реакціями;
- Участь в організації складних форм поведінки, таких як інстинкти (харчові, статеві, захисні);
- Участь в орієнтовних рефлексів: реакція настороженості, уваги;
- Участь у формуванні пам'яті і динаміці навчання (вироблення індивідуального поведінкового досвіду)
- Регуляція біологічних ритмів, зокрема змін фаз сну і неспання
- Регуляція функції внутрішніх органів (через гіпоталамус);

Нюховий мозок (*rhinencephalon*) – сукупність ряду структур кінцевого мозку, пов'язаних з нюхом. Є філогенетично найдавнішою та морфологічно найменшою і найглибшою структурою кінцевого мозку людини. Всі структури його входять до складу лімбічної системи. У нюховому мозку виділяють: 1) передню нюхову частку (lobus olfactorius anterior), 2) задню нюхову частку (lobus olfactorius posterior), 3) гіпокамп (морський коник) (hippocampus). До

складу *передньої нюхової частки* входять: 1) нюхові цибулини (bulbus olfactorius); 2) ніхові тракти (tractus olfactorius); 3) медіальна та латеральна ніхові звивини (gyrus olfactorius medialis et gyrus olfactorius lateralis); 4) нюхова область (area olfactoria) нюхового трикутника (trigonum olfactorium), до складу якої відносять: передню пронизну речовину (substantia perforata anterior), діагональну стрічку (stria diagonals), нюховий горбок (tuberculum olfactorium); 5) ділянку прозорої перегородки. До складу задньої нюхової частки входять: 1) парагіпокампальна звивина gyrus parahippocampalis; 2) мигдалеподібне тіло (corpus amygdaloideum), яке також відносять до базальних ядер.

КОРА ВЕЛИКОГО МОЗКУ.

Кора великого мозку утворена сірою речовиною, яка лежить по периферії (на поверхні) півкуль великого мозку. У людини кора складає близько 44% від обсягу всього півкулі в цілому. У корі головного мозку переважає неокортекс (близько 90-95%) – нова кора, яка вперше з'явилася у ссавців.

За особливостями порівняльної анатомії розрізняють три типи кори:

стародавня кора – архікортекс (зубчаста звивина і підстава гіпокампу),

давня кора – палеокортекс (гіпокамп, потилично-скронева латеральна (грушоподібна) звивина (gyr. pyriformis), піріформна кора, періамігдаларная кора, енторінальна область, нюхова цибулина, нюховий тракт, нюховий горбик).

нова кора (neocortex) - нові області кори головного мозку, які у людини складають основну частину кори.

Товщина кори в різних ділянках півкуль коливається від 1,3 до 5 мм. Найбільш товста кора знаходиться у верхніх ділянках передцентральної і постцентральної звивин і у парацентральної часточки. У корі міститься 10-14 млрд. нейронів, кожен з них утворює синапси приблизно з 8-10 тис. інших нейронів.

Будова кори великого мозку.

Типовим для нової кори (neocortex) є наявність шести шарів, що розрізняються між собою головним чином за формою нервових клітин.

Перший шар – молекулярна пластинка (*lamina molecularis*). У ній залягають дрібні мультиполярні асоціативні нейрони і безліч волокон – відростки нейронів нижчерозташуваних шарів, що проходять у складі тангенціального шару паралельно поверхні кори.

Другий шар – зовнішня зерниста пластинка (*lamina granularis externa*), утворена безліччю дрібних мультиполярних нейронів, діаметр яких не перевищує 10-12 мкм. Дендрити цих клітин спрямовуються в молекулярну пластинку, а аксони – в білу речовину або також в молекулярну пластинку, де проходять у складі тангенціального шару.

Третій шар – зовнішня пірамідна пластинка (*lamina pyramidalis externa*), яка містить нейрони пірамідної форми, тіла яких збільшуються в напрямку зверху вниз від 10 до 40 мкм. Ця пластинка найкраще розвинена в передцентральної звивині. Аксони великих клітин цієї пластинки, які вкриті мієліновою оболонкою, спрямовуються в білу речовину, утворюючи асоціативні або комісуро-

льні волокна. Аксони дрібних нейронів не покидають кору. Великі дендрити, що відходять від верхівки пірамідних нейронів, спрямовуються в молекулярну пластинку. Решта дрібних дендритів утворюють синапси в межах цього ж шару.

Четвертий шар – *внутрішня зерниста пластинка (lamina granularis interna)* утворена дрібними нейронами зірчастої форми. Ця пластівка розвинена нерівномірно в різних ділянках кори: вона майже повністю відсутня в корі передцентральної звивини і сильно розвинена в корі, що розташована на медіальній стороні потиличної частки, по обидва боки від острогової борозни (ядро зорового аналізатора).

П'ятий шар – *внутрішня пірамідна пластинка (lamina pyramidalis interna, s. ganglionaris)*, найбільш добре розвинений в передцентральної звивини. У ньому залягають клітини пірамідної форми, описані вперше російським анатомом В. О. Бецем у 1874 р. Це дуже великі нервові клітини (до 80-125 мкм), багаті хроматофільною субстанцією. Їх аксони покидають кору і утворюють низхідні корково-спинномозкові і корково-ядерні (пірамідні) шляхи. Від аксонів відходять колатералі, які прямують в кору, в базальні вузли (ганглії), червоне ядро, ретикулярну формацію, ядра моста і олив.

Шостий шар – *мультиформна (поліморфна) пластинка (lamina multiformis)*, у ній розташовані нейрони різної форми і розмірів. Аксони цих клітин спрямовуються в білу речовину, а дендрити - в молекулярну пластинку.

Однак не вся кора побудована таким чином. На медіальній і нижній поверхнях півкуль великого мозку є ділянки простіше влаштованої стародавньої (archecortex) і давньої (paleocortex) кори, які мають двох – і тришарову будову.

У кожному клітинному шарі, окрім нервових клітин, розташовуються нервові волокна.

Будова і щільність їх залягання також неоднакові в різних відділах кори. Особливості розподілу волокон в корі головного мозку визначають терміном «мієлоархітектоніка».

Волокна кори півкуль великого мозку поділяють на:

- комісуральні, які з'єднують між собою ділянки кори обох півкуль,
- асоціативні, які з'єднують різні функціональні зони кори однієї й тієї ж півкулі,
- проєкційні, які з'єднують кору великого мозку з нижчезрозташованими відділами мозку. Вони формують радіально орієнтовані шари, які закінчуються на клітинах пірамідного шару.

У молекулярному, внутрішньому зернистому й пірамідному шарах проходять тангенціальні пластинки мієлінових волокон, які утворюють синапси з нейронами кори.

На основі різниці щільності розміщення та будови клітин (цитоархітектоніка), ходу волокон (мієлоархітектоніка) та функціональних особливостей ділянок кори в ній різні автори (Економо, Клейст, Бродман та інші) описують 50-200 *кіркових полів*. Найбільш поширеною є класифікація Бродмана (поля Бродмана), який виділив 52 поля.

Локалізація функцій в корі півкуль великого мозку.

У корі великого мозку відбувається аналіз усіх подразнень, які надходять із зовнішнього та внутрішнього середовища. Найбільше число аферентних імпульсів надходить через ядра таламуса до клітин третього та четвертого шарів кори великого мозку. Як правило, одна півкуля домінує над іншою: у 80-90 % людей домінантною півкулею є ліва; у 10-20 % людей домінантною є права півкуля, або ж півкулі рівноцінні і домінантність як така відсутня.

У корі великого мозку розташовуються центри, що регулюють виконання тих чи інших функцій.

Відомий фізіолог І. П. Павлов розглядав кору великого мозку як сукупність кіркових кінців аналізаторів. Під терміном «аналізатор» розуміється складний комплекс анатомічних структур, який складається з периферичного рецепторного (сприймає) апарату, провідників нервових імпульсів і центру.

Корковий кінець аналізатора не є строго окресленою зоною. У корі великого мозку розрізняють «ядро» сенсорної системи і «розсіяні елементи».

Ядро – це ділянка розташування найбільшої кількості нейронів кори, до яких приходять імпульси від структур периферичного рецептора. Розсіяні елементи можуть розташовуватися як по периферії ядра, так і на значній відстані від нього. У них відбуваються більш прості аналіз і синтез. Наявність розсіяних елементів при руйнуванні (пошкодженні) ядра частково дозволяє компенсувати порушену функцію. Площі, займані розсіяними елементами різних аналізаторів, можуть нашаровуватися один на одного, перекривати один одного.

Розглянемо положення основних кіркових кінців різних аналізаторів (ядер) по відношенню до звивинах і часток півкуль великого мозку у людини.

У корі зацентральної звивини і верхньої тім'яної дольки залягають **ядра коркового аналізатора пропріоцептивної та загальної чутливості** (температурної, больової, дотиковий) протилежної половини тіла. При цьому ближче до поздовжньої щілини мозку розташовані коркові кінці аналізатора чутливості нижніх кінцівок і нижніх відділів тулуба, а найбільш низько у латеральної борозни проектується рецепторні поля верхніх частин тіла і голови («чутливий гомункулус»).

Ядро рухового аналізатора знаходиться головним чином в передцентральної звивині і парацентральної часточки на медіальній стороні півкулі («рухова область кори») – звідси регулюється діяльність скелетних м'язів. Проекція протилежної половини тіла людини («руховий гомункулус») подана догори ногою - у вищих ділянках звивини проектується рецепторні поля нижньої кінцівки та нижня частина тулуба, а у нижніх відділах - рецепторні поля голови, верхньої кінцівки та верхніх частин тулуба. Тобто у верхніх ділянках передцентральної звивини і парацентральної часточки розташовані рухові центри м'язів нижніх кінцівок і самих нижніх відділів тулуба. У нижній частині біля латеральної борозни знаходяться центри, які регулюють діяльність м'язів обличчя і голови. Рухові області кожного півкулі взаємодіють зі скелетними м'язами протилежного боку тіла. М'язи кінцівок ізольовано пов'язані з однією із півкуль, м'язи тулуба, гортані та глотки – із руховими областями обох півкуль.

В обох описаних центрах величина проєкційних зон різних органів залежить не від розмірів цих органів, а від їх функціонального значення.

Так, зона кисті в корі півкулі великого мозку значно більша, ніж зони тулуба і нижньої кінцівки разом узяті. І.П. Павлов називав рухову область кори півкуль великого мозку рецепторною, тому що в ній також відбувається аналіз пропріоцептивних (кінетичних) подразнень, які сприймаються рецепторами, закладеними в скелетних м'язах, сухожиллях, фасціях і суглобових капсулах.

В глибині латеральної борозни, на зверненій до острівця стороні середньої частини верхньої скроневої звивини, знаходиться **ядро слухового аналізатора (звивини Гешля)**. До кожної з півкуль підходять провідні шляхи від рецепторів органу слуху як лівого, так і правого боку, тому однобічне ураження цього ядра не призводить до повної втрати здатності сприйняття звуків. Двобічне ураження призводить до коркової глухоти.

Ядро зорового аналізатора розташовується на медіальній стороні потиличної частки півкулі великого мозку по обидва боки *острогової борозни (sulcus calcarinus)*. Ядро зорового аналізатора правої півкулі пов'язано провідними шляхами з латеральною половиною сітківки правого ока і медіальною половиною сітківки лівого ока, лівого – з латеральною половиною сітківки лівого і медіальною половиною сітківки правого ока.

Двобічне ураження ядер зорового аналізатора призводить до повної коркової сліпоти.

Ядро аналізатора, який забезпечує функцію сукупного повороту голови і очей в протилежну сторону, знаходиться в задніх відділах середньої лобової звивини (премоторна зона). Поєднаний поворот очей і голови регулюється не тільки при потраплянні в кору середньої лобової звивини пропріоцептивних імпульсів від м'язів очного яблука, але і під час попадання імпульсів з сітківки ока, яка знаходиться в потиличній частці, по сусідству з ядром зорового аналізатора.

В області нижньої тім'яної дольки у надкрайовій звивині знаходиться асиметричне (у правшів – в лівому, а у лівшів – тільки в правій півкулі) **ядро рухового аналізатора, яке здійснює координацію всіх цілеспрямованих складних комбінованих рухів**.

Здатність координувати ці складні цілеспрямовані рухи набувається кожною людиною в результаті практичної діяльності та накопичення досвіду шляхом утворення тимчасових зв'язків між клітинами, розташованими в передцентральній та надкрайовій звивинах. Ураження цього поля призводить до втрати здатності виробляти складні координовані цілеспрямовані рухи – апраксії (від лат. praxis - практика).

У корі верхньої тім'яної часточки знаходиться **ядро шкірного аналізатора** – стереогноза, що забезпечує **впізнавання предмета на дотик**. Кірковий кінець цього аналізатора в кожній півкулі пов'язаний з протилежною верхньою кінцівкою. Ураження поверхневих шарів кори в цьому відділі супроводжується втраченою здатністю впізнавати предмети на дотик, хоча інші види загальної чутливості при цьому збережені.

Кірковий кінець нюхового аналізатора – це гачок (*uncus*), а також стародавня та давня кора. Стародавня кора розташовується в області гіпокампу і зубчастої звивини, давня – в області переднього пронизного простору, прозорої перегородки і нюхової звивини. Завдяки близькому розташуванню ядер нюхового і смакового аналізаторів почуття нюху і смаку тісно пов'язані між собою.

Окрім того, в нижніх відділах зацентральної звивини також розташована **частина ядра смакового аналізатора**. Ядра смакового та нюхового аналізаторів обох півкуль пов'язані провідними шляхами з рецепторами як лівого, так і правого боку.

Описані коркові кінці аналізаторів здійснюють аналіз і синтез сигналів, які надходять із зовнішнього та внутрішнього середовища організму, і становлять першу сигнальну систему дійсності (І.П. Павлов).

Друга сигнальна система на відміну від першої є тільки у людини і тісно пов'язана з розвитком членороздільної мови.

Мова і мислення людини здійснюються за участю всієї кори. У той же час в корі півкуль великого мозку людини є зони, що є центрами низки спеціальних функцій, пов'язаних з промовою.

Ядро рухового аналізатора довільних рухів, пов'язаних з писанням, розташоване в задньому відділі середньої лобової звивини, поблизу ділянок кори передцентральної звивини, які контролюють рух руки та сполучений поворот голови і очей в протилежну сторону. Руйнування супроводжується втратою здатності проводити рукою точні і тонкі рухи при накресленні букв, знаків і слів (аграфія).

Ядро рухового аналізатора артикуляції мови, або моворушійний аналізатор, розташовується в задніх відділах нижньої лобової звивини (центр Брока), поблизу відділів передцентральної звивини, які є аналізаторами рухів, вироблених при скороченні м'язів голови та шиї. У моворушійному аналізаторі здійснюється аналіз рухів всіх м'язів, які беруть участь в акті членороздільної мови (вимова слів і речень). Ушкодження поля призводить до рухової афразії, тобто втрати здатності вимовляти слова, не пов'язаної з втратою здатності до скорочення м'язів, які беруть участь у мовотворенні. При цьому здатність до вимови звуків або до співу не втрачається.

У центрі нижньої лобової звивини знаходиться **ядро мовного аналізатора, пов'язаного зі співом**. Його пошкодження призводить до вокальної амузії – нездатності до складання й відтворення музичних фраз та аграматизму, коли втрачається здатність до складання осмислених речень з окремих слів. Мова таких хворих складається з набору слів, не пов'язаних за смисловим значенням (Є.К. Сепп).

Ядро слухового аналізатора мовлення тісно пов'язане з кірковим центром слухового аналізатора і також розташовується в області верхньої скроневої звивини, в її задніх відділах на стороні, зверненої убік латеральної борозни півкулі великого мозку. Його функція полягає в координації слухового сприйняття і розуміння мовлення іншої людини та контролі власної мови.

У середній третині верхньої скроневої звивини знаходиться **ядро коркового аналізатора (музики)**, ураження якого супроводжується музичною глухотою,

коли музичні фрази сприймаються як безглуздий набір різних шумів. Цей кірковий кінець слухового аналізатора відноситься до центрів другої сигнальної системи, яка сприймає словесне значення предметів, дій, явищ, тобто які сприймають сигнали сигналів.

Поблизу ядра зорового аналізатора знаходиться **ядро зорового аналізатора письмової мови (ядро читання)**, розташоване в кутовій звивині нижньої тім'яної часточки. Його ураження призводить до втрати здатності сприймати написаний текст, читати (алексія).

Мовні аналізатори у правшів розташовуються лише у лівій півкулі, а у лівшів – тільки у правій. У новій корі є великі ділянки, які не є корковими центрами чутливих або рухових функцій (неспецифічні, або асоціативні, області), але їх площа значно перевищує площу рухових і чутливих центрів.

Асоціативні області забезпечують слабо розвинені зв'язки між чутливими і руховими центрами і, що найбільш важливо, є морфологічним субстратом психічної діяльності (свідомості, мислення, навчання, пам'яті, емоцій).

У першу чергу це відноситься до лобових часток. Лобові частки відіграють найважливішу роль і в формуванні поведінки людини. Асоціативна кора тім'яних і скроневих часток бере участь у формуванні мови, у сприйнятті та оцінці розташування власного тіла і його частин у просторі, а також тривимірного зовнішнього простору.

ПРОВІДНІ ШЛЯХИ ЦНС.

Провідними шляхами називають пучки функціонально однорідних нервових волокон, що з'єднують різні центри в центральній нервовій системі, які займають певне місце в білій речовині головного та спинного мозку і проводять однакові імпульси.

Імпульси, що виникають при дії на рецептори, передаються по відростках нейронів до їхніх тіл. Завдяки чисельним синапсам нейрони контактують один з одним, утворюючи ланцюги нейронів, за якими нервові імпульси поширюються тільки у певному напрямку – від рецепторних нейронів через вставні до ефекторних нейронів.

Це обумовлено морфофункціональними особливостями синапсів, які проводять збудження (нервові імпульси) тільки в одному напрямку – від пресинаптичної мембрани до постсинаптичної.

За одними із ланцюгів нейронів імпульс поширюється доцентрово – від місця виникнення в шкірі, слизових оболонках, органах руху, судинах до спинного або головного мозку.

По інших ланцюгах нейронів імпульс проводиться відцентрово з мозку на периферію, до робочого органу – м'язам, залозам. Відростки нейронів йдуть зі спинного мозку до різних структур головного мозку, а від них у зворотньому напрямку – до спинного мозку і утворюють пучки, які з'єднують між собою нервові центри. Ці пучки і складають провідні шляхи.

У спинному та головному мозку виділяють 3 групи нервових волокон: асоціативні, комісуральні та проєкційні.

Асоціативні нервові волокна (короткі і довгі) з'єднують між собою групи нейронів (нервові центри), які розташовані в одній половині мозку.

Короткі (внутрішньочасткові) асоціативні шляхи з'єднують прилеглі ділянки сірої речовини і розташовуються в межах однієї частки мозку.

Серед них виділяють дугоподібні волокна великого мозку, які з'єднують між собою сіру речовину сусідніх звивин і не виходять за межі кори (інтракортикальні) або проходять в білій речовині півкулі (екстракортікальні).

Довгі (міжчасткові) асоціативні пучки, які з'єднують між собою ділянки сірої речовини, розташовані на значній відстані один від одного, зазвичай в різних частках. До них відносяться верхній поздовжній пучок (fasciculus longitudinalis superior), який з'єднує кору лобової частки з тім'яною і потиличною; нижній поздовжній пучок (fasciculus longitudinalis inferior), який зв'язує сіру речовину скроневої частки з потиличною, і гачкоподібний пучок (fasciculus uncipatus), який з'єднує кору в області лобового полюса з передньою частиною скроневої частки.

У спинному мозку асоціативні волокна з'єднують між собою нейрони, що розташовані в різних сегментах, і утворюють власні пучки спинного мозку (міжсегментарні пучки), які розташовуються поблизу сірої речовини.

Короткі пучки перекидаються через 2-3 сегмента, довгі з'єднують далеко розташовані один від одного сегменти спинного мозку.

Комісуральні (спайкові) нервові волокна з'єднують однакові центри (сіра речовина) правого і лівого півкуль великого мозку, утворюючи мозолисте тіло, спайку склепіння і передню спайку.

Мозолисте тіло з'єднує між собою нові, більш молоді відділи кори великого мозку правої і лівої півкуль. У кожній півкулі волокна розходяться віялоподібно, створюючи лучистість мозолистого тіла. Передні пучки волокон, що проходять в коліні і дзьобі мозолистого тіла, з'єднують кору передніх відділів лобових часток, утворюючи лобові щипці (forseps frontalis).

Кору потиличних і задніх відділів тім'яних часток великого мозку з'єднують пучки волокон, що проходять у валику мозолистого тіла. Вони утворюють так звані потиличні щипці (forseps occipitalis). Волокна, що проходять в центральних відділах мозолистого тіла, пов'язують кору центральних звивин, тім'яних і скроневих часток півкуль великого мозку.

У передній спайці проходять волокна, які з'єднують між собою ділянки кори скроневих часток обох півкуль, що належать нюховому мозку. Волокна спайки склепіння з'єднують сіра речовина морських коників і скроневих часток обох півкуль.

Проєкційні нервові волокна (провідні шляхи) підрозділяються на висхідні та низхідні. Висхідні пов'язують спинний мозок з головним, а також ядра мозкового стовбура з базальними ядрами і корою півкуль великого мозку. Спадні йдуть у зворотньому напрямку.

Висхідні проєкційні шляхи є афферентними, чутливими. За ними до кори великого мозку надходять нервові імпульси, які виникли в результаті впливу на

організм різних факторів зовнішнього середовища, включаючи імпульси, які йдуть від органів чуття, опорно-рухового апарату, внутрішніх органів і судин.

В залежності від цього висхідні проєкційні шляхи поділяються на 3 групи.

Екстероцептивні шляхи несуть імпульси від шкірного покриву (больові, температурні, дотику і тиску), від органів чуття (зору, слуху, смаку, нюху).

Провідний шлях больової та температурної чутливості (латеральний спіноталамічний шлях – *tractus spinotalamicus lateralis* складається з 3 нейронів).

Рецептори першого (чутливого) нейрона, які сприймають зазначені подразнення, розташовуються в шкірі і слизових оболонках, а його тіло лежить в спинномозковому вузлі.

Центральний відросток у складі заднього корінця спрямовується в задній ріг спинного мозку і закінчується синапсом на клітинах другого нейрона. Всі аксони других нейронів, тіла яких лежать в задньому розі, через передню сіру спайку переходять на протилежну сторону спинного мозку, входять в бічний канатик, включаються до складу латерального спіноталамічного шляху, який піднімається в довгастий мозок (позаду від ядра оливи), проходить в покришці моста і в покришці середнього мозку.

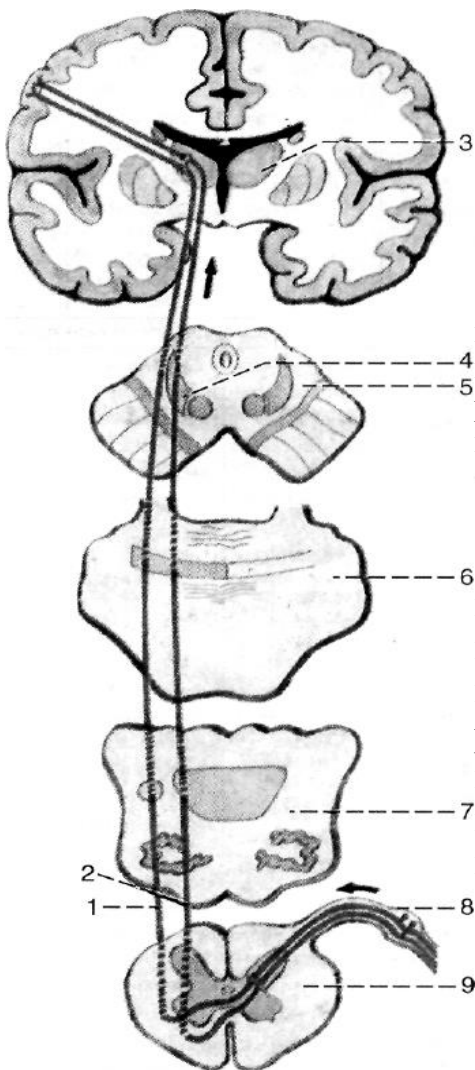


Рис. 34. Провідні шляхи больової та температурної чутливості, нюху та тиску

1 – латеральний спіноталамічний шлях; 2 – передній спіноталамічний шлях; 3 - таламус; 4 – медіальна петля; 5 – поперечний розріз середнього мозку; 6 – поперечний розріз моста; 7 – поперечний розріз довгастого мозку; 8 – спинномозковий вузол; 9 – поперечний розріз спинного мозку.

Аксони закінчуються, утворюючи синапси на клітинах, розташованих у задньолатеральному ядрі таламуса (третьій нейрон). Аксони цих клітин проходять через задню ніжку внутрішньої капсули, спрямовуються до внутрішньої зернистої пластинки кори (IV шар) постцентральної звивини, де знаходиться корковий кінець аналізатора загальної чутливості.

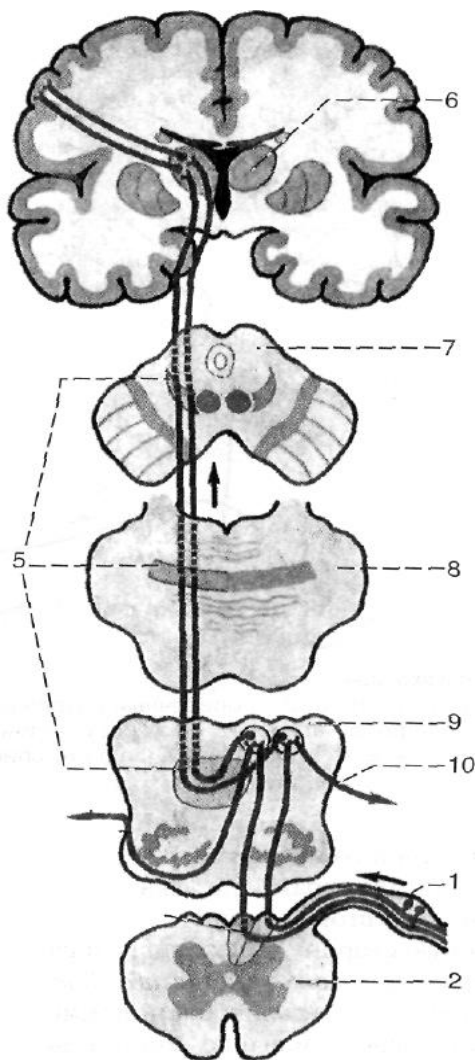
Провідний шлях дотику і тиску (передній спиноталамічний шлях *tractus spinothalamicus anterior* несе імпульси від шкіри, де лежать рецептори, до клітин кори постцентральної звивини.

Тіла перших нейронів (псевдоуніполярних клітин) лежать в спинномозкових вузлах. Центральні відростки цих клітин у складі задніх корінців спинномозкових нервів спрямовуються у задній ріг спинного мозку.

Аксони нейронів спинномозкових вузлів утворюють синапси з нейронами заднього рогу спинного мозку (другі нейрони). Більшість аксонів другого нейрона також переходять на протилежну сторону спинного мозку через передню спайку, входять в передній канатик і в його складі слідуєть вгору, до таламуса. Частина волокон другого нейрона йде в задньому канатику спинного мозку і в довгастому мозку приєднуються до волокон медіальної петлі.

Аксони другого нейрона утворюють синапси з нейронами задньолатерального ядра таламуса (третій нейрон).

Відростки клітин третього нейрона проходять через задню ніжку внутрішньої капсули, потім у складі променистого вінця і направляються до кори, до IV шару кори постцентральної звивини (внутрішньої зернистої пластинки).



Проприоцептивні шляхи проводять імпульси від м'язів, сухожилів, суглобових капсул, зв'язок. Вони несуть інформацію про положення частин тіла в просторі, обсязі рухів.

Проприоцептивна чутливість дозволяє людині аналізувати власні складні рухи та проводити їх цілеспрямовану корекцію. Виділяють проприоцептивні шляхи коркового напрямку і проприоцептивні шляхи мозочкового напрямку.

Провідні шляхи проприоцептивної чутливості коркового напрямку несе імпульси м'язово-суглобового почуття до кори постцентральної звивини великого мозку.

Рецептори першого нейрона, розташовані в м'язах, сухожиллях, суглобових капсулах, зв'язках, сприймають сигнали про стан опорно-рухового апарату в цілому, м'язовому тонусі, ступені розтягування сухожилів і по спинномозкових нервах спрямовують ці сигнали до тіл першого нейрона цього шляху, які лежать в спинномозковому вузлі

Тіла першого нейрона цього шляху також лежать в спинномозковому вузлі. Аксони перших нейронів у складі заднього корінця, входячи в задній ріг, спрямовуються у задній канатик, де утворюють тонкий і клиноподібний пучки.

Волокна у складі тонкого і клиноподібного пучків слідуєть наверх у довгастий мозок і до тонкого та клиноподібного ядер, де закінчуються синапсами на тілах других нейронів. Аксони других нейронів, які виходять з цих ядер, переходять на протилежну сторону в міжолівному шарі довгастого мозку.

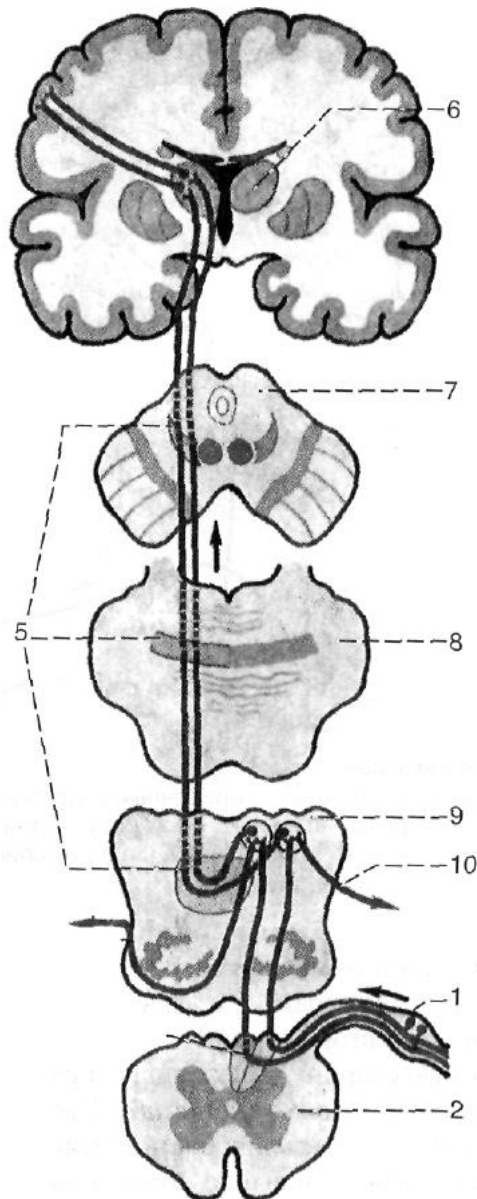


Рис. 35. Провідний шлях проприоцептивної чутливості коркового напрямку

1 – спинномозковий вузол; 2 – поперечний розріз спинного мозку; 3 – задній канатик спинного мозку; 4 – передні зовнішні дугоподібні волокна; 5 – медіальна петля; 6 – таламус; 7 – поперечний розріз середнього мозку; 8 – поперечний розріз мосту; 9 – поперечний розріз довгастого мозку; 10 – задні зовнішні дугоподібні волокна.

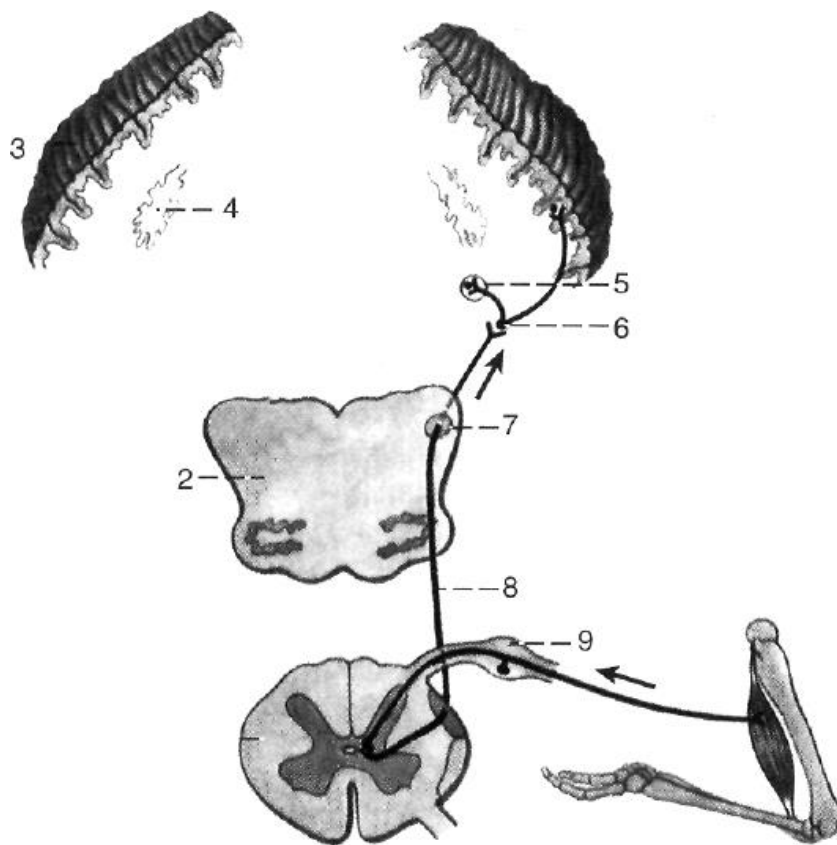


Рис. 36. Задній спинномозочковий шлях

1 – поперечний розріз спинного мозку; 2 – поперечний розріз довгастого мозку; 3 – кора мозочка; 4 – зубчасте ядро; 5 – кулясте ядро; 6 – синапс в корі черв'яка мозочка; 7 – нижня мозочкова ніжка; в – дорсальний (задній) спинномозочковий шлях; 9 – спинномозковий вузол.

Це внутрішні дугоподібні волокна (*fibrae arcuatae internae*), які представляють собою початкові відділи медіальної петлі. Потім волокна медіальної петлі проходять вгору через

покришку мосту і покришку середнього мозку, де розташовуються дорсально-латеральніше червоного ядра.

Ці волокна закінчуються в таламусі синапсами на тілах третіх нейронів.

Аксони клітин таламуса спрямовуються у кору постцентральної звивини, де утворюють синапси з нейронами IV шару кори (внутрішньої зернистої пластинки).

Друга частина волокон других нейронів (задні зовнішні дугоподібні волокна – *fibrae arcuatae externae posteriores*) по виході з тонкого і клиноподібного ядер спрямовуються в нижню мозочкову ніжку свого боку і закінчується синапсами кори хробака.

Третя частина аксонів других нейронів (передні зовнішні дугоподібні волокна – *fibrae arcuatae externae anteriores*) переходить на протилежну сторону і також через нижню мозочкову ніжку протилежного боку спрямовується до кори хробака. Пропріоцептивні імпульси по цих волокнах йдуть до мозочка для корекції підсвідомих рухів опорно-рухового апарату.

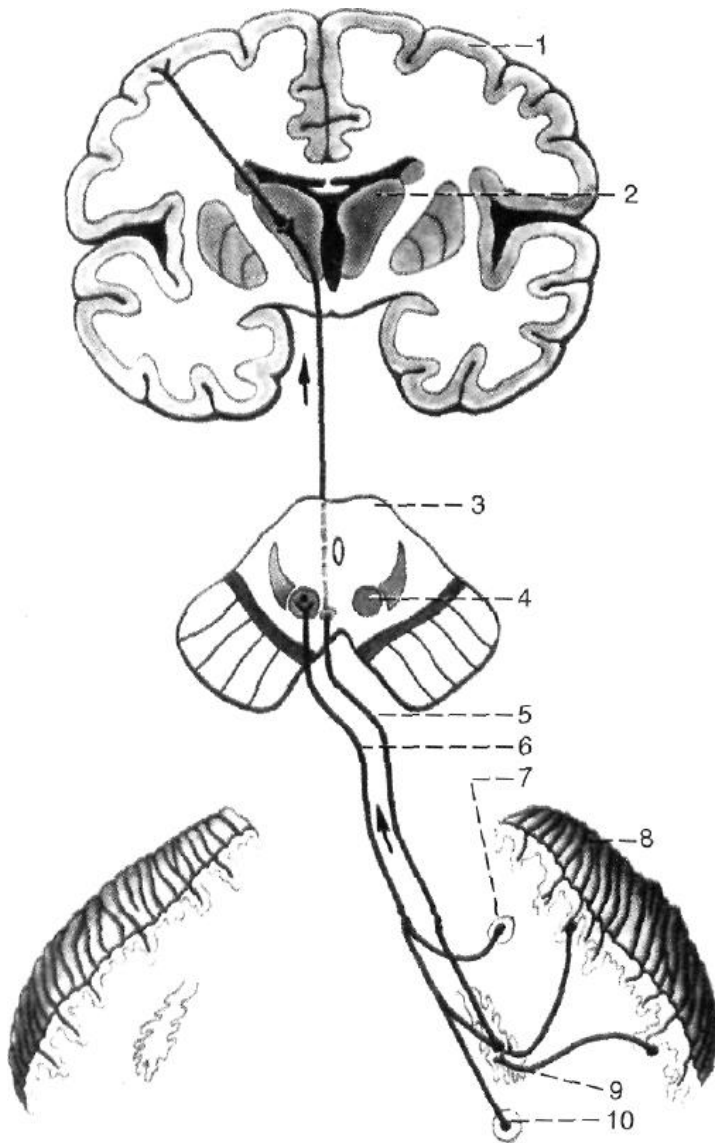
Передній і задній спіномозочковий шлях несуть в мозочок інформацію про стан опорно-рухового апарату і рухових центрів спинного мозку.

Задній спіномозочковий шлях (пучок Флексига) (*tractus spinocerebellaris posterior*)

Рецептори розташовані: в м'язах, сухожиллях, суглобових капсулах, зв'язках, по волокнах в мозочок.

Тіла перших нейронів (псевдоуніполярних клітин) розташовані в спинномозкових вузлах.

Центральні відростки цих клітин у складі задніх корінців спинномозкових нервів спрямовуються у задній ріг спинного мозку, де утворюють синапси з нейронами грудного ядра (стовп Кларка), розташованого в медіальній частині



основи заднього рогу (другі нейрони).

Аксони других нейронів проходять в задній частині бічного канатика спинного мозку свого боку, піднімаються вгору і через нижню мозочкову ніжку спрямовуються в мозочок, де утворюють синапси з клітинами кори хробака мозочка (задньонижній відділі).

Рис. 37. Мозочково-таламічний і мозочково-покришковий шляхи

- 1 – кора півкуль великого мозку;
- 2 – таламус;
- 3 – поперечний розріз середнього мозку;
- 4 – червоне ядро;
- 5 – мозочково-таламічний шлях;
- 6 – мозочково-покришковий шлях;
- 7 – кулясте ядро;
- 8 – кора мозочка;
- 9 – зубчасте ядро;
- 10 – пробкоподібне ядро.

Передній спіно-мозочковий шлях (пучок Говерса) (tractus spinocerebellaris anterior) несе імпульси від рецепторів, розташованих в м'язах, сухожиллях, суглобових

капсулах, також в мозочок. Ці імпульси по волокнах спинномозкових нервів, що є периферичними відростками псевдоуніполярних клітин спинномозкових вузлів (перші нейрони), спрямовуються в задній ріг, де утворюють синапси з нейронами центральної проміжної (сірої) речовини спинного мозку (другі нейрони).

Аксони цих волокон переходять через передню сіру спайку на протилежний бік в передню частину бічного канатика спинного мозку, піднімаються вгору. На рівні перешийка ромбоподібного мозку ці волокна утворюють друге перехрестя, повертаються на свій бік і через верхню мозочкову ніжку входять у мозочок до клітин передньовіршніх відділів кори хробака мозочка.

Пропріоцептивні імпульси, що надійшли в кору хробака по спіномозковим пропріоцептивним шляхам, передаються в червоні ядра і через зубчасте ядро до кори великого мозку (в постцентральному звивині) по мозочково-таламічних і мозочково-покришкових шляхах.

Інтероцептивні шляхи проводять імпульси від внутрішніх органів, судин, тканин організму.

Їх механо-, баро-, хеморецептори сприймають інформацію про стан гомеостазу.

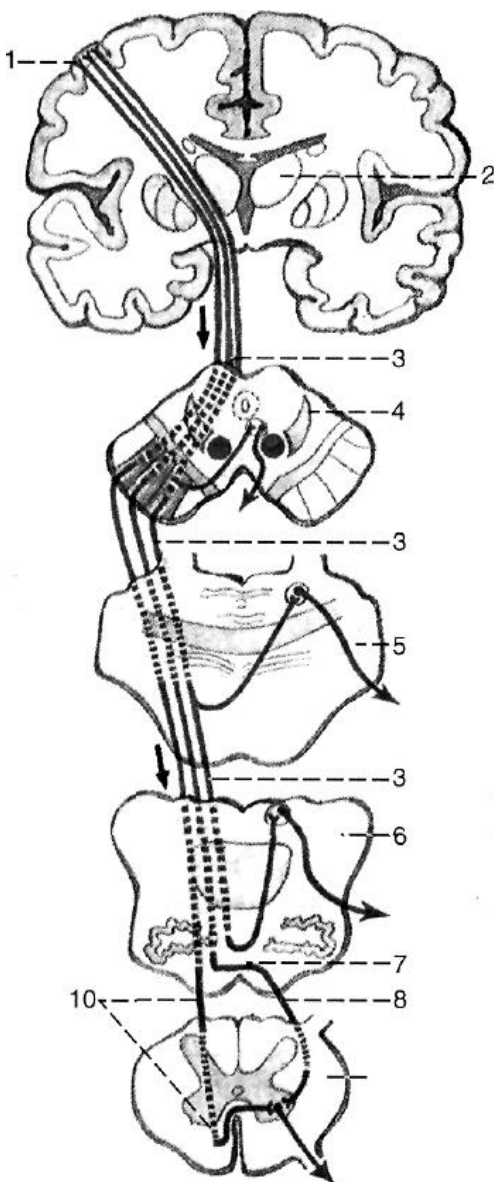
Низхідні рухові шляхи проводять імпульси до нищерозташованих відділів центральної нервової системи – до ядер мозкового стовбура і до рухових ядер

передніх рогів спинного мозку. Ці шляхи підрозділяються на пірамідні і екстрапірамідні.

Пірамідні провідні шляхи є головними руховими шляхами. Через підконтрольні свідомості рухові ядра головного та спинного мозку вони несуть імпульси з кори великого мозку до скелетних м'язів голови, шиї, тулуба, кінцівок.

Екстрапірамідні провідні шляхи несуть імпульси від підкіркових центрів і різних відділів кори також до рухових та інших ядер черепних і спинномозкових нервів.

Залежно від напрямку і розташування волокон пірамідний шлях поділяється на корково-ядерний шлях, який йде до ядер черепних нервів, і корково-спинномозковий шлях. В останньому виділяють латеральний і передній корково-спинномозковий (пірамідний) шляхи, які йдуть до ядер передніх рогів спинного мозку.



Кірково-ядерний шлях (tractus corticonuclearis) являє собою пучок аксонів гігантопірамідних клітин, що залягають у нижній третині передцентральної звивини.

Аксони цих клітин (перший нейрон) проходять через коліно внутрішньої капсули, основа ніжки мозку.

Потім волокна кірково-ядерного шляху переходять на протилежний бік до рухових ядер черепних нервів: III і IV пар – в середньому мозку; V, VI, VII пар – в мосту; IX, X, XI і XII пар – в довгастому мозку, де і закінчуються синапсами на їх нейронах (другі нейрони).

Аксони рухових нейронів ядер черепних нервів виходять з головного мозку у складі відповідних черепних нервів і спрямовуються до скелетних м'язів голови і шиї та здійснюють керування усвідомленими рухами м'язів голови і шиї.

Рис. 38. Пірамідні шляхи

1 - передцентральна звивина; 2 - таламус; 3 - кірково-ядерний шлях; 4 - поперечний розріз середнього мозку; 5 - поперечний розріз мосту; 6 - поперечний розріз довгастого мозку; 7 - перехрестя пірамід; 8 - латеральний кірково-спинномозковий шлях; 9 - поперечний розріз спинного мозку; 10 - передній кірково-спинномозковий шлях.

Латеральний та передній кірково-спинномозкові (пірамідні) шляхи (tractus corticospinales anterior et lateralis) керують свідомими рухами м'язів тулуба та кінцівок.

Вони починаються від пірамідальної форми невроцитів (клітин Беца), розташованих у V шарі кори середньої та верхньої третини передцентральної звивини (перші нейрони).

Аксони цих клітин прямують до внутрішньої капсули, проходять через передню частину її задньої ніжки позаду волокон кірково-ядерного шляху. Потім волокна через основу ніжки мозку латеральніше волокон кірково-ядерного шляху переходять через міст у піраміди довгастого мозку. На межі довгастого мозку зі спинним частина волокон кірково-спинномозкового шляху переходить у протилежний бік на межі довгастого мозку зі спинним. Потім волокна йдуть в бічній канатик спинного мозку (латеральний кірково-спинномозковий шлях) та поступово закінчуються в передніх рогах спинного мозку синапсами на рухових клітинах (корінцевих нейроцитах) передніх рогів (другі нейрони).

Волокна кірково-спинномозкового шляху, не переходять у протилежний бік на межі довгастого мозку зі спинним, йдуть вниз у складі переднього канатика спинного мозку, утворюючи передній кірково-спинно-мозковий шлях. Ці волокна посегментно переходять на протилежний бік через білу спайку спинного мозку і закінчуються синапсами на рухових (корінцевих) невроцитах передніх рогів протилежного боку спинного мозку (другі нейрони). Аксони клітин передніх рогів виходять зі спинного мозку в складі передніх корінців і, являючи частину спинномозкових нервів, іннервують скелетні м'язи. Отже, всі пірамідні шляхи є перехрещеними.

Екстрапірамідні провідні шляхи мають безліч зв'язків зі стовбуром мозку та із корою півкуль великого мозку, яка керує екстрапірамідною системою. Вплив кори великого мозку здійснюється через: мозочок, червоні ядра, ретикулярну формацію, зв'язану з таламусом і смугастим тілом, через вестибулярні ядра.

Однією з функцій червоних ядер є підтримка м'язового тону, який необхідний для мимовільного утримання тіла у стані рівноваги. Червоні ядра в свою чергу отримують імпульси із кори півкуль великого мозку, із мозочка. Від червоного ядра нервові імпульси спрямовуються до рухових ядер передніх рогів спинного мозку (червоноядерно-спинномозковий шлях).

Червоноядерно-спинномозковий шлях (tractus rubrospinalis) підтримує тонус скелетних м'язів та керує автоматичними звичайними рухами.

Перші нейрони цього шляху залягають у червоному ядрі середнього мозку. Їх аксони переходять на протилежний бік в середньому мозку (перехрестя Фореля), проходять через покривку ніжок мозку, покривку мосту і довгастий мозок. Далі аксони прямують у складі бічного канатика спинного мозку протилежного боку. Волокна червоноядерно-спинномозкового шляху утворюють синапси з руховими нейронами ядер передніх рогів спинного мозку (другі нейрони). Аксони цих клітин беруть участь у формуванні передніх корінців спинномозкових нервів.

Присінково-спинномозковий шлях (tractus vestibulospinalis – пучок Левенталя) підтримує рівновагу тіла і голови в просторі, забезпечує постановочні реакції тіла при порушенні рівноваги.

Перші нейрони цього шляху залягають в латеральному ядрі (Дейтерса) і нижньому вестибулярному ядрі довгастого мозку і моста (приморськоконіковий нерв). Ці ядра пов'язані з мозочком і заднім поздовжнім пучком.

Задній подовжній пучок (fasciculus longitudinalis posterior) у свою чергу пов'язаний з ядрами черепних нервів. Це забезпечує збереження положення очного яблука при рухах голови і шиї. Аксони нейронів вестибулярних ядер проходять в довгастому мозку, потім у складі переднього канатика спинного мозку на межі з боковим (свого боку). Волокна цього шляху утворюють синапси з руховими нейронами ядер передніх рогів спинного мозку (другі нейрони), аксони яких беруть участь у формуванні передніх (рухових) спинномозкових нервів.

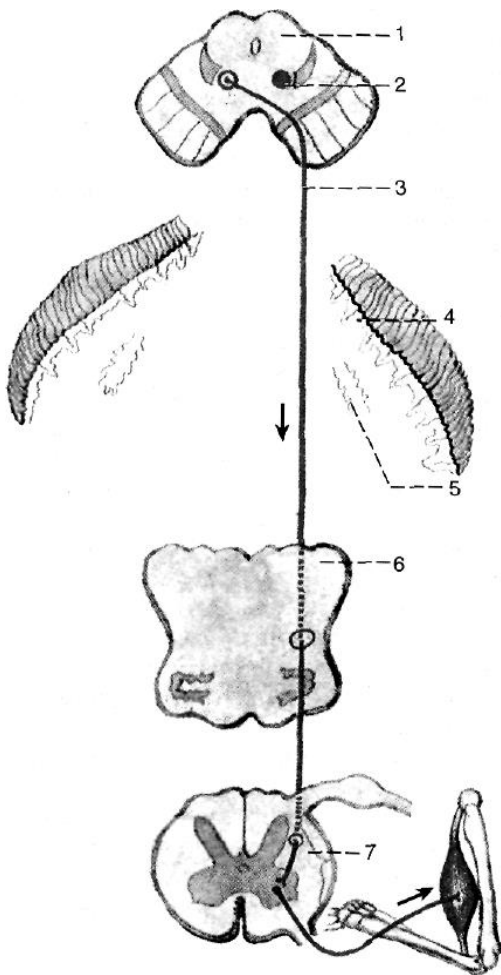


Рис. 39. Червоноядерно-спинномозковий шлях

- 1 - розріз середнього мозку;
- 2 - червоне ядро;
- 3 - червоноядерно-спинномозковий шлях;
- 4 - кора мозочка;
- 5 - зубчасте ядро;
- 6 - розріз довгастого мозку;
- 7 - розріз спинного мозку.

Сітчасто-спинномозковий шлях (tractus reticulospinalis) підтримує тонус скелетних м'язів, регулює стан спинномозкових вегетативних центрів.

Перші нейрони цього шляху залягають у ретикулярній формації стовбура мозку (проміжне ядро Кахалія, ядро епіталамічної (задньої) спайки Даркшевича та ін.).

Аксони нейронів цих ядер п'янують через середній мозок, міст, довгастий мозок. Аксони нейронів проміжного ядра (Кахалія) не перехрещуються, вони йдуть у складі переднього канатика спинного мозку свого боку.

Аксони клітин ядра епіталамічної спайки (Даркшевича) проходять на протилежний бік через епіталамічну (задню) спайку і йдуть у складі переднього канатика протилежного боку. Волокна утворюють синапси з руховими нейронами ядер передніх рогів спинного мозку (другі нейрони). Їх аксони беруть участь у формуванні передніх (рухових) корінців спинномозкових нервів.

Покрівельний спинномозковий шлях (tractus tectospinalis) здійснює зв'язки четверогорб'я зі спинним мозком, передає вплив підкіркових центрів зору і слуху на тонус скелетної мускулатури, бере участь у формуванні захисних рефлексів. Перші нейрони лежать в ядрах верхніх та нижніх горбків

четверогорб'я середнього мозку. Аксони цих клітин проходять через міст, довгастий мозок, переходять на протилежний бік під водопроводом мозку, утворюючи фонтаноподібний (мейнертовське перехрестя).

Далі перші волокна проходять у складі переднього канатика спинного мозку протилежного боку. Волокна утворюють синапси з руховими нейронами ядер передніх рогів спинного мозку (другі нейрони). Їх аксони беруть участь у формуванні передніх (рухових) корінців спинномозкових нервів.

Кірково-мозочковий шлях (tractus corticocerebellaris) здійснює керування функціями мозочка, який бере участь в координації рухів голови, тулуба і кінцівок.

Перші нейрони цього шляху залягають в корі лобової, скроневої, тім'яної і потиличної долі великого мозку. Аксони нейронів лобової частки (лобно-мостові волокна – пучок Арнольда) спрямовуються у внутрішню капсулу й проходять через її передню ніжку. Аксони нейронів скроневої, тім'яної і потиличної долі (тім'яно-скронево-потилично-мостові волокна – пучок Тюрка) проходять у складі променистого вінця, потім через задню ніжку внутрішньої капсули. Всі волокна йдуть через основу ніжки мозку в міст, де закінчуються синапсами на нейронах власних ядер свого боку (другі нейрони). Аксони цих клітин переходять на протилежний бік у вигляді поперечних волокон мосту, потім у складі середньої мозочкової ніжки прямують в півкулю мозочка протилежного боку.

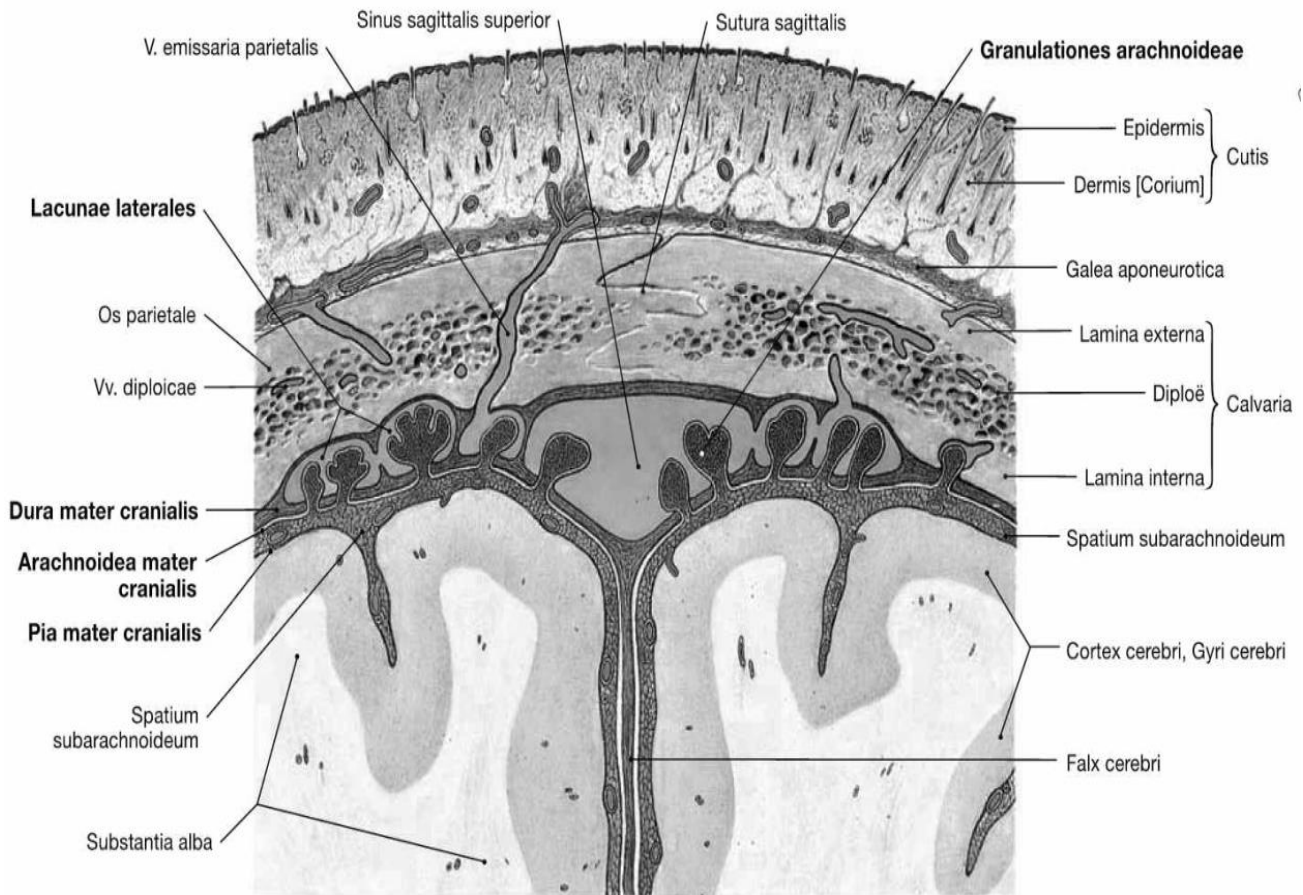
ОБОЛОНИ ГОЛОВНОГО МОЗКУ ТА СПИННОГО МОЗКУ. УТВОРЕННЯ ТА ШЛЯХИ ЦИРКУЛЯЦІЇ СПИННОМОЗКОВОЇ РІДИНИ.

Спинний та головний мозок вкриті з усіх боків трьома **оболонами мозку** (*meninges*) (рис. 30):

- 1) *тверда оболонка, dura mater*
- 2) *паутинна оболонка, arachnoidea*
- 3) *м'яка оболонка pia mater*

Кожна з оболонок спинного мозку безпосередньо продовжується в однойменну оболонку головного мозку, однак кожна з них в спинному та головному мозку відрізняє ряд анатомо-топографічних особливостей, в силу чого розрізняються *мозкові оболони спинного мозку, meninges spinalis*, і *мозкові оболонки головного мозку, meninges encerephali*.

М'ЯКА МОЗКОВА ОБОЛОНА (*pia mater*) утворена ніжною пухкої сполучною тканиною, в якій залягає велика кількість судин і нервів. Безпосередньо прилягає до зовнішньої поверхні головного та спинного мозку. Утворена пухкою сполучною тканиною, яка багата тонкими еластичними і колагеновими волокнами і кровоносними судинами. Від цієї оболони відходять сполучнотканинні волокна, які разом з кровоносними судинами проходять у речовину мозку. М'яка мозкова оболонка містить один або декілька шарів сплосчених фібробластів, щільно прилеглих до тканини мозку.



**Рис. 40. Оболони головного мозку. (фронтальний зріз)
(Топографоанатомічні взаємини оболонок головного мозку, мозкової речовини, кісток черепа і його м'яких покривів)**

М'яка оболонка головного мозку прилягає безпосередньо до речовини головного мозку і проникає в глиб всіх борозен і щілин. М'яка оболонка головного мозку менш міцно пов'язана з поверхнею мозку, ніж м'яка оболонка спинного мозку. З м'якою оболонкою головного мозку пов'язані судинні сплетення, (plexus choroidei) і судинні основи бічних, III і IV шлуночків мозку.

Назовні від м'якої оболони розташовується **ПАВУТИННА МОЗКОВА ОБОЛОНА** (*arachnoidea*) - тонка, прозора, позбавлена судин і складається з покритою ендотелієм сполучної тканини. Вона утворена тонким шаром волокнистої сполучної тканини. У павутинній оболонці виділяють клітинну мембрану і перекладини (трабекули). Клітинна мембрана містить 5-8 шарів фіброblastів, що тісно прилягають один до одного. Міжклітинні контакти герметизують субарахноїдальний простір, перешкоджаючи просочуванню спинномозкової рідини у субдуральний простір. Павутинна і м'яка мозкові оболони зв'язані між собою мережею сполучнотканинних перекладин, утворених колагеновими і еластичними волокнами, між якими залягають відростчасті фіброblastи. Павутинна оболонка не проникає в щілини і борозни мозку. Також ця оболонка головного мозку не фіксована до твердої, за винятком зон вздовж венозних пазух, до яких вона прикріплена за допомогою павутинних зернистостей (*granulationes arachnoideae*).

ТВЕРДА МОЗКОВА ОБОЛОНА (*dura mater*) являє собою блискучу, білуватою кольору оболонку з щільної фіброзної тканини з великою кількістю еластичних волокон. Її зовнішня шорстка поверхня звернена до внутрішньої поверхні хребетного каналу і кісток черепа; своєї внутрішньої гладкою блискучою поверхнею вона спрямована до павутинної оболонці. У хребетному каналі тверда оболонка укріплена за допомогою відростків, які продовжуються в периневральні оболони спинномозкових нервів і зростаються з окістям у кожному міжхребетному отворі.

Тверда оболонка спинного мозку утворює широкий, витягнутий зверху вниз циліндричної форми мішок. Вона міцно зростається з краями великого (потиличного) отвору та вгорі переходить у тверду оболону головного мозку. *Тверда оболонка головного мозку* складається з двох шарів щільної сполучної тканини, які рихло зв'язані між собою. *Зовнішній шар (*lamina externa*)* щільно прилягає до кісток черепа. Він утворений щільними пучками колагенових волокон, які не мають чіткої орієнтації. *Внутрішній шар (*lamina interna*)* є власне менінгеальною оболонкою. Він сформований густою волокнистою сполучною тканиною. Зсередини тверда оболонка вистелена безперервним шаром плоских епітеліоподібних клітин, які нагадують мезотелій, гліального походження.

Внутрішній менінгеальний шар твердої оболони головного мозку місцями відстоїть від її зовнішнього шару, утворюючи венозні пазухи (синуси або пазухи). З кістками склепіння черепа тверда оболонка головного мозку пов'язана слабо. З внутрішньої сторони тверда оболонка головного мозку дає кілька відростків, які заходять у вигляді пластинок у щілини між окремими частинами головного мозку та відокремлюють їх одну від одної: серп великого мозку, серп мозочка, намет мозочка, діафрагма сідла.

*Серп великого мозку (*falx cerebri*)* нагадує за формою лезо серпа та розміщується між обома півкулями великого мозку в *fissura longitudinalis cerebri*. Він є найбільшим відростком, який проникає в подовжню щілину великого мозку, не досягаючи мозолистого тіла.

*Серп мозочка (*falx cerebelli*)* - короткий відросток, який заходить в задню вирізку мозочка між його півкулями. Він розташований у сагітальній площині.

*Намет мозочка (*tentorium cerebelli*)* має вигляд горизонтальної пластинки та проникає у *fissura transversa cerebri* і відокремлює потиличні частки великого мозку від мозочка. Прикріплюється до верхнього краю скроневих кісток і до потиличної кістки. Нерівний передній край намету мозочка утворює вирізку намету (*incisura tentorii*), до якої спереду прилягає стовбур мозку. Позаду, там, де намет мозочка переходить в тверду оболону головного мозку, що вистилає зсередини потиличну кістку.

*Діафрагма сідла (*diaphragma sellae*)* закриває згори ямку турецького сідла, завдяки чому утворюється порожнина, яка містить гіпофіз.

У місцях відходження відростків та у зонах прикріплення оболони до кісток внутрішньої основи черепа внутрішній шар твердої мозкової оболони головного мозку розщеплюється від зовнішнього шару, утворюючи канали трикутної форми, що вистелені ендотелієм – *синуси (пазухи) твердої мозкової оболони (*sinus durae matris*)*.

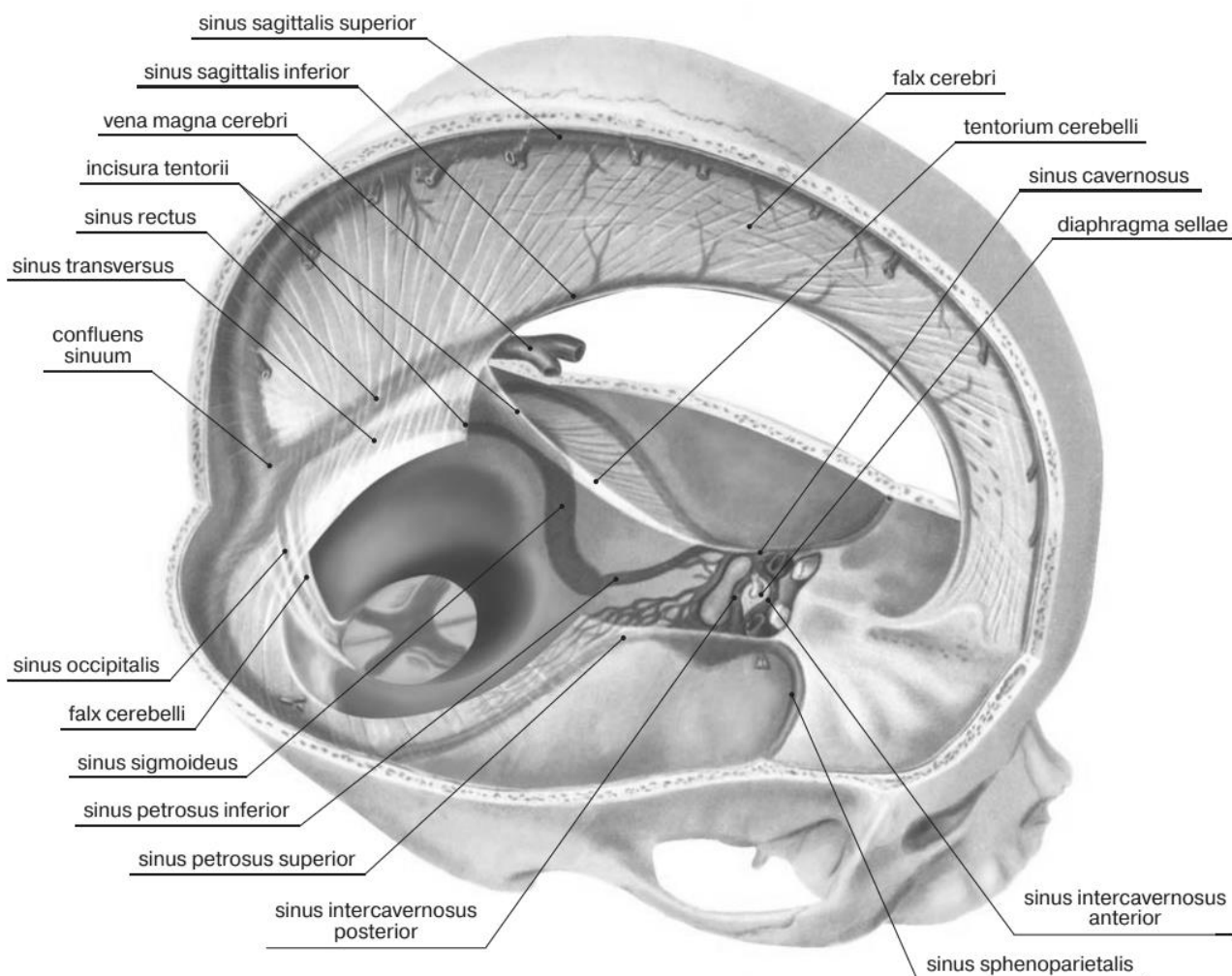


Рис. 41. Відростки (похідні) та синуси твердої оболонки головного мозку

Діафрагма сідла (*diaphragma sellae*) закриває згори ямку турецького сідла, завдяки чому утворюється порожнина, яка містить гіпофіз.

У місцях відходження відростків та у зонах прикріплення оболони до кісток внутрішньої основи черепа внутрішній шар твердої мозкової оболони головного мозку розщеплюється від зовнішнього шару, утворюючи канали трикутної форми, що вистелені ендотелієм – **синуси (пазухи) твердої мозкової оболони** (*sinus durae matris*).

Вони представляють собою колектори, по яких венозна кров з вен головного мозку, очей, твердої оболонки і черепних кісток збирається в систему внутрішніх яремних вен.. Пазухи твердої оболони головного мозку анастомозують із зовнішніми венами голови через *випускні (емісарні) вени* (*vena emissariae*), з венами губчатки (*venae diploicae*), розташованими в губчастій речовині кісток, склепіння черепа і впадають в поверхневі вени голови. Листки, що утворюють стінки синусів не спадаються. Вони позбавлені клапанів. Усі синуси твердої мозкової оболони сполучаються один з одним.

Верхня сагітальна пазуха (синус) (*sinus sagittalis superior*) - непарна: проходить вздовж всього зовнішнього (верхнього) краю серпа великого мозку від півникового краю решітчастої кістки до внутрішнього потиличного виступу

і впадає у поперечний синус. Анастомозує з венами порожнини носа (попереду). Праворуч і ліворуч від верхнього сагітального синуса розташовуються невеликі сполучені з ним бічні лакуни, в які впадають вени твердої оболони головного мозку, вени мозку і диплоїчні вени.

Нижня сагітальна пазуха (синус) (*sinus sagittalis inferior*) - непарна: знаходиться на нижньому краї серпа великого мозку, позаду впадає у прямий синус.

Пряма пазуха (синус) (*sinus rectus*) - непарна розташована на стику серпа великого мозку і намету мозочка. Вона з'єднує нижню і верхню сагітальну пазуху і впадає в поперечну пазуху

Потилична пазуха (синус) (*sinus occipitalis*) – непарна, лежить в основі серпа мозочка в напрямку внутрішнього потиличного гребеня. У заднього краю великого потиличного отвору потилична поділяється на дві гілки, кожна з яких впадає в сигмоподібну пазуху відповідної сторони. Верхній кінець потиличної пазухи сполучається з поперечною пазухою.

Поперечна пазуха (синус) (*sinus transversus*) – непарна, залягає в основі намету мозочка. У неї впадають верхня сагітальна, потилична і пряма пазухи - це *стік (confluens sinusum)*. Розташований в області внутрішнього потиличного виступу, поперечна борозна праворуч і ліворуч продовжується в сигмовидну борозну свого боку.

Сигмоподібна пазуха (синус) (*sinus sigmoideus*) – парна, розташована в однойменній борозні скроневої кістки, в області яремного отвору переходить у внутрішню яремну вену.

Печериста пазуха (синус) (*sinus cavernosus*) – парна, розташована по боках від турецького сідла. Через цю пазуху проходять внутрішня сонна артерія і відвідний нерв, ококоруховий і блоковий нерви та очний нерв (з трійчастого нерва) лежать у товщі його бічної стінки.

Обидві печеристі пазухи з'єднуються між собою передньою та задньою міжпечеристими пазухами (*sinus intercavernosi*).

Через **верхню та нижню кам'янисті пазухи (синуси)** (*sinus petrosus superior et sinus petrosus inferior*), які лежать уздовж однойменних країв піраміди скроневої кістки, з'єднуються (відповідно) з поперечною та сигмоподібною пазухами.

Клиноподібно-тім'яна пазуха (синус) (*sinus sphenoparietalis*) – парна, проходить уздовж вільного заднього краю малого крила клиноподібною кістки і впадає в печеристу пазуху.

Місце з'єднання поперечних, верхнього сагітального, потиличного і прямого синусів твердої мозкової оболонки, носить назву **стоку синусів** (*confluens sinuum*).

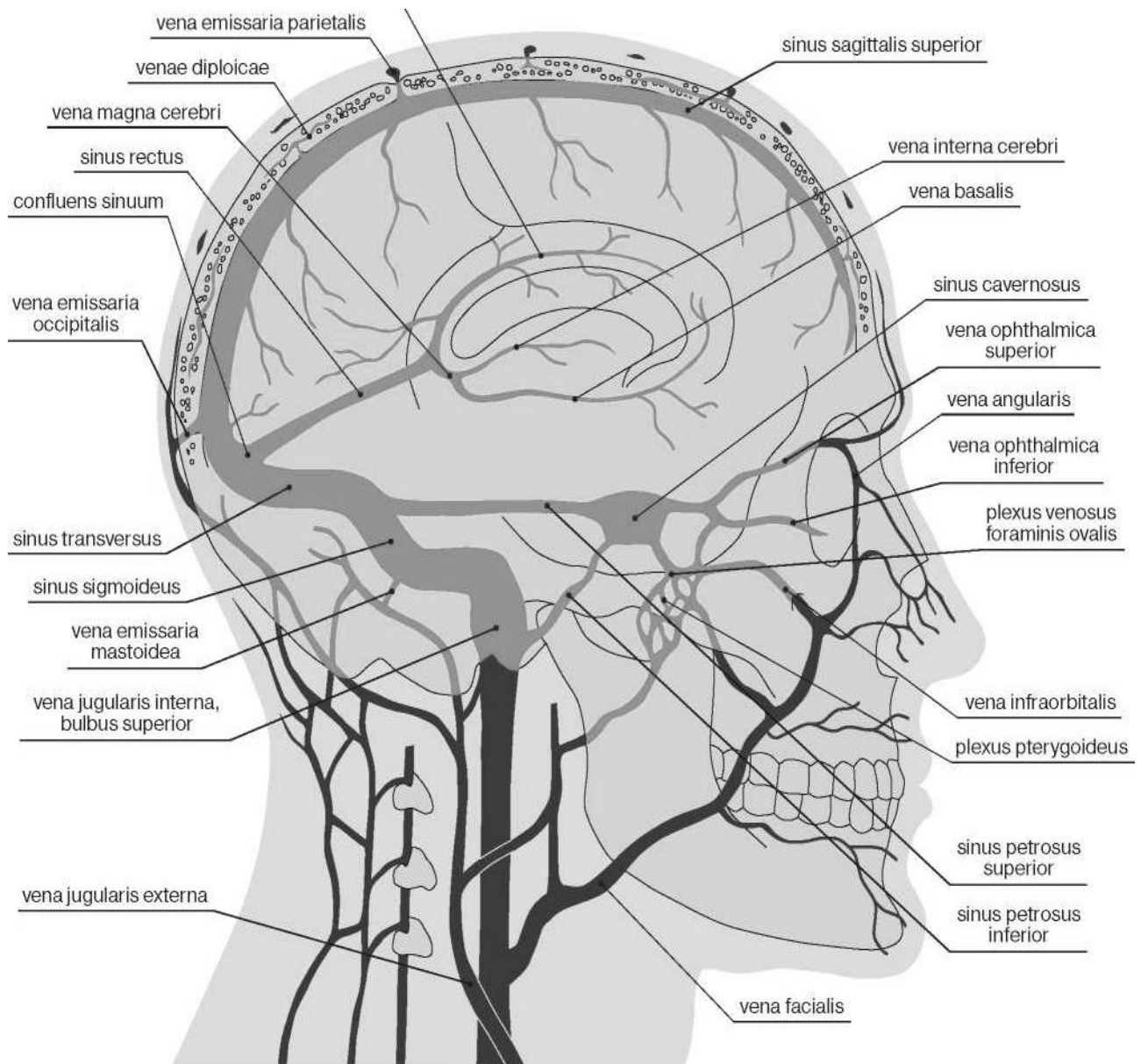


Рис. 42. Схема венозних пазух (синусів) твердої мозкової оболони та їх зв'язок з венами голови

Між внутрішньою поверхнею кісток і твердою оболонкою знаходиться простір, який називається **епідуральним** або **надтвердооболонним простіром** (*cavum epidurale*). Епідуральний простір спинного мозку – щілиноподібний замкнутий простір між твердою оболонкою спинного мозку і окістям хребців, що заповнено пухкою жировою клітковиною та венозними сплетеннями. У клінічній анатомії прийнято розрізняти «власне епідуральний простір» - на рівні крижів в крижовому каналі - і «перидуральний простір» - на всьому іншому протязі хребетного каналу. На кордоні поперекового і крижового відділів хребта ці простори відокремлені один від одного сполучнотканинними тяжами, які тягнуться між твердою мозковою оболонкою і окістям. **Епідуральний простір головного мозку в нормі відсутній**, оскільки зовнішній шар твердої оболони головного мозку щільно прилягає до кісток черепа. Його

поява - наслідок травми або патологічного процесу, який штучно відокремлює тверду оболону від кісток склепіння черепа.

Тверда оболона відокремлюється від павутинної оболони, що лежить під нею, щілиноподібною порожниною – **субдуральним**, або **підтвердооболонним простором** (*spatium subdurale*). Субдуральний простір спинного мозку являє собою щілиноподібний простір. Каудально він сліпо закінчується на рівні другого крижового хребця. Саме через цей простір проходять корінці спинномозкових нервів, чутливі вузли спинномозкових нервів, стовбури спинномозкових нервів. Тверда мозкова оболона утворює для них щільну лікоподібну піхву, яка йде до кожного міжхребцевого отвору; внаслідок цього *dura mater* міцно фіксується до стінок хребтового каналу. Субдуральний простір головного мозку в нормі як такий *не існує*, а його поява - наслідок травми або патологічного процесу, який штучно відокремлює павутинну оболону від твердої. Субдуральний простір головного мозку може значно збільшуватися при кровотечі в нього і утворенні субдуральної гематоми.

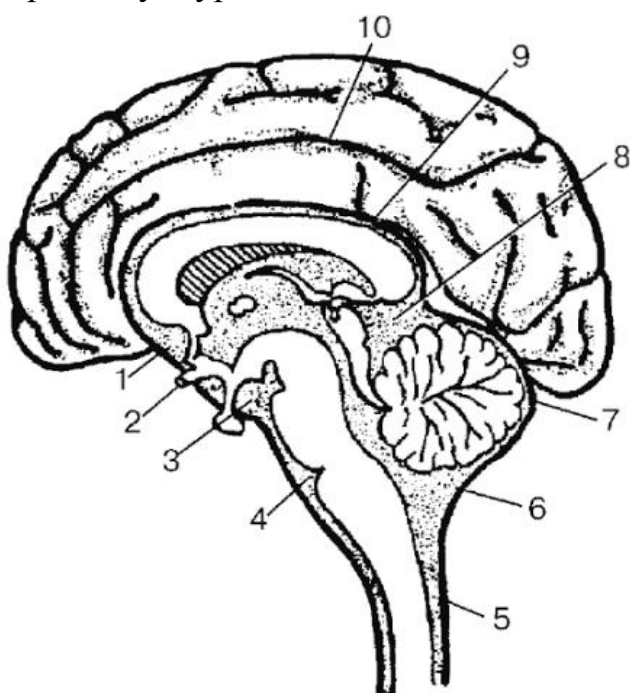


Рис. 43 - Цистерни підпавутинного простору:

1 - cisterna chiasmatis; 2 - chiasma opticum, 3 - cisterna interpeduncularis; 4 - cisterna pontis; 5 - spatium subarachnoideum; 6 – cisterna cerebellomedullaris; 7 - arachnoidea encephali; 8 - cisterna venae cerebri magnae (Galenii); 9 - cisterna corporis callosae, 10 - підпавутинний простір в межах борозен кори півкуль великого мозку

Між павутинною оболонною та м'якою оболонною знаходиться **підпавутинний (субарахноїдальний) простір** (*cavum subarachnoideum*) по ширині 120-140 мкм, заповнений спинномозковою рідиною.

У субарахноїдальному просторі спинного мозку між трабекулами проходять кровоносні судини, вкриті ретикулярними волокнами. У нижній частині хребтного каналу в підпавутинному просторі вільно плавають корінці спинномозкових нервів. Догори підпавутинний простір продовжується у *однойменний простір головного мозку*. Він також заповнений спинномозковою рідиною. В ділянках частин мозку, що виступають (наприклад, над звивинами), павутинна та м'яка оболони тісно прилягають одна до одної; над заглибинами вони розходяться, бо м'яка оболона точно повторює рельєф мозку, а павутинна перекидається з одного виступу на інший. Таким чином, підпавутинний простір голов-

ного мозку не являє собою суцільну порожнину однакової глибини, а складається з великої кількості з'єднаних між собою щілин, деякі з яких досягають значних розмірів і називаються **підпаутинними цистернами** або **мозковими цистернами** (*cisternae subarachnoideae*). В них циркулює ліквор.

Найбільша з них – **мозочково-мозкова** або **велика цистерна** (*cisterna cerebellomedullaris, cisterna magna*), розташована між мозочком і довгастим мозком. Вона сполучається з IV шлуночком через його серединний отвір (отвір Мажанді). Вентрально ця цистерна вільно сполучається з парною **мосто-мозочковою цистерною** (або **мостовою цистерною**) (*cisterna pontocerebellaris; cisterna pontis*). Вона розташована у мосто-мозочковому куті і сполучається з IV шлуночком через його бічний отвір (отвір Люшки). **Міжніжкова цистерна** (*cisterna interpeduncularis*) знаходиться між ніжками мозку, вниз (наперед) від задньої пронизної речовини. **Цистерна зорового перехрестя** (*cisterna chiasmatis*) розташована на основі головного мозку попереду від зорового перехрестя. В області поперечної щілини мозку, в колі великої мозкової вени, розміщується **цистерна великої вени мозку** (або **чотиригорбкова цистерна**). (*cisterna venae cerebri magnae*) Вона сполучається з задньою мозочково-мозковою цистерною та міжніжковою цистерною. **Цистерна латеральної борозни** (*cisterna fossae lateralis cerebri*) знаходиться в області однойменної щілини, відповідає переднім відділам латеральної борозни півкулі великого мозку. **Навколomозолиста цистерна** (*cisterna corporis callose*) є непарною і продовжується по зовнішній поверхні мозолистого тіла.

УТВОРЕННЯ І ВІДТІК СПИННОМОЗКОВОЇ РІДИНИ

Шлуночкова система головного мозку складається з двох бічних шлуночків, які через міжшлуночкові отвори сполучаються з непарним III шлуночком. Він у свою чергу через водопровід середнього мозку з'єднується з IV шлуночком. Четвертий шлуночок має сполучення з підпаутинним простором за рахунок серединного і двох бічних отворів, а також з центральним каналом спинного мозку, що у каудальному напрямку закінчується розширенням – термінальним шлуночком. У цій системі циркулює **спинномозкова рідина** або **ліквор** (*liquor cerebrospinalis*).

Кожний з чотирьох шлуночків головного мозку має **судинне сплетення** (*plexus choroideus*). Найбільшим є сплетення бічного шлуночка. Ці сплетення формуються за рахунок того, що хороїдні епендимоцити вкривають м'ялку оболону головного мозку, та впирається у просвіт шлуночків головного мозку.

У бічних (I і II), III і IV шлуночках мозку судинні сплетення складаються з пухкої сполучної тканини, що утворює безліч відростків, кожен з яких містить артеріолу і її капілярну мережу. Капілярні петлі, звиваючись, формують чисельні ворсинки, вкриті одношаровим однорядним кубічним епітелієм, який лежить на базальній мембрані. На вільній опуклій поверхні епітеліоцитів, яка звернена в просвіт шлуночків, є безліч довгих мікрроворсинок. Базальна і бічні поверхні цитолемі формують безліч глибоких інвагінацій – базальний лабіринт.

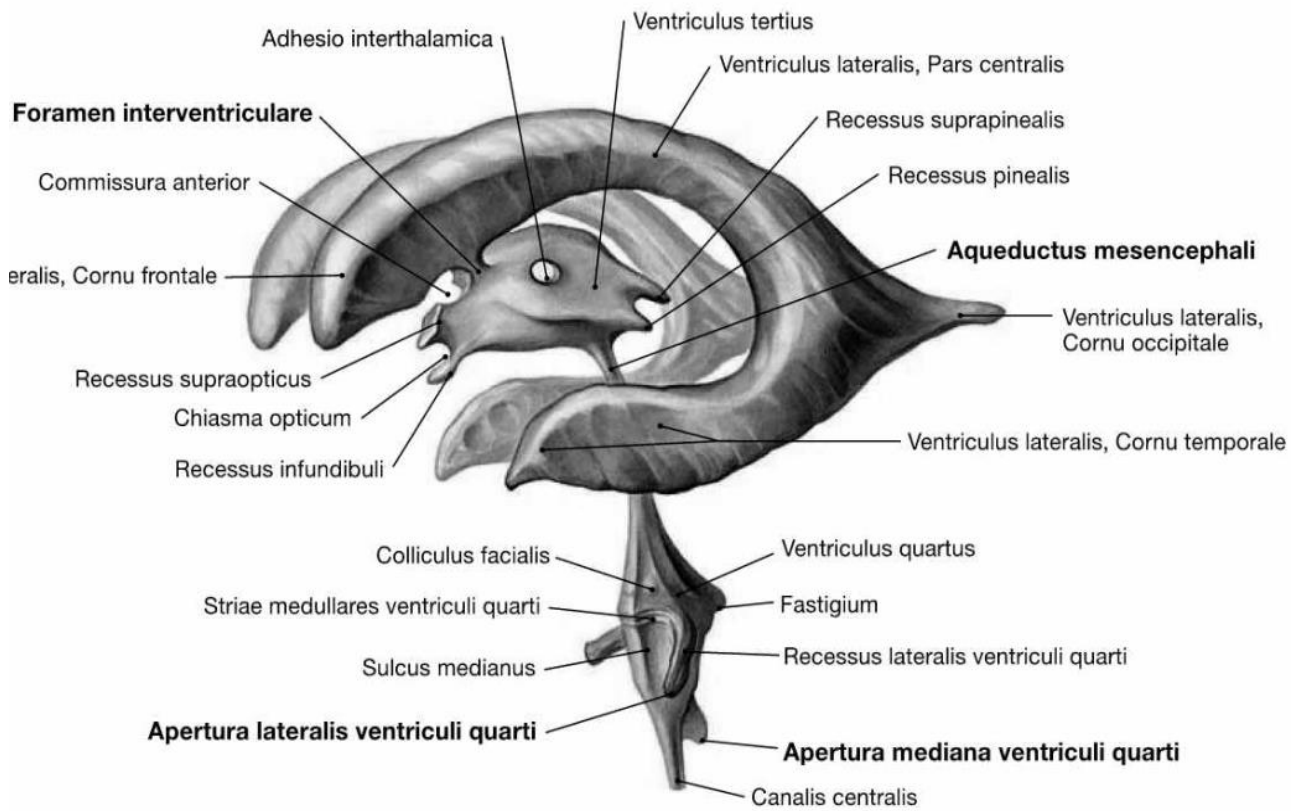


Рис. 44. Шлуночкова система головного мозку

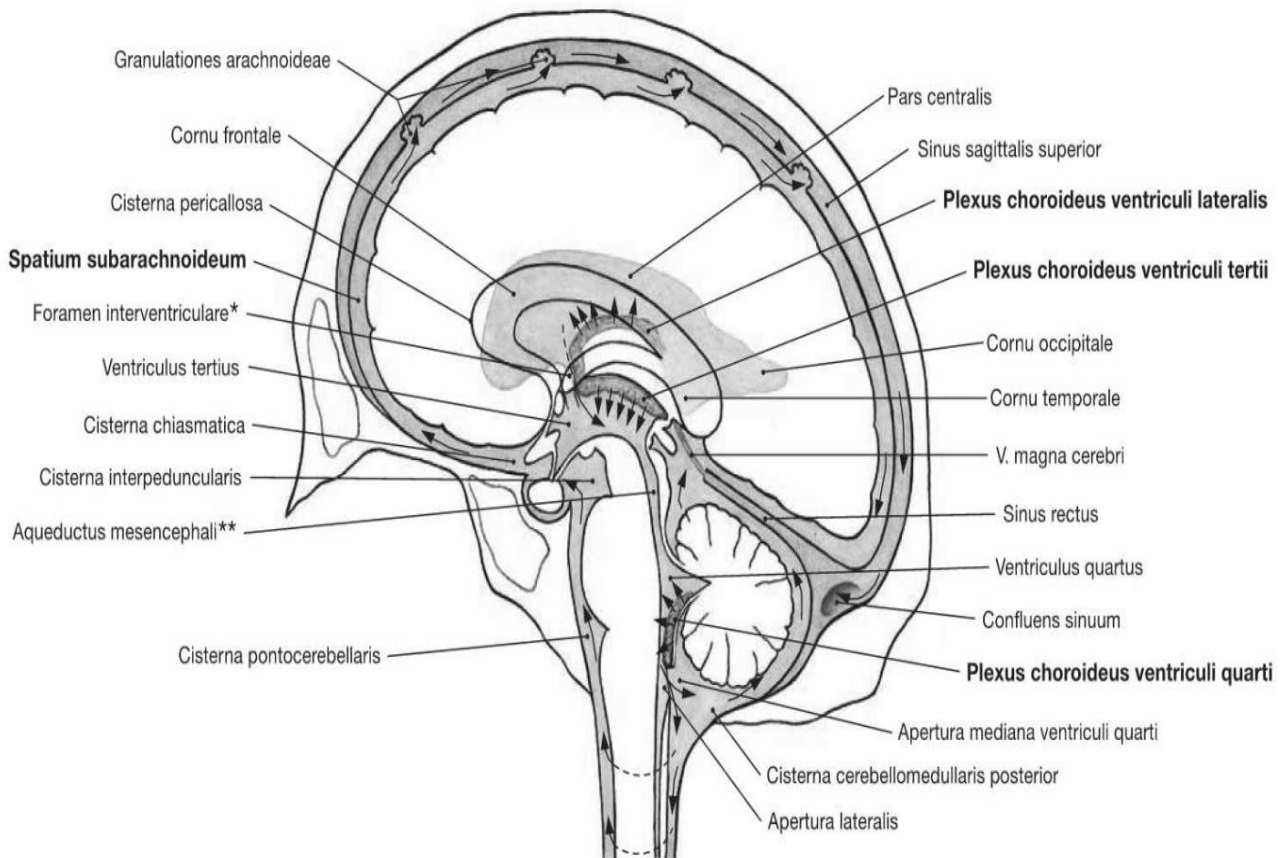


Рис. 45. Шляхи циркуляції ліквору в головному мозку (стрілками позначено напрямок відтоку ліквору)

Клітини багаті мітохондріями, вільними рибосомами, зернистою ендоплазматичною мережею, лізосомами, добре виражений комплекс Гольджі. Епітеліоцити є видозміненими епендимоцитами. *Епендіма* тонкою епітеліальною мембраною, вистилає стінки шлуночків мозку і центральний канал спинного мозку.

Епендимоцити судинних сплетень входять до складу **гемато-лікворного бар'єру** (бар'єру між кров'ю та спинномозковою рідиною), крізь який відбувається ультрафільтрація крові з утворенням спинномозкової рідини (біля 500 мл на добу).

За рахунок ультрафільтрації крові утворюється 70-90 % спинномозкової рідини; ще 10-30 % її продукують тканини ЦНС і виділяють через епендиму ролашовану поза межами судинних сплетень.

Спинномозкова рідина циркулює в шлуночках головного мозку, в центральному каналі спинного, в підпавутинному просторі; її загальний об'єм у людини складає біля 140 мл. Вона повністю оновлюється кожні 4-7 годин і за складом відрізняється від плазми крові низьким вмістом білка та підвищеною концентрацією натрію, калію та хлору. Спинномозкова рідина містить окремі лімфоцити (не більше 5 клітин на 1 мл); її тиск у людини, яка лежить, дорівнює 70-120 мм вод. ст.

Спинномозкова рідина виконує ряд функцій: 1) захисна (амортизація ударів і струсів мозку); 2) утворення гідростатичної оболони навколо мозку, його корінців і судин (завдяки чому зменшується натягнення корінців і судин); 3) утворення оптимального рідкого середовища, що оточує структури ЦНС (підтримання постійного іонного балансу, який забезпечує нормальну діяльність нейронів і глії); 4) виведення метаболітів, що утворюються в мозковій тканині; 5) інтегративна (перенесення гормонів та інших біологічно активних речовин).

Виведення спинномозкової рідини з підпавутинного простору – тобто її резорбція (відтік) – здійснюється через так звані **грануляції павутинної оболонки (пахіонови)**, *granulationes arachnoideales (Pachioni)*, що представляють собою вирости у вигляді круглястих тілець сіро-рожевого кольору, що вдадуться в порожнину венозних синусів.

Пахіонови грануляції розташовуються групами і особливо добре розвинені протягом верхнього сагітального синуса. В меншій кількості вони зустрічаються уздовж інших синусів. Порожнина арахноїдальної грануляції містить спинномозкову рідину, відокремлену від крові синусу тонкою павутинною оболонкою, через яку рідина проходить у венозну кров.

Гідростатичний тиск в кровоносних капілярах ворсинок судинних сплетень підвищено, що полегшує утворення рідини, а у венозних синусах, де знаходяться грануляції павутинної оболонки, гідростатичний і онкотичний тиск знижений. Це обумовлює відтік рідини із грануляцій в венозні синуси.

Крім того, спинномозкова рідина відтікає в кровоносні і лімфатичні капіляри до місць виходу корінців черепних і спинномозкових нервів з порожнини черепа і хребетного каналу. Завдяки цьому механізму спинномозкова рідина постійно утворюється і всмоктується в кров з однаковою швидкістю.

ПЕРЕЛІК ТЕОРЕТИЧНИХ ПИТАНЬ ДО ТЕМИ:

1. Середній мозок: розвиток, межі, зовнішня будова, частини; описати і продемонструвати на препаратах.
2. Проміжний мозок: частини; описати і продемонструвати на препаратах.
3. Таламус: зовнішня будова, описати і продемонструвати на препаратах; ядра таламуса, їх функціональне значення.
4. Метаталамус: частини, їх функціональне значення; описати і продемонструвати на препаратах.
5. Епіталамус: частини, їх функціональне значення; описати і продемонструвати на препаратах.
6. Шишкоподібна залоза: топографія, функції; описати і продемонструвати на препаратах.
7. Субталамус: частини, їх функціональне значення.
8. Гіпоталамус: частини, зовнішня будова; описати і продемонструвати на препаратах.
9. Гіпофіз: топографія, частини, функції.
10. Гіпоталамус: ядра, їх топографія, функціональне значення.
11. Гіпоталамо-гіпофізарна система: частини, її функціональне значення.
12. Мозолисте тіло, його топографія, частини, функціональне значення; описати і продемонструвати на препаратах.
13. Склепіння: його топографія, частини, функціональне значення; описати і продемонструвати на препаратах.
14. Базальні ядра: топографія, частини, функціональне значення; описати і продемонструвати на препаратах.
15. Смугасте тіло: топографія, частини, функціональне значення; описати і продемонструвати на препаратах.
16. Бічні шлуночки: розвиток, частини, топографія, стінки, з'єднання; описати і продемонструвати на препаратах.
17. Передній, задній, нижній роги бічного шлуночка: топографія, стінки, з'єднання; описати і продемонструвати на препаратах.
18. Центральна частина бічного шлуночка: топографія, стінки, з'єднання; описати і продемонструвати на препаратах.
19. Біла речовина півкуль великого мозку: класифікація, функціональне значення.
20. Біла речовина півкуль великого мозку, комісуральні волокна, їх функціональне значення.
21. Біла речовина півкуль великого мозку: проєкційні волокна, класифікація, функціональне значення.
22. Біла речовина півкуль великого мозку: внутрішня капсула, її топографія, частини, провідні шляхи, які проходять в кожній частині.
23. Провідні шляхи ЦНС: визначення, класифікація.
24. Соматосенсорні шляхи проприоцептивної чутливості.
25. Соматосенсорні шляхи больової та температурної чутливості.

26. Соматосенсорні шляхи тактильної чутливості.
27. Соматосенсорні шляхи проприоцептивної чутливості мозочкового напруження.
28. Низхідні провідні шляхи: класифікація.
29. Пірамідні шляхи.
30. Екстрапірамідна рухова система: центри, функції, шляхи
31. Оболони головного мозку: назвати, описати і продемонструвати на препараті
32. Тверда оболонка головного мозку та її відростки, синуси описати і продемонструвати.
33. Оболони головного мозку: міжоболонковий простір, їх вміст.
34. Утворення і відтік спинномозкової рідини.
35. Підпаутинний простір: утворення, цистерни, з'єднання.

ПЕРЕЛІК ПРАКТИЧНИХ ПИТАНЬ ДО ТЕМИ:

Довгастий мозок

- Міст
- Середній мозок

Середній мозок

- Покрівля середнього мозку
- Пластинка покрівлі
- Верхній горбок
- Нижній горбок
- Водопровід мозку
- Міжножкова ямка

- Задня пронизна речовина
- Ножка мозку
- Червоне ядро
- Чорна речовина
- Основа ножки мозку

Проміжний мозок

- Таламус
- Передній горбок таламуса
- Подушка таламуса
- Мозкова смужка таламуса
- Епіталамус
- Шишкоподібна залоза
- Метаталамус
- Латеральне колінчасте тіло

- Медіальне колінчасте тіло
- Гіпоталамус
- Зорове перехрестя
- Зоровий шлях
- Сірий горбок
- Сосочкові тіла
- Третій шлуночок
- Стінки III шлуночка

Базальні ядра

- Смугове тіло
- Хвостате ядро
- Чечевицеподібне ядро
- Шкаралупа
- Бічний блідий шар

- Медіальний блідий шар

- Огорожа

Бічні шлуночки

- Центральна частина бічного шлуночка

Передній (Лобовий) ріг бічного шлуночка

- Стінки переднього рогу

- Задній (Потиличний) ріг бічного шлуночка

- Стінки заднього рогу

- Стінки нижнього рогу

- Зовнішня капсула кінцевого мозку

- Внутрішня капсула кінцевого мозку

- Передня ніжка внутрішньої капсули

- Коліно внутрішньої капсули

- Задня ніжка внутрішньої капсули

Тверда оболонка головного мозку

- Серп великого мозку

- Серп мозочка

- Навет мозочка

- Діафрагма сідла

- Пазухи твердої оболони

- Верхня сагітальна пазуха

- Нижня сагітальна пазуха

- Пряма пазуха

- Сигмоподібна пазуха

- Печериста пазуха

- Верхня кам'яниста пазуха

- Нижня кам'яниста пазуха

Павутинна оболонка головного мозку

М'яка оболонка головного мозку

ТЕМА 3. АНАТОМІЯ ОКА ТА СТРУКТУР СПРИЙНЯТТЯ. ПРОВІДНИЙ ШЛЯХ ЗОРОВОГО АНАЛІЗАТОРА.

Зоровий аналізатор (*organum visus*) здійснює орієнтацію в навколишньому середовищі значно більшою мірою порівняно з іншими аналізаторами (людина отримує 75-85 % інформації через зоровий аналізатор).

Орган зору складається з очного яблука, розташованого в очниці, та допоміжних органів ока.

Очне яблуко (*bulbus oculi*) має форму неправильної кулі з опуклою передніх частин та сплюснення згори и знизу. Для огляду доступний тільки його передній – менший – відділ; інша, більша його частина, залягає в глибині очниці.

Для зручності орієнтування у очного яблука віділяють: *передній полюс* (*polus anterior*) – центр передньої поверхні рогівки; *задній полюс* (*polus posterior*) – діаметрально протилежних точку розміщену немного назовні від входу зорового нерва. З'єднуюча обидва полюси умовна лінія називається *зовнішньою віссю очного яблука* (*axis bulbi externus*) та дорівнює приблизно 24 мм і знаходиться в площині меридіана очного яблука. Внутрішній відрізок цієї осі, який з'єднує внутрішні точки рогівки та сітківки, має назву *внутрішньої осі очного яблука* (*axis bulbi internus*) (дорівнює приблизно 21,5 мм). *Зорова вісь* (*axis opticus*) проходить через центральні точки рогівки та кришталика и перетінає сітківку в точці, що розміщена між диском зорового нерва та центральною ямкою сітківки.

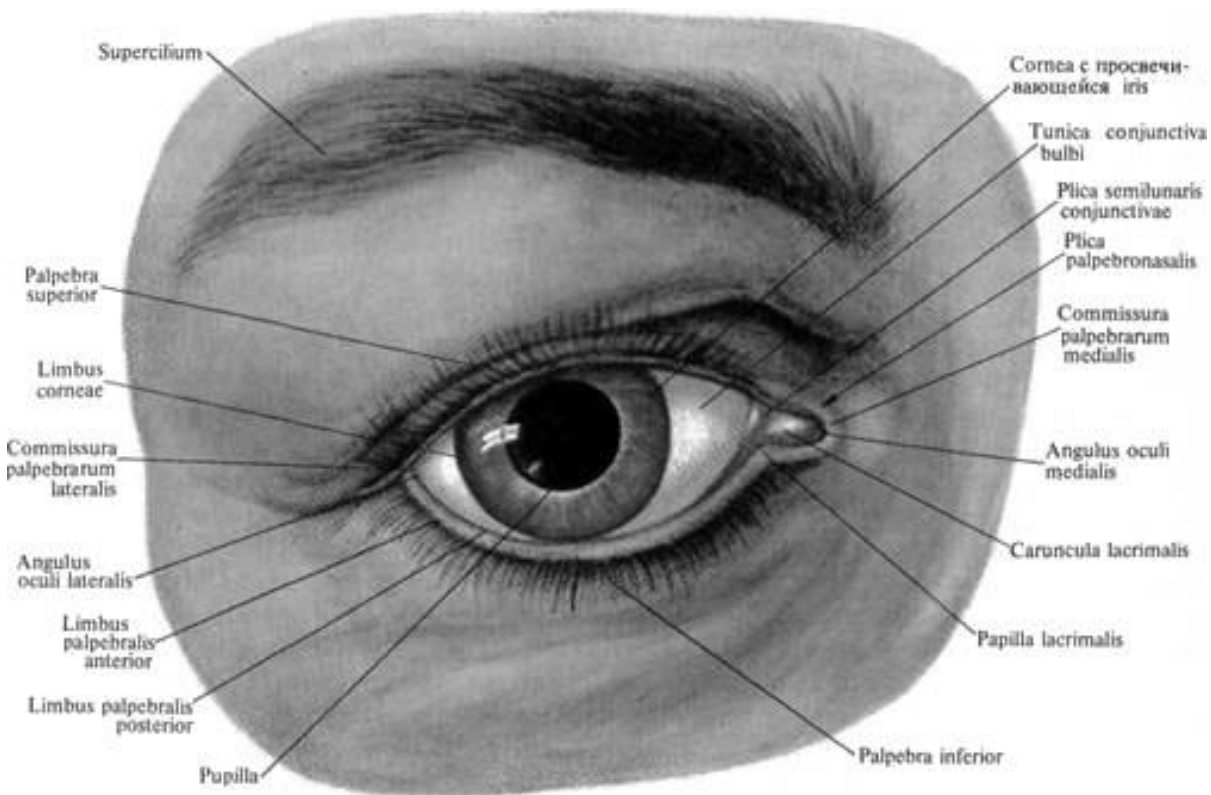


Рис. 46. Зовнішня будова ока. Повіки, праве око; вигляд спереду (Очна щілина відкрита)

Площина, яка розташована перпендикулярно до зовнішньої і внутрішньої осей, яка розділяє очне яблуко на дві половини – передню і задню, утворює *екватор (equator)* що дорівнює 23,3 мм. Очне яблуко відносно велике, його обсяг у дорослої людини в середньому дорівнює 7,448 см³.

Очне яблуко складається з ядра, покритого **3 оболонками**:

- зовнішня – *фіброзна оболонка ока, tunica fibrosa bulbi*;
- середня – *судинна оболонка очного яблука, tunica vasculosa bulbi*;
- внутрішня – *чутлива оболонка очного яблука (сітківка), tunica sensoria*.

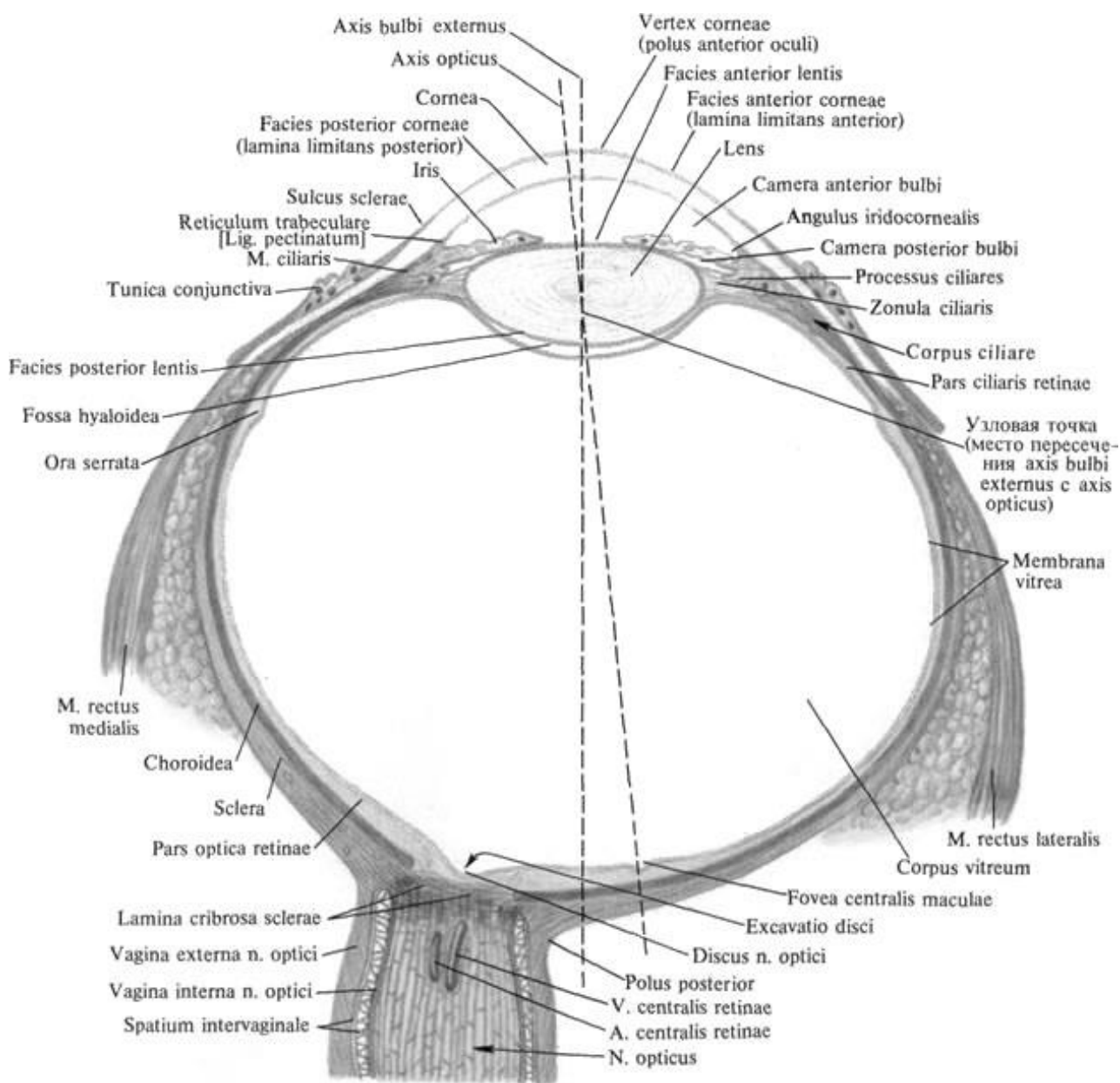


Рис. 47. Будова очного яблука (півсхематично)

Зовні очне яблуко покрите **фіброзною оболонкою (tunica fibrosa bulbi)**, яка поділяється на задній відділ – склеру і прозорий передній – рогівку. Межею між склерою і рогівкою є *борозна склери (sulcus sclerae)*.

Склера або **білкова оболонка** (*sclera*) – це щільна сполучнотканинна оболонка товщиною 0,3-0,4 мм в задній частині і 0,6 мм поблизу рогівки. Кольором нагадує варений білок яйця, звідси її назва. Спереду вона переходить у рогівку.

Склера утворена пучками колагенових волокон різних розмірів, між якими залягають сплюснені фібробласти і невелика кількість еластичних волокон.

Позаду склер знаходиться *решітчаста пластина* (*lamina cribrosa sclerae*), через яку проходять волокна зорового нерва. У товщі склери в межі її з'єднання з рогівкою є дрібні сполучені між собою порожнини (фонтанові простори), які впадають у венозна пазуха склери (канал Шлемма – *sinus venosus sclerae*), через який забезпечується відтік рідини з передньої камери ока.

Рогівка (*cornea*) – прозора опукла пластинка блюдцеподібної форми. Її круговий край – *кант* (*лімб*) (*limbus cornea*) переходить в склеру. Товщина рогівки в центрі 1-1,2 мм, по периферії – 0,8-0,9 мм.

Рогівка складається з 6 шарів: переднього епітелію, передній граничної платівки (Боуменова мембрана), власно речовини рогівки, (строми), шару Дюа, задньої граничної пластинки, заднього епітелію (ендотелій рогівки).

Шар Дюа був відкритий відносно нещодавно в 2013 році, що внесло корективи в уявлення про функціонування людського ока. Його товщина становить всього близько 15 мікрон, при цьому він відрізняється високою міцністю.

Епітеліоцити здійснюють активний транспорт рідини та іонів, і беруть участь у синтезі задньої граничної пластинки. Задня, або десцеметова, оболонка рогівки є похідним ендотелію, що покриває задню поверхню рогівки, а також всю передню камеру ока.

Рогівка позбавлена кровоносних судин, її живлення відбувається шляхом дифузії з судин лімба і з рідини передньої камери ока.

Судинна оболонка очного яблука (*tunica vasculosa bulbi*) розташована під склерою, її товщина 0,1-0,22 мм. Ця оболонка багата кровоносними судинами, вона складається з 3 різних за структурою і функцією відділів: власна судинна оболонка, війковв тіло і райдужки.

Власне судинна оболонка (*choroidea*) утворює велику задню частину судинної оболонки, її товщина 0,1-0,2 мм. Основу власне судинної оболонки становить судинна пластинка (*lamina vasculosa*) - густа мережа переплетених між собою тонких артерій і вен, між якими розташовується пухка волокниста сполучна тканина, багата великими пігментними клітинами і фібробластами.

Судинна пластинка зовні покрита *супрахоріоїдальною* (*надсудинною*) *пластинкою* (*lamina suprachoroidea*), утвореною пухкою волокнистою сполучною тканиною, в якій переважають еластичні волокна і міститься безліч пігментних клітин. Під судинною оболонкою лежить тонка *судинно-капілярна пластинка* (*lamina choroïdo-capillaria*). Капіляри пластинки постачають у фоторецепторні клітини сітчастої оболонки кисень та поживні речовини. Базальна пластинка, що відокремлює пігментний шар сітківки від судинної оболонки, товщиною 1-2 мкм, складається з мережі еластичних волокон, оточених тонкими колагеновими і ретикулярними фібрилами. Базальна пластинка лежить між базальною мембраною пігментного шару сітківки та ендотелієм капілярів судинно-

капілярної пластинки. Між судинною оболонкою і склерою є система щілин – навколосудинний простір (*spatium perichoroidale*).

Попереду власне судинна оболонка переходить у потовщене **війкове (циліарне) тіло** (*corpus ciliare*), що має кільцеподібну форму.

Війкове тіло бере участь у акомодациї ока, підтримуючи, фіксуючи і розтягуючи кришталик.

Війкове тіло ділиться на дві частини: внутрішню – *війкового вінець* (*corona ciliaris*) і зовнішню – *війкове коло* (*orbiculus ciliaris*).

Війкове коло являє задню частину - потовщену циркулярну смужку шириною 4 мм, що переходить у власне судинну оболонку. Від поверхні війкового кола у напрямку до кришталика відходить *війковий вінець* (*corona radialis*), утворений 70-75 *війковими відростками* (*processus ciliares*) довжиною близько 2-3 мм кожен, містять в основному кровоносні судини (капіляри).

До війкових відростків прикріплюються сполучнотканинні волокна – зв'язка Цинна, що йде до кришталика.

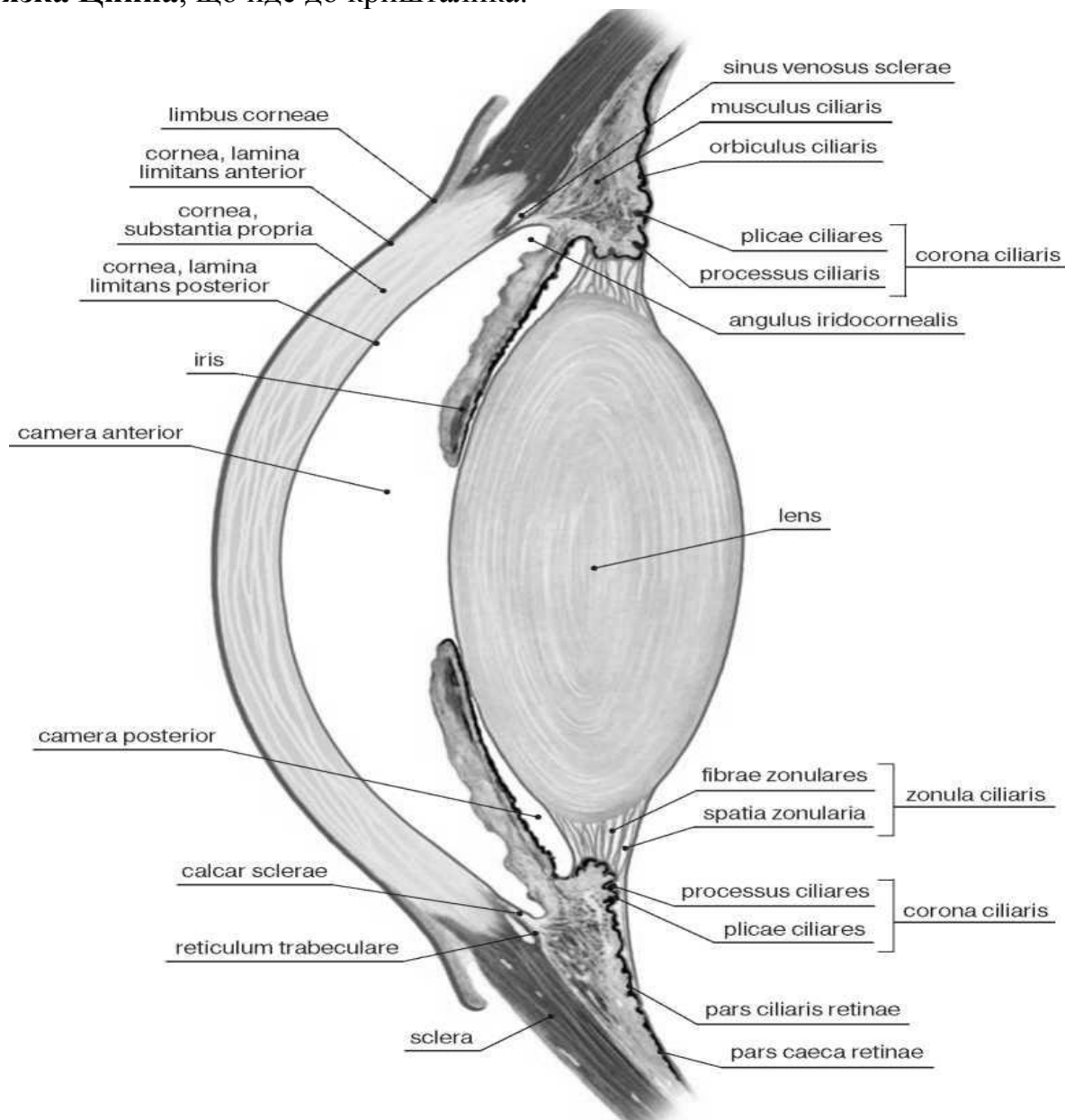


Рис. 48. Передня камера ока. Кришталик

Водяниста волога (humor aquosus) секретується спеціальними непігментованими епітеліальними клітинами циліарного тіла з плазми крові й надходить в задню камеру ока. З численних капілярів війкового тіла рідина й іони дифундують до епітелію, що покриває війкове тіло.

Велика частина війкового тіла – **війковий м'яз (musculus ciliaris)**, утворений пучками гладких міоцитів, серед яких розрізняють так звані меридіональні (поздовжні) волокна (*fibrae meridionales*), циркулярні волокна (*fibrae cerculares*) та радіальні волокна (*fibrae radiales*).

Війковий м'яз прикріплюється до виступу склери – склеральної шпори. Меридіональні (поздовжні) волокна влітаються в передню частину власне судинної оболонки. При їх скороченні ця оболонка сзувається вперед, в результаті чого зменшується натяг війкового паска, на якому укріплений кришталик. При цьому капсула кришталика розслаблюється, кришталик змінює кривизну, стає більш опуклим, його заломлююча здатність збільшується. Циркулярні волокна лежать досередини від меридіональних. При скороченні вони звужують циліарне тіло, наближаючи його до кришталика, що також сприяє розслабленню капсули кришталика. Радіальні волокна розташовуються в радіальному напрямку між меридіональними і циркулярними пучками, зближуючи їх при скороченні. Присутні в товщі війкового м'яза еластичні волокна розправляють циліарне тіло при розслабленні його м'язу.

Війкове тіло попереду продовжується у **райдужку (iris)**, яка являє собою округлий диск товщиною близько 0,4 мм з отвором в центрі – **зіницею (pupilla)**. Райдужка розташована між рогівкою і кришталиком. Вона відокремлює *передню камеру ока (camera anterior bulbi)* від *задньої камери ока (camera posterior bulbi)*, обмеженої ззаду кришталиком. *Зіничний край райдужки (margo pupillaris)* зазубрений, латеральний периферичний *війковий край (margo ciliaris)* переходить у війкове тіло.

Райдужка складається з переднього – мезодермального (за походженням), і заднього - ектодермального шарів. Передній шар складається із зовнішнього приграничного відділу і строми. Строма і зовнішній шар судин райдужної оболонки, утворенна колагеновими волокнами, що відрізняються темно-синім кольором. *Задня поверхня (facies posterior)* райдужки обернена у бік задньої камери очного яблука та кришталика і вкрита *пігментним епітелієм (epithelium pigmentosum)*. У ньому розподілені хроматофори, що містять чорний пігмент меланін, та у невеликій кількості жовто-коричневий пігмент ліпофусцин. Колір райдужки залежить від кількості пігменту яка визначає різні відтінки забарвлення. У альбіносів райдужка зовсім не містить пігментів, тому вона має червонуватий відтінок, бо просвічуються кровоносні судини, на які багата райдужка.

У товщі райдужки є два м'язи. Циркулярно у зіничній зоні розташовані пучки міоцитів, які утворюють *сфінктер (звужувач) зіниці (m. sphincterpupillae)*. Пучки міоцитів, що розширюють зіницю, утворюють *ділататор (розширювач) зіниці (m. dilatator pupillae)*. Міоцити у ньому мають радіальний напрямок і лежать в задній частині судинного шару. У райдужці є чисельними окремі м'язові пучки, які пов'язують між собою обидві ці м'язи.

Внутрішня (світлочутлива) оболонка очного яблука – сітківка.

Сітківка (*retina*) – найважливіша з оболонок очного яблука, безпосередньо прилягає до судинної оболонки на всій її довжині, аж до краю зіниці. Сітківка тонка, майже прозора. У ній можна розрізнити дві принципово різні за будовою частини: 1) велику, зорову частину (*pars optica*); 2) меншу, сліпу частину (*pars pigmentosa*).

Сліпа частина сітківки (*pars caeca retinae*) побудована значно простіше від зорової частини, не містить нейронів і є простим шаром епітеліальних клітин; разом з пігментним епітелієм вона вкриває війкове тіло та райдужку, тому поділяється відповідно на *війкову частину сітківки* (*parsiliaris retinae*) та *райдужну частину сітківки* (*pars iridica retinae*).

Зорова частина сітківки, займає більшу задню частину очного яблука. Межею між сліпою частиною спереду і зоровою частиною ззаду є зубчастий край (*ora serrata*), який знаходиться на рівні переходу власне судинної оболонки у війкове коло.

За розвитком та будовою у зоровій частині сітківки виділяють два частини: 1) зовнішній, *пігментний шар* (*stratum pigmentosum*) - побудований з пігментних клітин; 2) внутрішній, *нервовий шар* (*stratum nervosum*) - побудований з нервових клітин.

Пігментний шар запобігає віддзеркаленню променів, поглинаючи ті промені, що пройшли крізь нервовий.

У задніх відділах зорової частини сітківки знаходиться *диск зорового нерва* (*оптичний диск*) (*discus nervi optici*). Ця область має назву **сліпа пляма** (*punctum caecum*), оскільки тут немає світлочутливих фоторецепторних клітин. Діаметр диска близько 1,7 мм, він має підняті у вигляді валика краї і невелике заглиблення в центрі. У центрі диска в сітківку входить центральна артерія сітківки. Латеральніше диска на відстані близько 4 мм мається овальне заглиблення – **жовта пляма** (*macula*), місце найкращого бачення. За формою овальна, розташована проти зіниці, трохи вище місця входу в око зорового нерва; названа за характерний жовтий відтінок, викликаний утримуваними в клітинах пігментами лютеїном і зеаксантином. У середній частині плями сітківка сильно стоншується, утворюючи *центральну ямку* (*fovea centralis*); в ній містяться тільки - лише колбочкоподібні клітини. В області плями судини відсутні.

Зорова частина сітківки має складну будову та неоднорідну шарувату будову, доступну для вивчення лише на мікроскопічному рівні та **складається з 10 шарів**.

1-й - пігментний. Побудований з пігментованих епітеліальних клітин, що містять пігмент меланін. Шар знаходиться поза нервової частини сітківки і прилягає до судинної оболонці ока. Він забезпечує поглинання надлишкового світла, швидке відновлення зорових пігментів після їх розпаду під впливом світла, попереджає пошкодження зовнішніх сегментів паличок і колбочок.

2-й шар – фотосенсорний шар зорових клітин. Шар представлений зовнішніми сегментами паличок і колбочок.

3-й шар – зовнішній граничний.

4-й шар – зовнішній ядерний. Утворений ядрами фоторецепторів.

5-й шар – зовнішній сітчастий. Шар утворений синапсами між фоторецепторами і біполярними та горизонтальними клітинами.

6-й шар – внутрішній зернистий. Містить тіла та ядра друге біполярних нейронів, що мають два відростки - один для зв'язку з фотосенсорних клітинами, другий - для зв'язку з дендритами оптико-гангліонарних клітин.

7-й шар – внутрішній сітчастий. Містить синапси біполярних і оптико-гангліонарних нейронів.

8-й – гангліозний шар. Шар оптико-гангліонарних нейронів.

9-й – шар нервових волокон. Утворений аксонами оптико-гангліонарних нейронів, які формують зоровий нерв

10-й шар – внутрішній граничний. Тонка прозора пластинка, що покриває очне дно та відокремлює сітківку від склоподібного тіла.

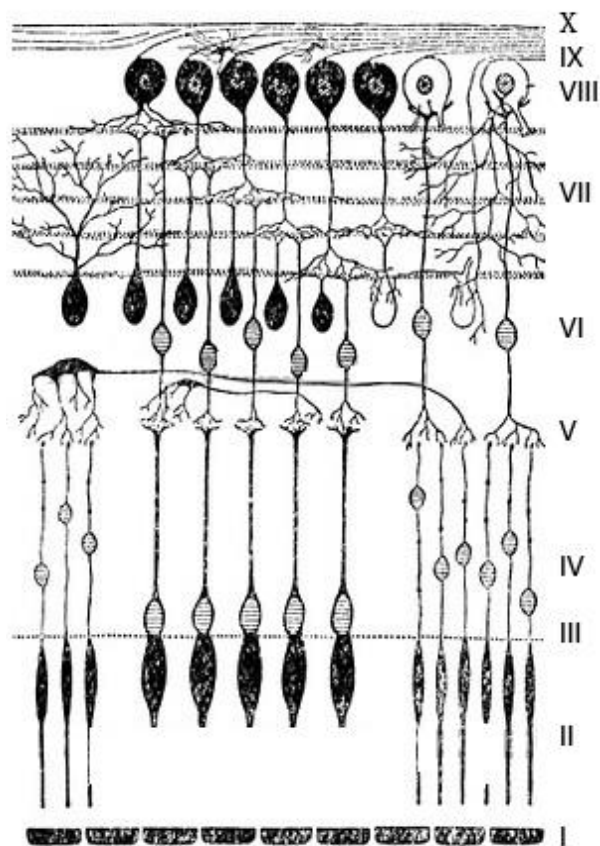


Рис.49. Схема будови сітківки людини

Фоторецептори – світлочутливі нейрони сітківки ока. Фоторецептори сітківки організовані мозаїчно в один шар. У людини до них відносяться 3 види **колбочок** (кожен тип збуджується світлом з певною довжиною хвилі - червоною (червоно-жовтий), синьою, зеленою (жовто-зелений)), які відповідають за кольоровий та денний (фотопічний) зір, і один вид **паличок**, які відповідають за зір при тьмяному і нічному освітленні (скотопічний зір).

У нічний час і при малій освітленості, коли потік електромагнітних хвиль недостатній для нормальної роботи колб, зір забезпечують тільки палички, тому вночі і в темряві людина не може розрізнити кольори.

Чутливість фоторецепторів до світла обумовлюється спектром поглинання їх зорових пігментів (фотопігментів), що знаходяться в зовнішньому сегменті фоторецептору. Всі зорові пігменти мають однакову структуру, складаючись із білка опсину та світлопоглинаючого хромофора, ретиналю (альдегід вітаміну A1), що ковалентно зв'язаний з опсином і надає білку його колір. Саме хромофор робить фотопігменти чутливим до світла.

Колбочки чутливі до світла завдяки наявності зорового пігменту – *йодопсина*. Палички ж мають інший зоровий пігмент - *родопсин*. Кількість колб в сітківці ока людини досягає 4-7 млн, а паличок – 110-125 млн штук.

Довжини електромагнітних хвиль, які є видимими для людини (можуть спричинити фотохімічні зміни в зорових пігментах сітківки), знаходяться в діапазоні від 400 нм (фіолетовий) до 700 нм (темно-червоний). Цей діапазон видимого світла включає кольори спектру.

Кришталік (*lens*) має вигляд двоопуклої лінзи із заокругленим краєм та із задньою більш опуклою поверхнею; він має діаметр 9-10 мм. Має передню і задню поверхні, які переходять одна в іншу в області екватора кришталіка. Лінія, що з'єднує найбільш опуклі точки обох поверхонь (полюси), називається *віссю кришталіка* (*axis lentis*) Її розміри коливаються від 3,7 до 4,4 мм в залежності від ступеня акомодациї.

В основі кришталіка лежить еластична, цілком прозора і безбарвна (у старечому віці набуває жовтого відтінку) *речовина кришталіка* (*substantia lents*), яка не містить судин і нервів, вкрита безструктурною прозорою *капсулою кришталіка* (*capsula lents*). Речовина кришталіка заповнена *волокнами кришталіка* (*fibrae lents*), які побудовані з шестигранних тяжів епітеліальних клітин. Ядро кришталіка утворено прозорими кришталіковими волокнами, що складаються здебільшого з білка кришталіну.

Коефіцієнт заломлення кришталіка в поверхневих шарах дорівнює 1,32, у центральних – 1,42.

Кришталік міститься одразу позаду зіниці та тісно прилягає до задньої сторони райдужки. Ззаду від кришталіка міститься склисте тіло, до ямки якого він прилягає. Кришталік ніби як піднятий на *війковому пояску* (*zonula ciliaris - зв'язка Цинна*). Послаблення або напруження війкового пояска викликає зміну опуклості кришталіка, що призводить до зміни його заломлюючої сили (акомодация). Між волокнами зв'язки розташовані *пояскові простори* (*spatium zonulare – канал Петіма*). Цей канал сполучається з камерами ока.

Склисте тіло (*corpus vitreum*) заповнює простір між сітківкою позаду, кришталіком і задньою стрункою війкового паска попереду. Склисте тіло являє собою аморфну міжклітинну речовину желеподібної консистенції, індекс світлозаломлювання дорівнює 1,334. Склисте тіло складається із гігроскопічного білка вітреїна і гіалуронової кислоти. На передній поверхні склистого тіла є ямка, в якій розташований кришталік. Склисте тіло не має судин і нервів і живиться за рахунок судинної оболонки і судин сітківки. У товщі склистого тіла проходить канал склистого тіла (в ембріонів у цьому каналі розташована *артерія склистого тіла – a. hyaloidea*), стінки якої утворені згущеннями волокон склистого тіла. Центральні волокна склистого тіла довші, утворюють менш густі сплетення, ніж по периферії. Склисте тіло пропускає промені світла в очне яблуко, підтримує його форму і має значення в обміні водянистої вологи та регулюванні внутрішньоочного тиску.

Камери ока та циркуляція водянистої вологи.

Райдужка розділяє простір, розташований між рогівкою попереду і кришталіком з цинною зв'язкою та війковим тілом позаду, на дві камери – передню і задню, які відіграють важливу роль в циркуляції водянистої вологи всередині ока.

Передня камера очного яблука (*camera anterior bulbi*) знаходиться між рогівкою попереду і райдужкою позаду.

Задня камера очного яблука (*camera posterior bulbi*) розташована позаду райдужки. Задньою стінкою цієї камери є передня поверхня кришталіка та вій-

кового паска. Обидві камери сполучні один з одним через зіницю. У обох камерах очного яблука знаходиться **водяниста волога** (*humor aquosus*), що являє собою рідину з дуже низькою в'язкістю. Вона має велике значення у живленні очного яблука, як заломлююче середовище входить також до складу його оптичної системи.

Водяниста волога виробляється капілярами війкових відростків і заднього відділу райдужки і надходить у простори паска, які являють собою кругову щілину, яка розташована навколо кришталика між волокнами поперекового паска. Із задньої камери через зіницю водяниста волога відтікає в передню камеру. У кутку передньої камери, утвореному краєм райдужки та рогівки (*райдужково-рогівковий кут – angulus iridocornealis*), по колу розташовується трабекулярна сітківка, або зубчаста зв'язка, між пучками волокон якої є вистелені ендотелієм щілини (*простір Фонтана*). З щілин фонтанових просторів волога проходить в просвіт *венозної борозни склери* (*sinus venosus sclerae – канал Шлемма*). Тут водяниста волога всмоктується в венозну кров і разом з нею прямує з борозни в водоворотні вени - судини, які в числі 4-6 тонких стовбурів прозодять склеру у екватора очного яблука і потім впадають в найближчі вени очних м'язів, або ж безпосередньо в очну вену.

Заломлюючі середовища очного яблука. До прозорих або світлозаломлюючих середовищ належать: рогівка, водяниста волога передньої та задньої камер ока, кришталик, склисте тіло. Кожне з цих середовищ має певні оптичні характеристики.

ДОПОМІЖНІ ОРГАНИ ОКА

Повіки (*palpebrae*) захищають очне яблуко спереду. Вони являють собою шкірні складки, що обмежують очну щілину та закривають її при змиканні повік. Розрізняють опуклу *передню поверхню повіки* (*facies anterior palpebrae*), яка вкрита шкірою, і увігнуту *задню поверхню повіки* (*facies posterior palpebrae*), яка вкрита сполучною оболонкою (*tunica conjunctiva*). Вільні краї повік відмежовані від поверхонь повік переднім кантом повіки (*limbus anterior palpebrae*). З боків повіки з'єднані латеральною і медіальною спайками, які замикають відповідні кути ока. *Латеральний кут ока* (*angulus oculi lateralis*) гострий, а *медіальний кут* (*angulus oculi medialis*) закруглений. Завдяки цьому в області медіального кута є виїмка – *сльозове озеро* (*lacus lacrimalis*). Зверху верхню повіку обмежено *бровою* (*supercilium*) з коротким жорстким волоссям. Нижня повіка при відкриванні очей злегка опускається під дією сили тяжіння. До верхньої повіки підходить м'яз, що піднімає верхню повіку (*m. levator palpebrae*), який починається разом з прямими м'язами від загального сухожильного кільця. М'яз проходить у верхній частині очниці і прикріплюється до верхнього хряща повіки (*tarsus superior*). У товщі нижньої повіки є аналогічний *хрящ нижньої повіки* (*tarsus inferior*).

По краях повік в 2-3 ряди розташовуються *вії* (*cilia*). У їх волосяні сумки відкриваються вивідні протоки *сальних залоз* (*glandulae sebaceae*) - залоз Цейса.

По задньому канту повік тягнеться низка отворів, якими відкриваються вивідні протоки *залоз хрящів повік* (*glandulae tarsales*)- залоз Мейбома. Виділення

жирного секрету цих залоз у міжкантовий простір сприяє щільному приляганню країв повік при зімкненні. Між віями розташовані видозмінені потові війкові залози (*glandulae ciliares*) - залози Моля.

Кон'юнктива (*tunica conjunctiva*) – це тонка сполучнотканинна блідо-рожева оболонка, в якій виділяють кон'юнктиву повіки, яка покриває зсередини повіки, і кон'юнктиву очного яблука. У місці переходу однієї частини кон'юнктиви в іншу утворюються *верхнє і нижнє склепіння кон'юнктиви* (*fornix conjunctivae superior et fornix conjunctivae inferior*).

Простір, розташований попереду від очного яблука і обмежений кон'юнктивою, утворює *кон'юнктивальний мішок* (*saccus conjunctivalis*), який при змиканні повік закривається. Закруглений медіальний кут ока з медіальної сторони обмежує сльозове озеро. У медіального кута ока знаходиться невелике піднесення – *сльозове м'ясце* (*caruncula lacrimalis*). Латеральніше від сльозового м'ясця розташована *півмісяцева складка кон'юнктиви* (*plica semilunaris conjunctivae*) – рудимент мигальної (третьої) повіки, наявної у нижчих хребетних.

Сльозовий апарат (*apparatus lacrimalis*) включає сльозову залозу і систему сльозових шляхів, що відводять сльозу зі сполучнооболонкового мішка (сльозовий струмок, сльозове озеро, сльозові сосочки, сльозові точки, сльозові каналці, сльозовий мішок, носово-сльозова протока).

Секрет сльозової залози (сльози) містять 98 % води, близько 0,1 % білка, 0,8 % мінеральних солей, а також епітелій, слиз, жир й лізоцим (фермент, що руйнує клітинні оболонки бактерій).

Сльозовий апарат є захисним пристосуванням ока, тому що сльози, зволожуючи передню поверхню очного яблука, полегшують ковзання повік по ньому і підтримують прозорість рогівки; крім того, сльозами вимиваються зі сполучнооболонкового мішка дрібні чужорідні тіла, що потрапляють у нього.

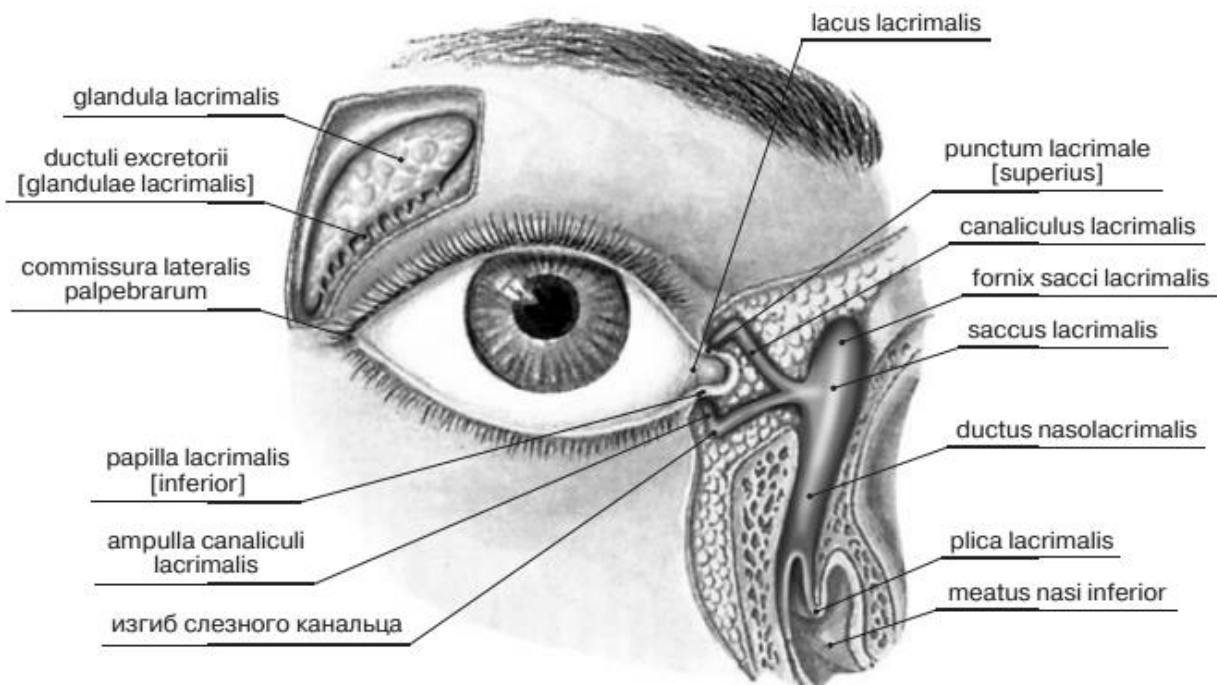


Рис. 50. Сльозовий апарат (apparatus lacrimalis)

Сльозова залоза (*glandule lacrimalis*), яка складається з декількох альвеолярно-трубчастих серозних залоз, розташована в ямці сльозової залози лобової кістки у верхньолатеральній частині очниці. донизу. Спільні *вивідні проточки сльозової залози (ductuli excretorii)* в кількості 10-12 відкриваються у бічну частину *fornix conjunctivae superior*.

Сльози заповнюють сполучнооболонковий мішок і течуть по *сльозовому струмку (nous lacrimalis)* розміщеному між краєм повіки та очним яблуком, у *сльозове озеро (locus lacrimalis)*, яке знаходиться у присередньому куті ока. Із сльозового озера сльози потрапляють у верхній та нижній сльозові каналці. Кожний *сльозовий канадець (canaliculus lacrimalis)* починається *сльозовою точкою (punctum lacrimale)*, що розташована на верхівці відповідного *сльозового сосочка (papilla lacrimalis)*, розміщеного у присередньому куті ока на задньому канті верхньої а нижньої повіки. *Сльозовий мішок (saccus lacrimalis)* розміщений в однойменній ямці у ділянці присередньої стінки очної ямки; в напрямку донизу він без різкої межі переходить у носо-сльозову протоку. Остання міститься в однойменному каналі, відкривається в нижній носовий хід щілиноподібним отвором.

М'язи очного яблука

Рухи очних яблук здійснюють 6 поперечно-смугастих рухових м'язів: 4 прямих (верхній, нижній, присередній, латеральний – *mm. recti superior, inferior, medialis, lateralis*) та 2 косих (верхній і нижній – *m. obliqui superior et inferior*).

Нижній косий м'яз ока починається на нижній стінці очниці від очкоямкової поверхні верхньої щелепи та від заднього сльозового гребеня. Решта м'язів починаються в глибині очниці в окружності зорового каналу та прилеглої частини верхньої глазничної щілини від загального *сухожилкового кільця (annulus tendineus communis)*, яке оточує зоровий нерв і очну артерію.

Ідучи від вершини очної ямки, прямі м'язи ока розходяться, утворюючи так званий м'язовий конус або лійку, виповнену жировою клітковиною і закладеними в ній нервами і судинами.

М'язи очного яблука в місці прикріплення пронизують *піхву очного яблука (vagina bulbi)* і коротким сухожилком прикріплюються до білкової оболонки. Прямі м'язи прикріплюються нарізній відстані перед екватором очного яблука, а косі - позаду, тому лінія прикріплення м'язів на поверхні білкової оболонки має вигляд спіралі.

Прямі м'язи повертають очне яблуко у відповідному напрямку навколо двох взаємно пересічних осей: вертикальної та горизонтальної (поперечної).

Латеральний і присередній прямі м'язи повертають очне яблуко назовні або досередини навколо вертикальної осі кожний у свою сторону.

Верхній і нижній прямі м'язи повертають очне яблуко навколо поперечної осі вгору або вниз. Косі м'язи повертають очне яблуко навколо сагітальної осі: верхній – вниз і назовні, нижній – вгору і назовні. Завдяки співдружній дії зазначених м'язів рухи обох очних яблук узгоджені.

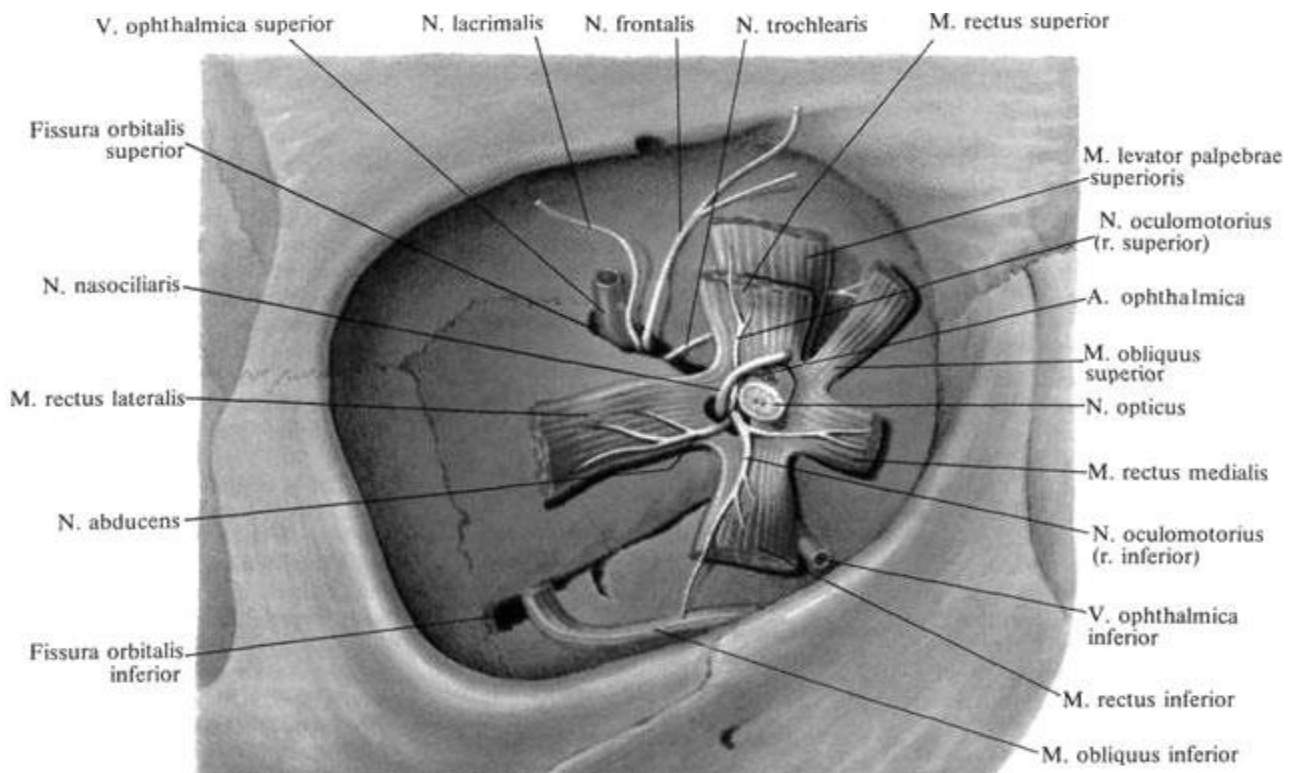


Рис. 51. Початок м'язів ока у очній ямці

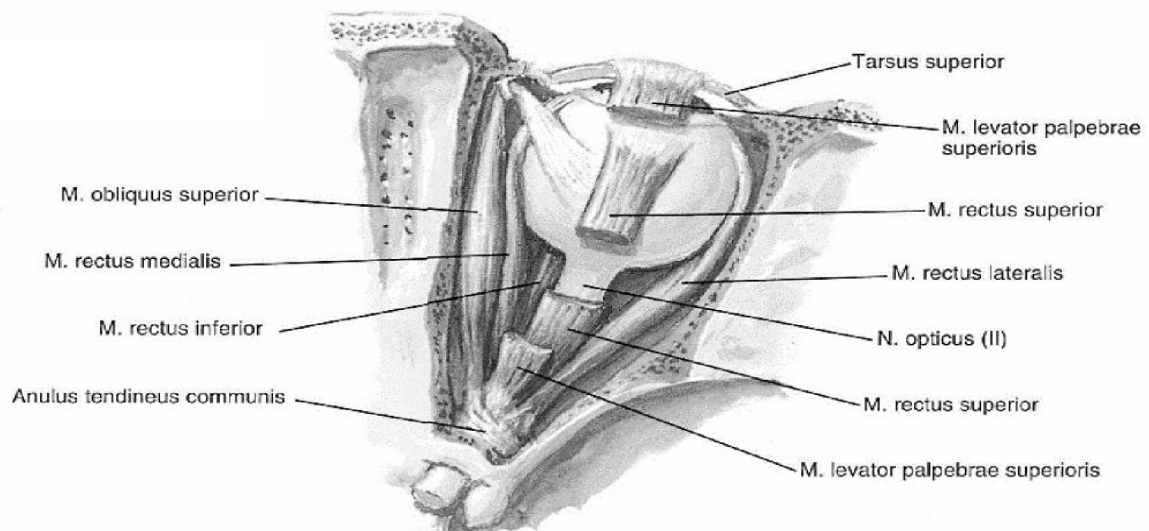
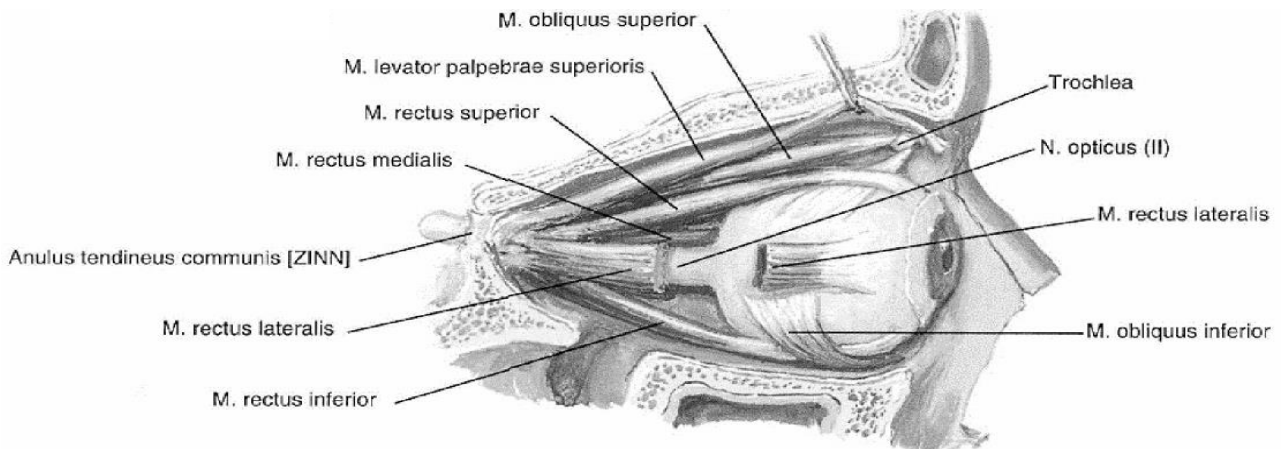


Рис. 52. М'язи ока (Френк Неттер, Атлас анатомії людини)

Очне яблуко може обертатись навколо будь-якої осі, що проходить через центр його обертання.

Рухи очних яблук можуть бути довільними або рефлекторними. Однак ці рухи можуть бути тільки співдружними та узгодженими, завдяки чому стає можливою фіксація погляду при рухах, а також бінокулярний стереоскопічний зір. У якому б напрямку не рухались очні яблука, в цьому русі беруть участь всі м'язи ока. Коли всі зовнішні м'язи очного яблука знаходяться в рівномірному напруженні, зіниця направлена прямо вперед.

Кровопостачання та іннервація органу зору

Очне яблуко і його допоміжні органи одержують кров з гілок окової артерії (гілки внутрішньої сонної артерії).

Чутлива іннервація ока та тканин орбіти здійснюється першою гілкою трійчастого нерва – очним нервом (n. ophthalmicus). Парасимпатичні волокна іннервують сфінктер зіниці та війковий м'яз. Симпатичні волокна йдуть до м'яза, що розширює зіницю. До рухових нервів відносяться черепні нерви: n. oculomotorius, n. trochlearis, n. abducens, гілки n. facialis.

ПРОВІДНИЙ ШЛЯХ ЗОРОВОГО АНАЛІЗАТОРА

Світловий промінь проходить через рогівку, водянисту вологу передньої камери, зіницю, яка в залежності від інтенсивності світла то розширюється, то звужується, водянисту вологу задньої камери, кришталік, склисте тіло і потрапляє на сітківку.

Важлива роль у цьому належить кришталіку, який за допомогою війкового м'язу може збільшувати або зменшувати кривизну при акомодатії. Окорухові м'язи спрямовують очні яблука в бік об'єкта, що розглядається, встановлюють осі обох очей паралельно при погляді вдалину або зближують їх при розгляданні предмета на близькій відстані. При потраплянні світла на палички та колбочки - відростки перших нейронів зорового шляху генерують нервовий імпульс, який передається біполярним нейронами, а від них - гангліозним нейронами. Аксони гангліозних клітин формують зоровий нерв n. opticus (II пара черепних нервів), що являє собою нерв спеціальної чутливості.

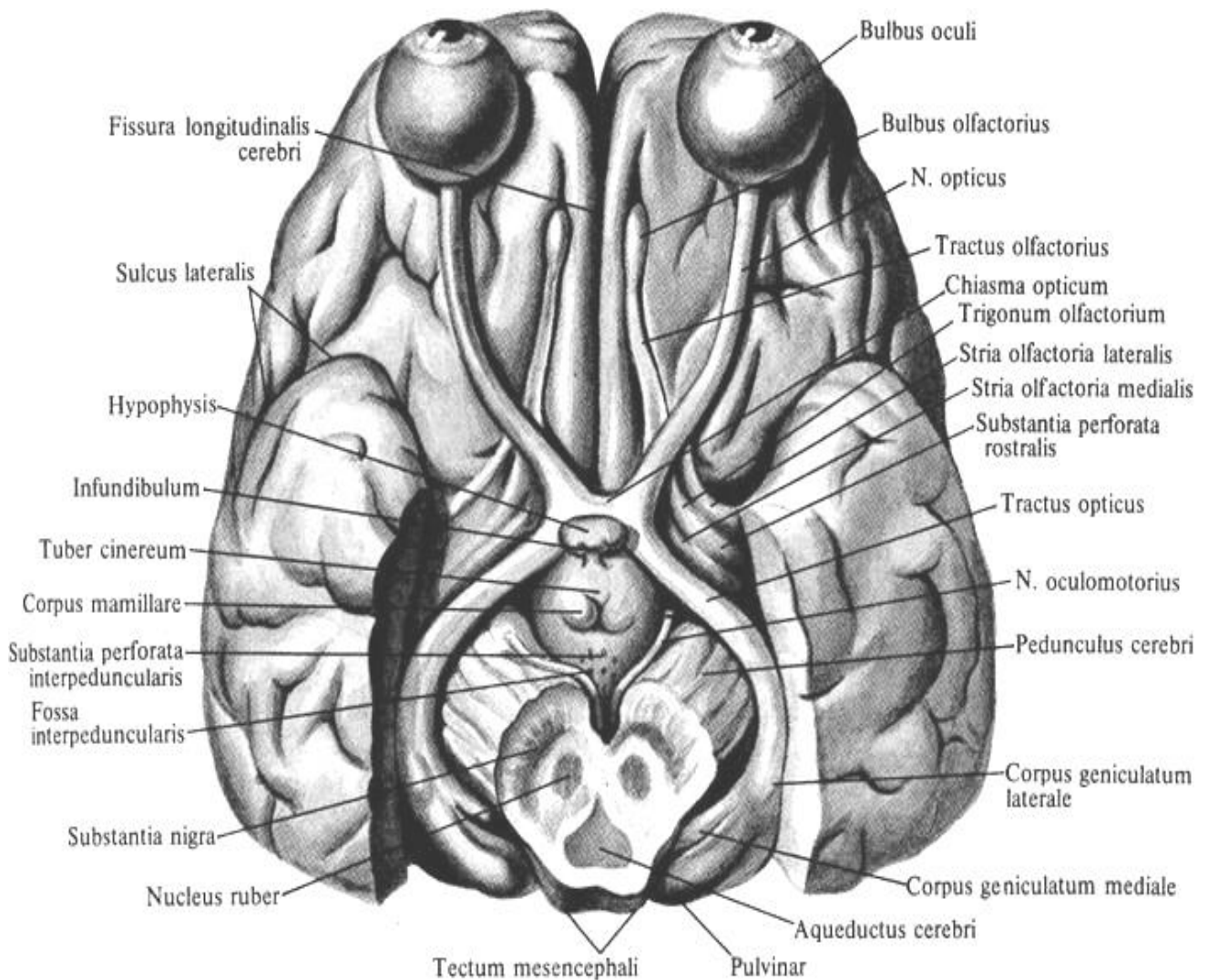
Він виходить із очниці через канал зорового нерва. На нижній поверхні мозку зорові нерви утворюють перехрестя. Воно розташоване в області передперехрестної борозни клиноподібної кістки де відбувається частковий перехрест волокон зорових нервів (*chiasma opticum*).

Латеральна частина волокон кожного з зорових нервів прямує далі по своїй стороні. Медіальна частина переходить на протилежну сторону, де з'єднується з волокнами латеральної частини зорового нерва цього боку та утворює разом з ними **зоровий тракт (tractus opticus).**

Таким чином, правий зоровий тракт містить волокна з правих половин обох сітківок, а лівий - з лівих половин.

Кожен зоровий тракт огинає збоку ніжку мозку і закінчується в первинних **підкіркових зорових центрах**, які представлені з кожного боку латеральним колінчастим тілом, подушкою таламуса і ядрами верхнього горбка (сірий шар верхнього горбка).

Волокна, що відходять від клітин латерального колінчатого тіла і подушки таламуса, прямують через задню ніжку внутрішньої капсули в півкулях мозку і, утворюючи зорову променистість, закінчуються в корі медіальній поверхні потиличної частки по краях *шпорної борозни* (корковий центр зорового аналізатору). Волокна, що відходять від верхніх горбків даху середнього мозку, йдуть до ядер окорухових (що іннервують м'язи ока, м'яз, який звужує зіницю, та війковий м'яз) та інших черепних нервів, а також вступають в контакт з клітинами передніх стовпів спинного мозку. Таким чином, у відповідь на потрапляння світлових хвиль в око зіниця звужується, а очні яблука повертаються в напрямку пучка світла.



**Рис. 53. Зоровий нерв, зоровий шлях, підкоркові центри зору
Нижня поверхня мозку
(Більша частина скроневих часток і міст видалені)**

ОРГАН СЛУХУ ТА РІВНОВАГИ. ПРОВІДНІ ШЛЯХИ СЛУХУ ТА РІВНОВАГИ.

Органи слуху та рівноваги (статичного почуття) у людини об'єднані в систему, морфологічно розподілену на 3 відділи: зовнішнє вухо, що включає зовнішній слуховий прохід і вушну раковину з м'язами і зв'язками; середнє вухо, до якого відносяться барабанна порожнина, соскоподібні придатки і слухова труба; внутрішнє вухо, яке об'єднує перетинчастий лабіринт, що розташовується в кістковому лабіринті усередині піраміди скроневої кістки. Якщо зовнішнє і середнє вухо належить тільки органу слуху, то внутрішнє вухо включає в себе і внутрішню частину слухового апарату, і весь орган рівноваги (статичного почуття).

Зовнішнє вухо (*auris externa*) починається вушною раковиною, яка вловлює напрямок звуків. *Вушна раковина (auricula)* являє собою еластичний хрящ складної форми, вкритий шкірою. У людини вушна раковина подовжена, її увігнута поверхня звернена вперед і латерально, нижня частина – часточка вушної раковини, або *мочка (lobus auriculae)*, позбавлена хряща і заповнена жиром. Вільний загнутий край – *завиток (helix)* обмежує вушну раковину ззаду і зверху. На увігнутій поверхні паралельно завитку розташований *протизавиток (antihelix)*. Попереду від протизавитка є поглиблення - *раковина вуха (concha auriculae)*, на дні якої знаходиться *зовнішній слуховий отвір (porus acusticus externus)*, обмежений спереду *козелком (tragus)*.

Зовнішній слуховий прохід (meatus acusticus externus) складається із хрящового і кісткового відділів, його довжина у дорослої людини близько 33-35 мм, діаметр просвіту коливається на різних ділянках від 0,6 до 0,9 см. По ходу зовнішнього слухового проходу є S – подібний вигин в горизонтальній і вертикальній площинах. Якщо відтягнути вушну раковину вгору і назад, прохід випрямляється. У багатошаровому пластковому епітелії, що вистилає зовнішній слуховий прохід, поряд з великою кількістю сальних залоз є особливі трубчасті залози (видозмінені потові), що виробляють в'язкий жовтуватий секрет – вушну сірку. Протоки залоз відкриваються безпосередньо на поверхню шкіри, яка вистилає слуховий прохід, або у вивідні протоки сальних залоз.

На межі зовнішнього та середнього вуха розташовується тонка напівпрозора *барабанна перетинка (membrana tympani)*, яка відділяє зовнішнє вухо від середнього. Товщина перетинки близько 0,1 мм, форма еліптична, розміри 9x11 мм. У центрі є втиснення – *пупок барабанної перетинки (umbro membranae tympani)*, місце прикріплення до перетинки молоточка, однієї із слухових кісточок. Барабанна перетинка вставлена в борозну барабанної частини скроневої кістки. У перетинки розрізняють верхню (меншу) – *вільну, ненапружену частину (pars flaccida)* і нижню (більшу) *натягнуту частину (pars tensa)*. Вона має площу 66-69,5 мм², овальну форму і утворює з горизонтальною площиною кут у 45°, відкритий назовні, і майже такої самої величини кут утворює з серединною площиною; він відкритий назад (тому барабанна перетинка здається продовженням задньо-верхньої стінки слухового ходу). Барабанна перетинка побудована з тонкої фіброзної тканини; на периферії переважають циркулярно спрямовані колагенові волокна, а в центрі - радіально спрямовані.

Середнє вухо (*auris media*) складається з барабанної порожнини, слухової труби та комірок соскоподібного відростка скроневої кістки. **Середнє вухо** (*auris media*) являє собою повітряноносну барабанну порожнину обсягом близько 1 см^3 , яка розташована в основі піраміди скроневої кістки.

Барабанна порожнина (*cavum tympani*) становить повітряноносний простір неправильної форми, об'ємом близько 1 см^2 . Барабанна порожнина розміщена всередині кам'янистої частини скроневої кістки. Для зручності опису в ній розрізняють 6 стінок, що вистелені слизовою оболонкою.

Тонка **верхня покривна стінка** (*paries tegmentalis*) відокремлює барабанну порожнину від порожнини черепа.

Нижня стінка яремна стінка (*paries jugularis*) відокремлює барабанну порожнину від яремної вени. Вона відповідає нижній стінці піраміди скроневої кістки там, де розташовується яремна ямка.

Передня стінка – сонна стінка (*paries caroticus*) відокремлює барабанну порожнину від сонного каналу. У верхній частині цієї стінки відкривається **барабанний отвір слухової труби** (*ostium tympani tubae auditivae*).

Задня стінка – соскоподібна стінка (*paries mastoideus*) - містить вхід до **печери** (*aditus ad antrum*). **Соскоподібна печера** (*antrum mastoideum*) сполучається з численними **соскоподібними комірками** (*cellulae mastoideae*), які розміщені у товщі соскоподібного відростка.

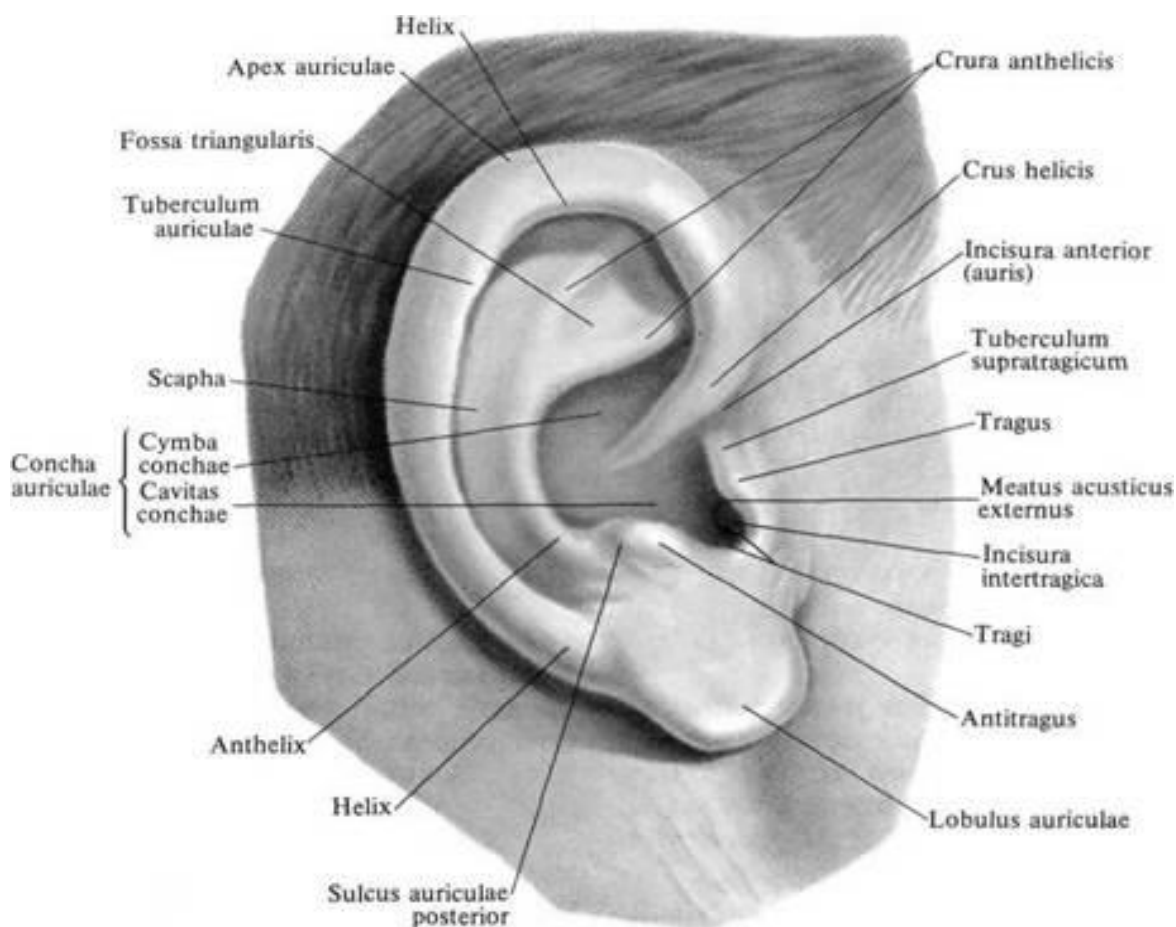


Рис. 54. Будова зовнішнього вуха

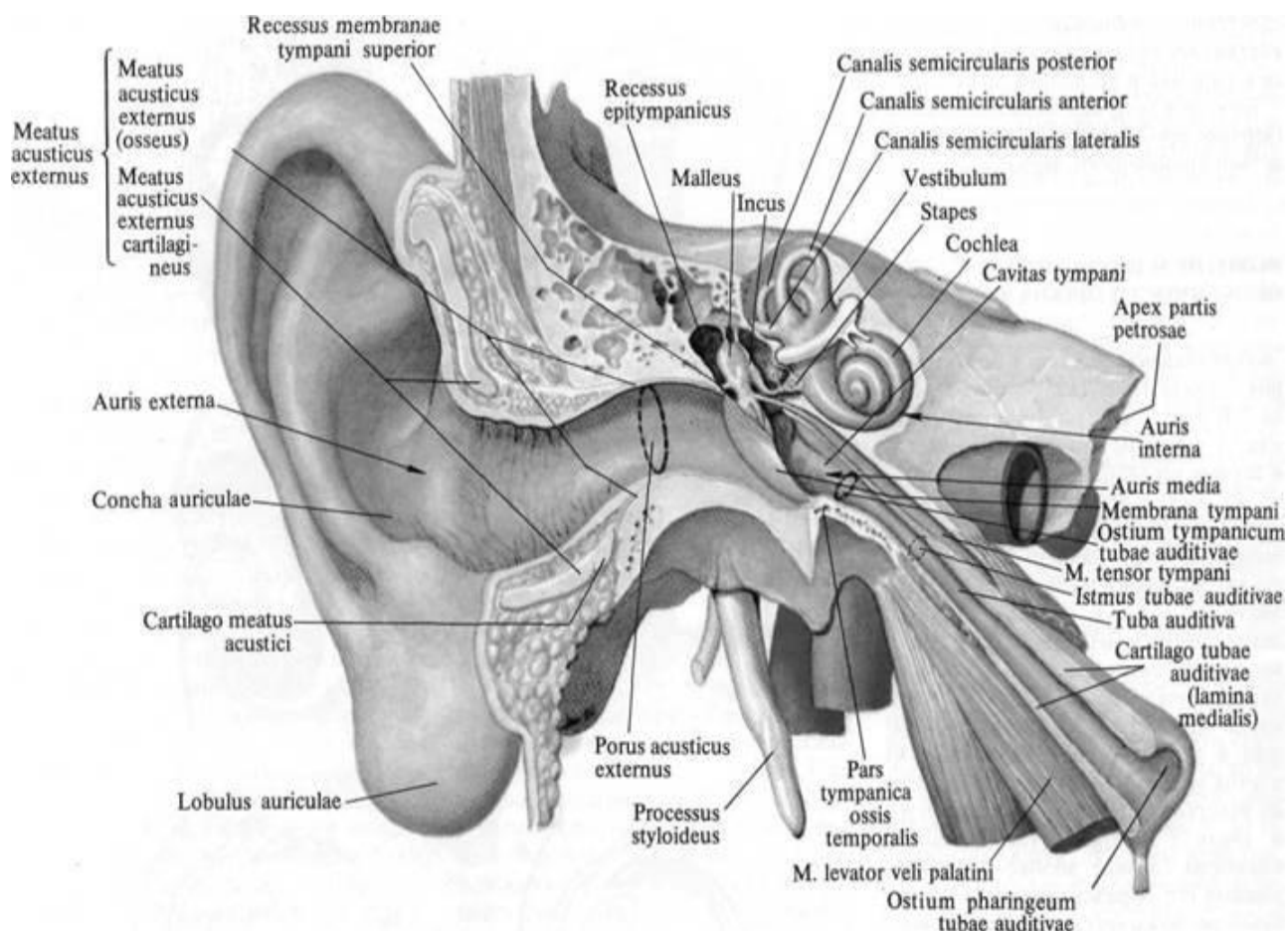


Рис. 55. Топографія середнього вуха на парасагітально розпилі голови через середню черепну ямку

Присередня (медіальна) стінка – *лабіринтна стінка (paries labyrinthicus)* найскладніша і в той же час дуже важлива, бо відокремлює барабанну порожнину від кісткового лабіринту внутрішнього вуха. У ній розташовані розділені мисом овальне вікно присінки і кругле вікно завитки, які проходять у відповідні відділи кісткового лабіринту; *вікно присінки (fenestra vestibuli)* прикрито основою стремінця, вона веде у присінок кісткового лабіринту; *вікно завитки (fenestra cochlea)* закрито вторинною барабанною перетинкою (*membrana tympani secundaria*), що відокремлює барабанну порожнину від барабаних сходів. Над вікном присінки в барабанну порожнину виступає стінка каналу лицевого нерва.

Латеральна стінка – *перетинкова стінка (paries membranaceus)* утворена барабанною перетинкою і оточуючими її відділами скроневої кістки.

Іннервується гілка язикоглоткового нерва – барабанним нервом і барабанним сплетінням.

У барабанній порожнині містяться 3 слухові кісточки, а також м'язи, що натягують барабанну перетинку і стремінець (обидва м'язи поперечносмугасті).

Барабанна порожнина попереду продовжується у вузьку слухову трубу (євстахієву), яка відкривається в носовій частині глотки глотковим отвором слухової труби.

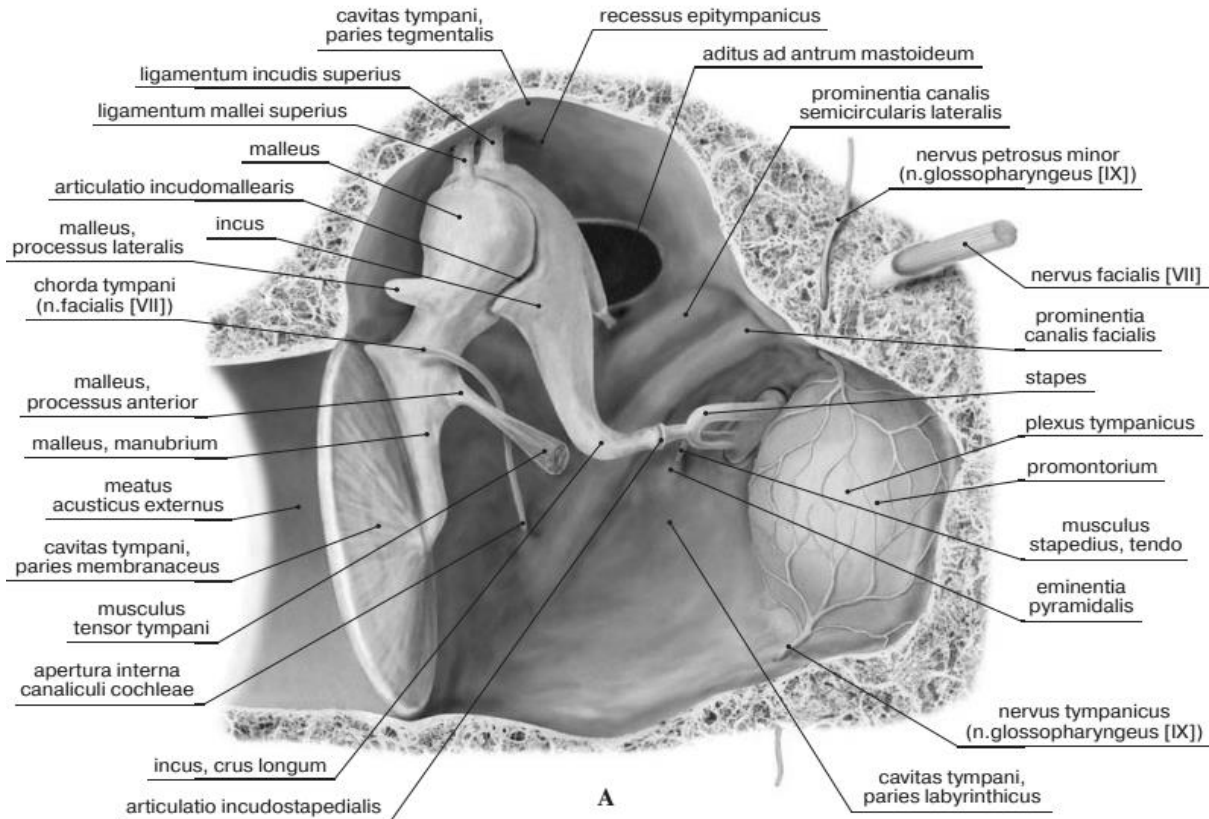


Рис. 56. Будова середнього вуха

Слухова труба або **труба Євстахія** (*tuba auditiva*) довжиною близько 3,5 см, діаметр до 2 мм. Щілиноподібний глотковий отвір слухової труби, розташований на бічній стінці носової частини глотки, відкривається при акті ковтання. Слухова труба складається з кісткової (1/3) і хрящової (2/3) частин. Від хрящової частини слухової труби бере початок м'яз, що напружує піднебінну фіранку, і м'яз, що піднімає піднебінну фіранку. При їх скороченні канал слухової труби розширюється і повітря із глотки в момент ковтання надходить в барабанну порожнину. Вона служить для вирівнювання тиску повітря всередині барабанної порожнини по відношенню до зовнішнього атмосферного тиску, що необхідно для вільного вібрування барабанної перетинки.

Слухові кісточки – стремінце, коваделко і молоточок, названі так завдяки своїй формі, найдрібніші в людському організмі.

Молоточок (*malleus*) має округлу голівку, яка переходить у довгу рукоятку молоточка (*manubrium mallei*). У молоточка є два відростки: латеральний та передній

Коваделко (*incus*) складається з тіла, на якому знаходиться суглобова ямка для зчленування з голівкою молоточка, і двох ніжок - короткої (*breves*) та довгої (*longum*). На кінці довгої ніжки є стовщення – чечевицеподібний відросток (*processus lentiformis*).

Стремінце (*stapes*) має голівку (*caput stapedis*) і дві ніжки - передню (*anterior*) та задню (*posterior*), з'єднані між собою за допомогою основи стремінця (*basis stapedis*).

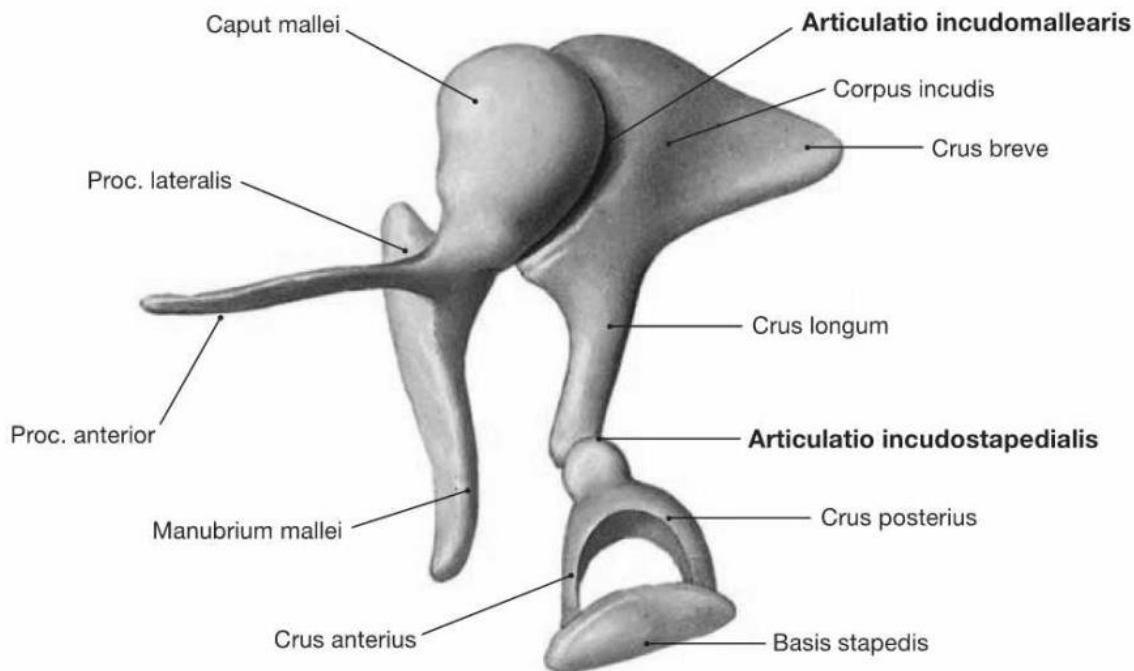


Рис. 57. Слухові кісточки

Слухові кісточки передають звукові коливання від барабанної перетинки до вікна присінка. Рукоятка молоточка зрощена з барабанною перетинкою. Головка молоточка і тіло коваделка з'єднані між собою суглобом (коваделко-молоточковий суглоб), укріпленим зв'язками. Довгий відросток коваделка зчленовується з голівкою стремінця (коваделкостремінцевий суглоб). Основа стремінця входить у вікно присінка, з'єднуючись з його краєм за допомогою кільцевої зв'язки стремена.

Два м'язи регулюють рух кісточок. Це м'яз, що напружує барабанну перетинку (*m. tensor tympani*), який прикріплюється до рукоятки молоточка, і стремінцевий м'яз (*m. stapedius*), що прикріплюється до задньої ніжки стремінця.

Внутрішнє вухо (*auris interna*) складається з кісткового та перетинчастого лабіринтів, розміщених у кам'янистій частині (піраміді) скроневої кістки.

Кістковий лабіринт (*labyrinthus osseus*) являє собою сукупність різних за формою порожнин, в середині кісткової тканини скроневої кістки.

Стінка лабіринту побудована зі щільної компактної кісткової речовини і вистелена всередині тонкою сполучнотканинною оболонкою.

Кістковий лабіринт складається з трьох частин: центральне положення з аймає пригінок, спереду від нього розташована завитка, ззаду містяться півколові канали.

У кістковому лабіринті залягає **перетинчастий лабіринт** (*labyrinthus membranaceus*), що повторює форми кісткового. Між кістковим і перетинчастим лабіринтами є вузька щілина, заповнена рідиною що носить назву перилімфа.

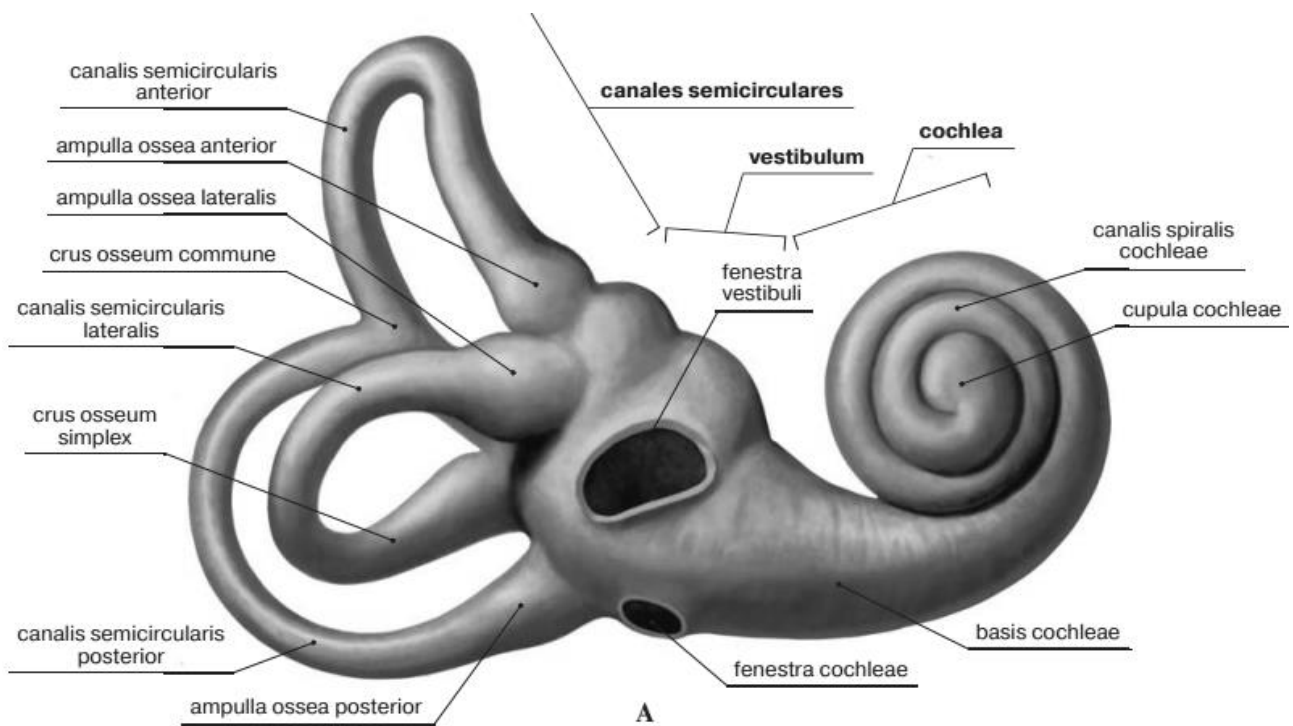


Рис. 58. Кістковий лабіринт (labyrinthus osseus)

Пристінок (*vestibulum*) являє собою порожнину неправильної форми, має виразний внутрішній рельєф і отвори на своїх стінках. На бічній стінці, оберненій до барабанної порожнини, знаходиться овальної форми *вікно пристінка* (*fenestra vestibuli*), закрите основою стремінця. Недалеко від нього, біля входу в завитку, міститься круглої форми *вікно завитки* (*fenestra cochleae*), закрите вторинною барабанною перетинкою. Назадній стінці пристінка є 5 невеликих отворів півколових каналів. На передній стінці пристінка розташований *завитковий закуток* (*recessus cochlearis*), в якому є один порівняно великий отвір входу в канал завитки. На присередній стінці пристінка знаходиться *еліптичний (маточковий) закуток*, *recessus ellipticus (utricularis)*, в якому є внутрішній отвір каналця пристінка (*apertura interna canaliculi vestibuli*).

Півколові канали (*canales semicirculares*) мають дугоподібну форму і лежать у трьох взаємоперпендикулярних площинах. Ширина просвіту кожного такого каналу близько 2 мм.

Передній (сагітальний, верхній) напівколовий канал (*canalis semicircularis anterior*) зорієнтований перпендикулярно до поздовжньої осі піраміди скроневої кістки.

Латеральний (горизонтальний) напівколовий канал (*canalis semicircularis lateralis*) коротше інших півколових каналів. Він утворює на лабіринтовій (медіальній) стінці барабанної порожнини підвищення – виступ латерального напівколового каналу.

Задній (фронтальний) напівколовий канал (*canalis semicircularis posterior*) найдовший з каналів. Він розташовується майже паралельно задній поверхні піраміди скроневої кістки.

Кожен напівколовий канал має по дві ніжки, одна з яких (*ампулярна кісткова ніжка – crus osseum ampulris*) перед впаданням в присінок розширюється, утворюючи кісткову *ампулу (ampulla ossea)*. Сусідні кісткові ніжки, переднього і заднього напівколових каналів з'єднуються, утворюючи *загальну кісткову ніжку (crus osseum commune)*, тому три канали з шістьма ніжками з'єднуються з присінком за допомогою п'яти отворів.

Завитка (кісткова завитка) (cochlea) є передньою частиною кісткового лабіринту. Вона являє собою звивистий спіральний канал завитка (*спіральний канал (canalis spiralis cochleae)*), що починається отвором на передній стінці присінка, та утворює навколо горизонтально лежачого стрижня – кісткової вісі завитка – 2,5 завитки.

Основа завитки (basis cochleae) 7-9 мм завширшки звернена медіально, у бік внутрішнього слухового проходу, а вершина (*купол завитки – cupula cochleae*) спрямована до барабанної порожнини. Загальна довжина спірального каналу близько 3 см. Навколо кісткового стрижня на зразок гвинта закручена кісткова *спіральна пластинка (lamina spiralis ossea)*, яка частково перегороджує спіральний канал завитки. *Стрижень (веретено) (modiolus)* пронизаний поздовжніми каналцями, в яких розташовуються волокна завиткової частини присінково-завиткового нерва. У основі кісткової спіральної пластинки розташований *спіральний канал стрижня (canalis spiralis modioli)*, в якому лежить нервовий вузол завитки.

Кісткова спіральна пластинка разом із з'єднаним з нею перетинчастим завитковим каналом (протокою) ділить просвіт спірального каналу на дві частини: верхню і нижню.

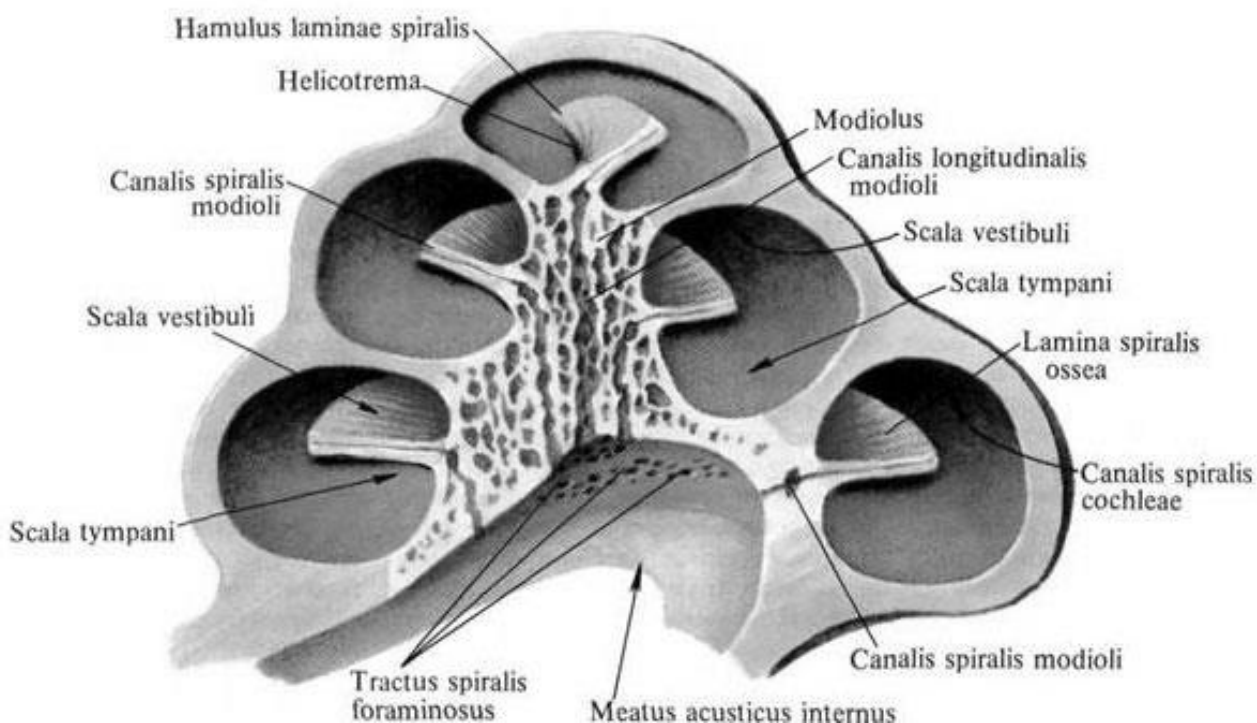


Рис. 59. Кісткова завитка, серединний розпіл

Верхня, більша частина сполучається з присінком і має відповідну назву - *сходи присінка* (*scala vestibuli*). Нижня, менша частина через *fenestra cochleae* сполучається з барабанною порожниною, тому має назву *барабаних сходів* (*scala tympani*). Обидві частини сполучені між собою в області купола завитки через отвір завитки – *гелікотрему*. У основі завитка є внутрішній отвір каналця завитки, що виходить з піраміди скроневої кістки в поглибленні поруч з яремною ямкою і закінчується зовнішньою апертурою каналця завитки.

Перетинчастий лабіринт (*labyrinthus membranaceus*) міститься всередині кісткового лабіринту, форму якого він частково копіює.

Стінки перетинчастого лабіринту побудовані з волокнистої сполучної тканини і вистелені епітелієм.

Через те що розміри перетинчастого лабіринту значно менші від розмірів кісткового лабіринту, між ними утворюється *перилімфатичний простір* (*spatium perilymphaticum*), заповнений прозорою лімфоподібною рідиною - *перилімфою*. За змістом іонів $K + i Na +$ вона близька до спинномозковій рідині, відрізняючись від неї більш високим (в 2-7 разів) вмістом білків. *Spatium perilymphaticum* сполучається з підпаутинним простором на нижній поверхні піраміди скроневої кістки через *перилімфатичну протоку* (*ductus perilymphaticus*), що проходить в кістковому каналці завитки.

Всередині перетинчастого лабіринту знаходиться подібна до перилімфи рідина, яка має назву ендолімфи (*endolympha*). Вона має високу концентрацію іонів калію. В утворенні ендолімфи бере участь судинна смужка, розташована на латеральній стінці завиткового ходу (середні сходи завитки), і клітини, що знаходяться в вестибулярних рецепторах. Ендолімфа з перетинчастого лабіринту може відтікати в *ендолімфатичний мішок* (*saccus endolymphaticus*), що знаходиться в товщі твердої мозкової оболонки на задній поверхні піраміди. Відтік ендолімфи відбувається через *ендолімфатичний проток* (*ductus endolymphaticus*), що проходить в каналі водопроводу присінка.

Перетинчастий лабіринт є складною системою сполучених між собою порожнин і протоків, серед яких виділяють присінковий лабіринт, півколові протоки та завиткову протоку.

Присінкова частина лабіринту складається з маточки та мішечка. *Маточка* або *еліптичний мішечок* (*utricleus*) розмішена в *еліптичному закутку*, кісткового лабіринту і є початком трьох півколових проток. *Мішечок* або *сферичний мішечок* (*sacculus*) лежить в *сферичному закутку* *recessus sphericus (saccularis)* кісткового лабіринту і сполучається з *ductus cochlearis* через *сполучну протоку* (*ductus reuniens*). Мішечок з'єднується з маточкою за допомогою *маточково-мішечкової протоки* (*ductus utriculosaccularis*), від якої починається ендолімфатична протока.

На внутрішній стінці маточки та мішечка є білуватого кольору потовщення - *плями* (*maculae*). Вони є рецепторами стато-кінетичного аналізатора, які сприймають силу земного тяжіння, статичне положення тіла людини та її прямолінійний поступальний рух без прискорення. *Пляма маточки* (*macula utriculi*) та *пляма мішечка* (*macula sacculi*) побудовані принципово однаково.

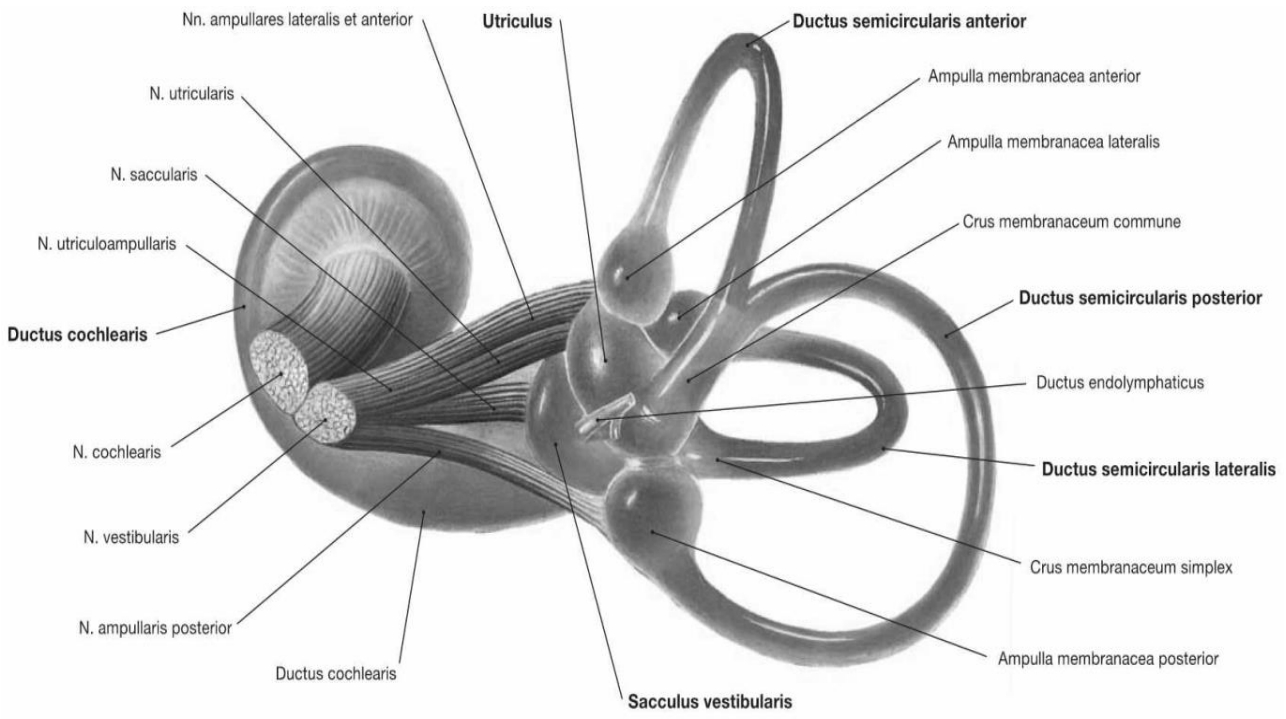
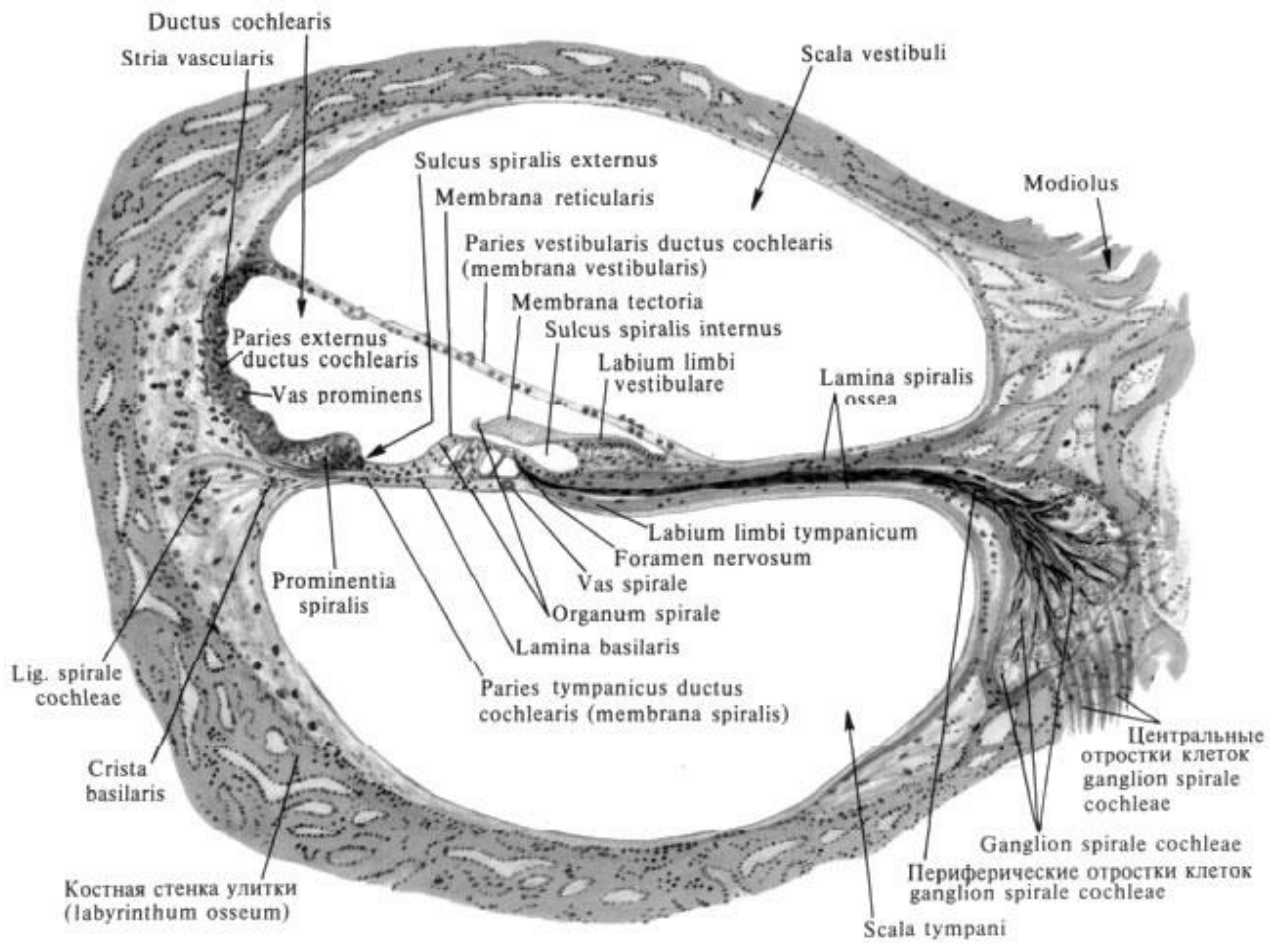


Рис. 60. Перетинчастий лабіринт



**Рис. 61. Розріз через основний завиток завитки (схематично).
Будова сходів завитки і Кортиєв орган**

Плями маточки та мішечка разом утворюють отолітовий апарат - один з рецепторів рівноваги і просторового почуття. Специфічними його подразниками є прямолінійне прискорення, що виникає при прямолінійних рухах голови або всього тіла, а також відхилення тіла від вертикалі, відцентрове прискорення, вплив на організм гравітаційних сил (сил тяжіння).

Пляма сферичного мішечка при звичайному положенні голови розташовується горизонтально, а пляма еліптичного мішечка (маточка) - вертикально в сагітальній площині, волоскові клітини спрямовані латерально від центру голови.

Отолітовий апарат складається з підтримуючих і волоскових (сенсорно-епітеліальних) клітин плями і отолітової мембрани. Від вершин волоскових клітин відходить 60-80 нерухомих волосків і один рухомий. Волоски звернені до отолітової мембрани. Вона являє собою тонковолокнисту студенистої консистенції масу - желеподібну оболонку (*membrana statoconium*), в яку включені отоліти або статичний пісок (*statoconium*) (мікроскопічні кристалічні утворені з карбонату кальцію, що мають форму довгастих шестикутників). До рецепторних клітин підходять волокна VIII пари черепних нервів.

Півколові протоки (ductus semicirculares) являють собою три трубки, які розташовані у відповідних кісткових півколових каналах. В кожній кістковій ампулі півколових каналів є *перетинчасті ампули: ampulla membranacea anterior, ampulla membranacea posterior, ampulla membranacea lateralis*. У кожній з перетинчастих ампул є по *ампульному гребеню (crista ampullaris)*. Ампульний гребінь вкриває шар нейроепітелдальних рецепторних волоскових та підтримуючих клітин, вкритий, у свою чергу, желеподібним ампульним куполом, в який занурюються волоски волоскових клітин. Ампульні гребені вловлюють будь-які повороти голови завдяки орієнтації трьох напівкružних проток, орієнтованих у трьох взаємно перпендикулярних площинах.

Завиткова протока (ductus cochlearis) розміщена всередині спірального каналу завитки. На нижній стінці завиткової протоки розміщений **спіральний орган (organum spirale)**. Цей орган ще називають **Кортієвим органом** на честь італійського вченого Альфонса Корті (1822—1876), який вперше описав його у 1854 році. Орган являє собою сукупність волоскових (сенсорно-епітеліальних) клітин, розташованих на базилярній пластинці, які здійснюють перетворення енергії звукових коливань в процес нервового збудження.

ЗВУКОПРОВІДНИЙ ТА ЗВУКОСПРИЙМАЮЧИЙ АПАРАТИ ВУХА. СЛУХОВИЙ АНАЛІЗАТОР ТА ЙОГО ПРОВІДНІ ШЛЯХИ.

Здорова людина здатна розрізняти звуки в діапазоні від 20 до 16000 Гц (герц). Однак розуміння мови (мовна зона) знаходиться в межах від 300 до 3500 Гц. З віком сприймаємий діапазон змінюється – високі частоти перестають сприйматися. Зменшення діапазону чутних частот пов'язано зі змінами у внутрішньому вусі (завитки) і розвитком з віком нейросенсорної приглухуватості.

До звукопровідного апарату вуха відносяться структури зовнішнього та середнього вуха, а також перилімфа та ендолімфа внутрішнього вуха.

Основне призначення зовнішнього вуха полягає у проведенні звукових хвиль до барабанної перетинки. Звукові хвилі передаються через зовнішній слуховий прохід і досягають барабанної перетинки. Її коливання передаються через ланцюг слухових кісточок на вікно присінка. Рухи стремена у вікні присінка викликають коливання перилімфи сходів присінка. Ці коливання перилімфи піднімаються по сходах присінка до в області верхівки завитки де через отвір гелікотреми передаються перилімфі барабаних сходів, опускаючись вниз до вікна завитки, що закрито вторинною барабанною перетинкою, яка в кінці буде гаситиме коливання. Коливання перилімфи у сходах присінка передаються ендолімфі у середніх сходах. При цьому відбуваються хвилеподібні рухи базилярної мембрани, яка в залежності від частоти та інтенсивності звуку коливається по всій своїй довжині.

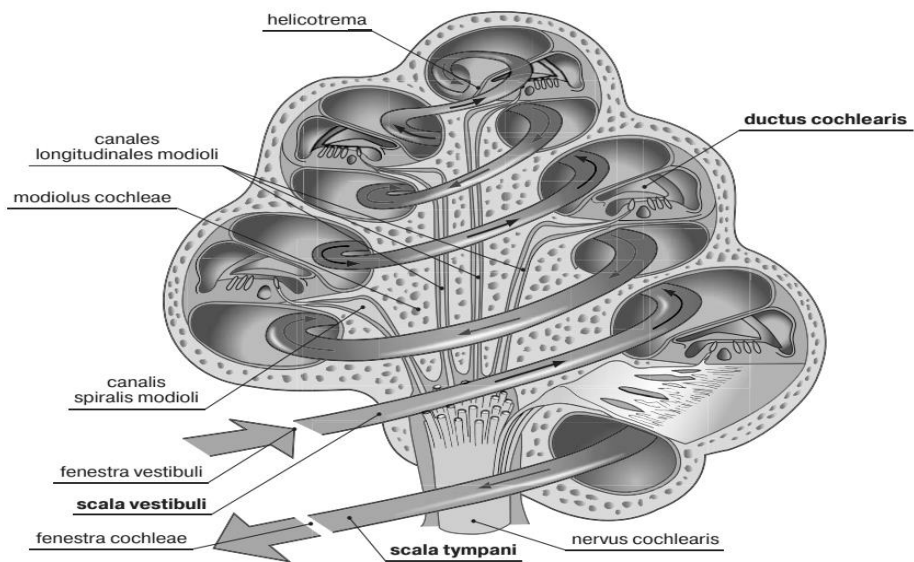


Рис. 62. Шляхи поширення коливань перилімфи в сходах присінка та барабаних сходах завитки

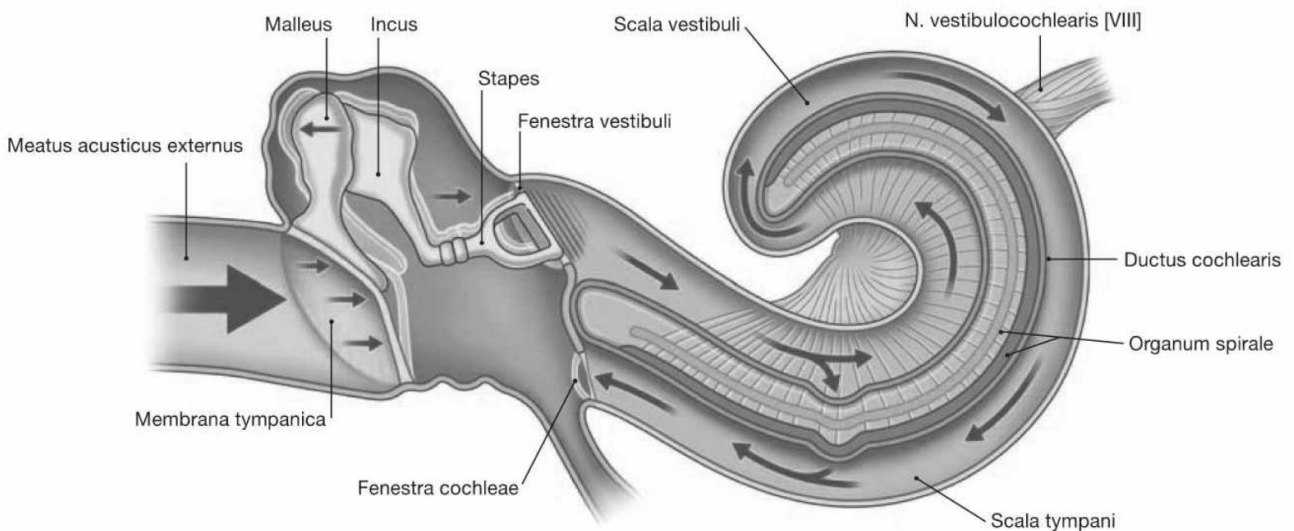


Рис. 63. Шляхи поширення звукових коливань у середньому та внутрішньому вусі

Завдяки цьому волоскові сенсорні клітини Кортієва органа зсуваються та виникає нервовий імпульс. Досі остаточно не з'ясовано, чи доторкаються волоски волоскових клітин до покривної мембрани, чи просто зміщуються за рахунок коливань ендолімфи, які викликані коливаннями перилімфи; але у будь-якому випадку клітини спірального органа трансформують механічну енергію звукових коливань в енергію нервового імпульсу.

Ці нервові імпульси проводяться по нервових волокнах клітин спірального вузла (ганглія) у складі завиткової частини присінково-завиткового нерва (VIII пара черепних нервів). Аксони клітин спірального вузла закінчуються синапсами на нейронах переднього (вентрального) і заднього (дорсального) завиткового (слухових) ядер, які лежать в довгастому мозку в області вестибулярного поля ромбоподібної ямки. Відростки клітин переднього ядра спрямовуються на протилежну сторону, утворюючи трапециподібне тіло. Аксони заднього ядра виходять на поверхню ромбоподібної ямки і у вигляді мозкових смужок IV шлуночка мозку направляються до серединної борозні ромбоподібної ямки, потім занурюються всередину речовини мозку і приєднуються до волокон трапециподібного тіла. На протилежній стороні моста волокна трапециподібного тіла згинаються, даючи початок латеральній петлі. Після цього нервові волокна прямують далі до підкіркових центрів слуху: медіального колінчастого тіла і нижнього горбка пластинки даху середнього мозку. Частина аксонів завиткових ядер (слухового шляху) закінчується на клітинах медіального колінчастого тіла, де передають імпульс наступному нейрону. Відростки цих нейронів, пройшовши через підчечевіцеподібну частину задньої ніжки внутрішньої капсули спрямовані до слухового центру (коркового кінця слухового аналізатора), який знаходиться в корі верхньої скроневої звивини (поле 41 по Бродману). Тут здійснюються вищий аналіз і синтез нервових імпульсів, що надходять з звукосприймаючого апарату. Інша частина аксонів завиткових ядер проходить транзитом через медіальне колінчасте тіло, а потім через ручку нижнього горбка вступає в його ядро і закінчується на клітинах цього ядра. Аксони цих клітин утворюють екстрапірамідний покривково-спинномозковий шлях, який передає імпульси з нижніх горбків пластинки даху середнього мозку клітинам рухових ядер передніх рогів спинного мозку. Через нейрони цього шляху здійснюються рефлекторні повороти голови в бік джерела звуку.

ПРОВІДНІ ШЛЯХИ ОРГАНУ РІВНОВАГИ

Рецепторні волоскові клітини плям (отолітового апарату) сприймають зміни сили ваги та лінійного прискорення, тому при впливі лінійного прискорення мембрана ковзає по поверхні епітелію, тягнучи за собою війки, що й стає стимулом для виникнення нервового імпульсу. При вертикальному положенні голови пляма еліптичного мішечка розташована горизонтально, і мембрана не зсувається. При нахилах голови пляма розташовується під кутом, мембрана зсувається, завдяки чому вія згинається, що також стає стимулом. Аналогічним чином функціонує і пляма сферичного мішечка з тією лише різницею, що при вертикальному положенні голови пляма розташована вертикально.

У результаті змінюється положення війок, що в свою чергу викликає зміну активності різних ферментів волоскових клітин і призводить до виникнення імпульсу. Імпульс через синапси передається аферентним нервовим волокнам та по них до тіл нейронів присінково нервового вузла, який лежить на дні внутрішнього слухового проходу. Аксони клітин присінково вузла утворюють присінкову частину присінково-завиткового нерва (VIII пара черепних нервів), який виходить разом із завитковою частиною через внутрішній слуховий отвір в порожнину черепа. У мосто-мозжечковому кутку волокна нерва входять у речовину мозку і підходять до вестибулярних ядер, розташованих в області вестибулярного поля ромбовидної ямки. Це верхнє ядро (Бехтерева), медіальне (Швальбе), латеральне (Дейтерса) і нижнє ядро (Роллера). Аксони нейронів вестибулярних ядер утворюють зв'язки з багатьма структурами центральної нервової системи.

По волокнах присінково-спинномозкового шляху від вестибулярних ядер нервові імпульси йдуть до рухових ядер передніх рогів спинного мозку. Від вестибулярних ядер частина волокон, перехрещуючись, йде в таламус, де розташовані нейрони, звідки імпульси направляються до кори постцентральної звивини тім'яної та скроневої часток (коркові центри статокінетичного аналізатора). Ці зв'язки забезпечують свідому орієнтацію в просторі. Частина нервових волокон присінкової частини присінково-завиткового нерва спрямовується безпосередньо в мозочок (у вузлик і в клаптик мозочка). Ці зв'язки регулюють вестибулярні рефлексі. Зв'язки вестибулярних ядер з ядрами окорухових нервів, які здійснюють рухи очей, мають відношення до змін положення голови і тіла в просторі.

• **ОРГАН НЮХУ, ОРГАН СМАКУ, ЗАГАЛЬНИЙ ПОКРИВ (ШКІРА)**

ОРГАН НЮХУ (*organum olfactorium*) розташовується в нюховій області слизової оболонки порожнини носа площею 250-500 мм² у дорослої людини.

Нюховий аналізатор забезпечує сприйняття нюхових подразнень, проведення нервових імпульсів до нюхових центрів, аналіз і інтеграцію надійшла в них інформації.

Рецептори нюхового аналізатора розташовуються в нюховій області слизової оболонки носа і являють собою периферичні відростки нюхових клітин. Самі нюхові клітини є тілами першого нейрона нюхового аналізатора. Епітелій слизової оболонки нюхової області носить назву *нюхового епітелію, epithelium olfactorium*.

Молекули пахучих речовин, що потрапляють в секрет нюхових залоз, взаємодіють з рецепторними білками цитолемми війок нейросекреторну нюхових клітин, що викликає нервовий імпульс. *Нюхові нерви, nn. olfactorii* (I пара черепних нервів), являють собою нерви спеціальної чутливості - нюхової.

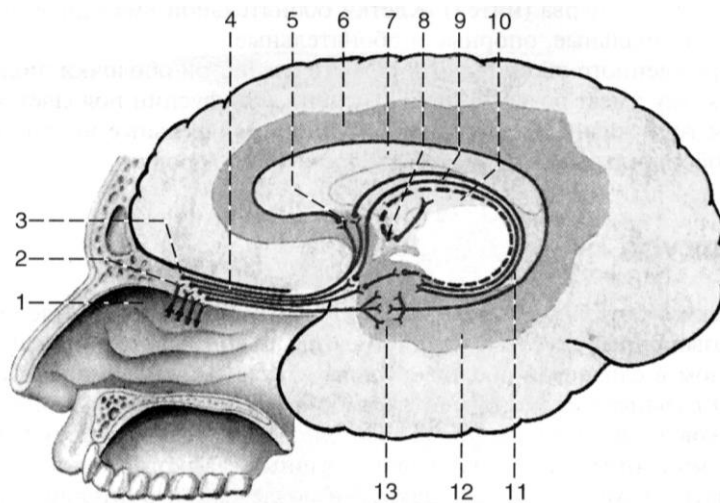


Рис. 64. Провідний шлях органу нюху

1 – верхня носова раковина; 2 – нюхові нерви (I пара); 3 – нюхова цибулина; 4 – нюховий тракт; 5 – підмозолисте поле; 6 – поясна звивина; 7 – мозолисте тіло; 8 – соскоподібне тіло; 9 – звід; 10 – задній таламус; 11 – зубчаста звивина; 12 – параморськоконикова звивина; 13 – гачок.

Вони починаються від нюхових нейросенсорних клітин, *cellulae neurosensoricae olfactoricae*, що утворюють перший нейрон нюхового шляху і як було згадано вище залягають у нюховій області слизової оболонки порожнини носа.

Вони у вигляді 15-20 тонких нервових стовбурів (нюхові нитки), проникають через продірявлену платівку решітчастої кістки в порожнину черепа, де вступають в *нюхову цибулину (bulbus olfactorius)* (тут лежить тіло 2-го нейрона), що переходить в *нюховий тракт (tractus olfactorius)*. Він переходить в нюховий трикутник (*trigonum olfactorium*). Останній поділяється на дві нюхові смужки, що вступають в *передню пронизну речовину (substantia perforata anterior)*, в підмозолисте поле, прозору перетинку, де знаходяться тіла третіх нейронів. Потім волокна клітин цих утворень різними шляхами досягають коркового кінця нюхового аналізатора, що залягає в області гачка і парагіппокампальної звиліни.

ОРГАН СМАКУ (*organum gustus*) має ектодермальне походження.

Орган смаку у людини представлений безліччю (близько 2000-3000) смакових бруньок, розташованих у багатошаровому епітелії бічних поверхонь жолобуватих, листоподібних та грибоподібних сосочків мови, а також у слизовій оболонці піднебіння, зіва, глотки і надгортанника. В епітелії кожного сосочка, оточеного валиком, розташовано до 200 смакових бруньок, у решти – по кілька бруньок. Між сосочками, а також у рівчаках сосочків, оточених валиком, відкриваються вивідні протоки дрібних слинних залоз язика, які виділяють секрет, що омиває смакові бруньки. Смакові бруньки займають всю товщину епітеліального покриву сосочків язика.

Смакові бруньки мають еліпсоїдну форму, складаються з 20-30 щільно прилягаючих одна до одній смакових сенсорних і підтримуючих клітин, в основі яких знаходяться базальні клітини. На вершині кожної смакової бруньки мається смаковий отвір (*porus gustatorius* – смакова пора), який веде в маленьку смакову ямку, утворену верхівками смакових клітин.

Розрізняють 4 смакових відчуття: гірке, солоне, кисле і солодке. На слизовій оболонці язика розрізняють області сприйняття смакових відчуттів, що перекривають одна одну. Однак гіркий смак сприймається головним чином сосочками основи язика. Одна сенсорна клітина сприймає кілька смакових подразнень.

Взаємодія молекул з рецепторами викликає нервовий імпульс. Аферентні нервові волокна по-різному реагують на смакові впливи. Так, багато волокон язикоглоткового нерва особливо сильно збуджуються під дією гірких речовин, а лицьового нерва – під дією кислих, солоних і солодких. Одні волокна активніше реагують на солоні речовини, інші – на солодкі. Нервовий імпульс від передніх 2/3 язика передається по нервових волокнах язикового нерва, а потім барабанної струни лицевого нерва. Від жолобуватих сосочків, м'якого піднебіння і піднебінних дужок імпульс йде по волокнах язикоглоткового нерва, від надгортанника – по блукаючому нерву. Тіла нейронів цих нервів залягають у відповідних нервових вузлах, їх аксони спрямовуються у складі зазначених нервів в чутливе ядро одиночного шляху, розташоване в довгастому мозку.

Центральні відростки клітин цих ядер спрямовуються через медіальну петлю в таламус, у вентральне задньолатеральне ядро. Аксони цих нейронів йдуть до коркового кінця смакового аналізатора, розташованого в корі параморсько-коникової звивини, гачка і гіпокампу (амонові роги).

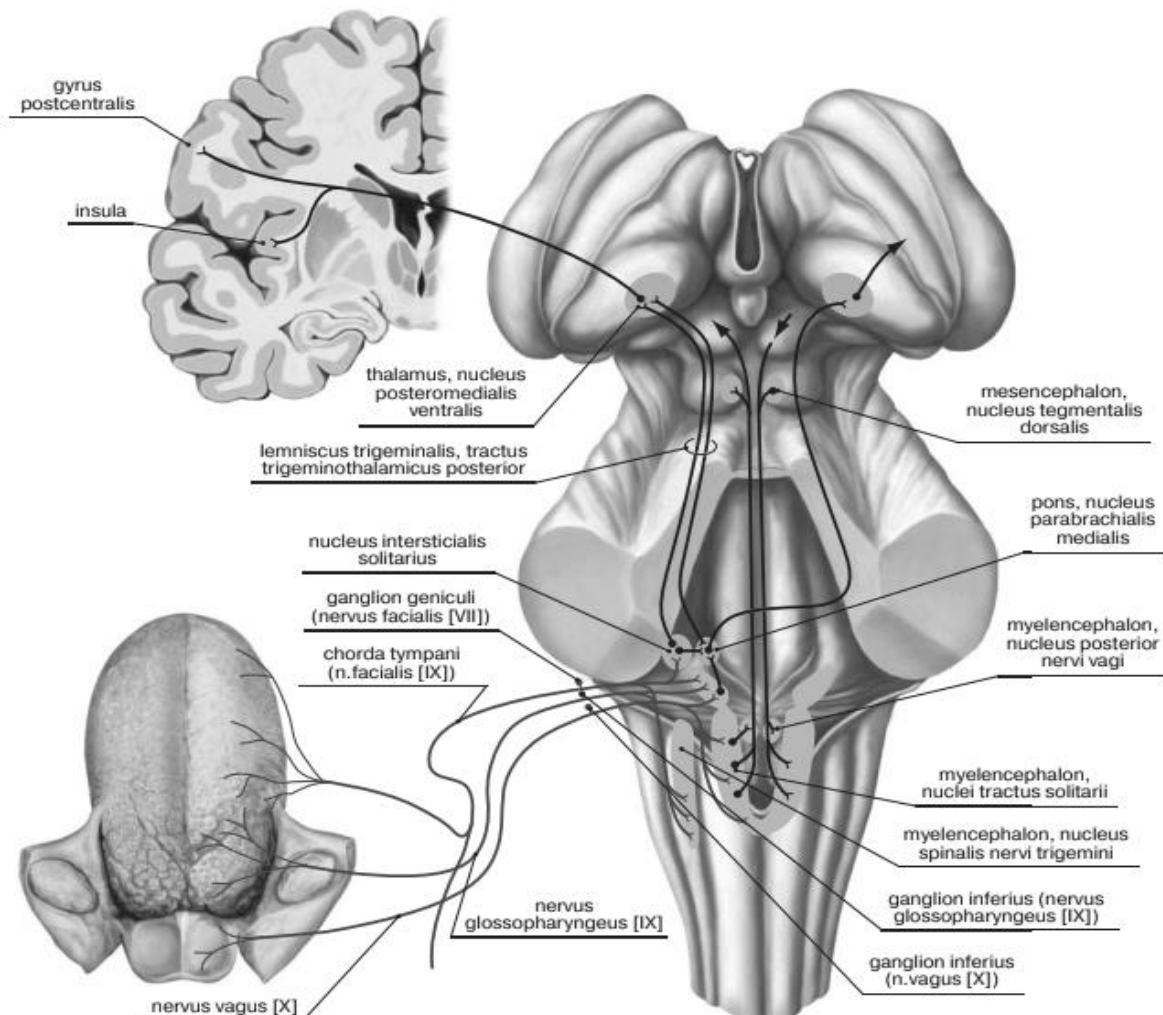


Рис 65. Провідний шлях органу смаку

ШКІРА (*cutis*) відноситься до загального покриву, що безпосередньо стикається із зовнішнім середовищем і є надзвичайно важливим органом тіла, який бере різноманітну і активну участь у життєдіяльності організму.

Площа шкіри у дорослої людини досягає 1,5-2,3 м², маса 4-6%, а разом з гіподермою 16-17% від загальної маси тіла. Вся поверхня шкіри є великим рецепторним полем тактильної, больової, температурної шкірної чутливості.

Шкіра виконує різноманітні функції: захисну, терморегуляторну, дихальну, обмінну, рецепторну. Залози шкіри виробляють піт, шкірне сало. Шкіра бере активну участь в обміні вітамінів. Особливо важливий синтез вітаміну D, який відбувається під впливом ультрафіолетових променів. Шкіра є одним із найважливіших депо крові – в ній депонується до 1 л крові в поверхневих і судинних сплетеннях дерми.

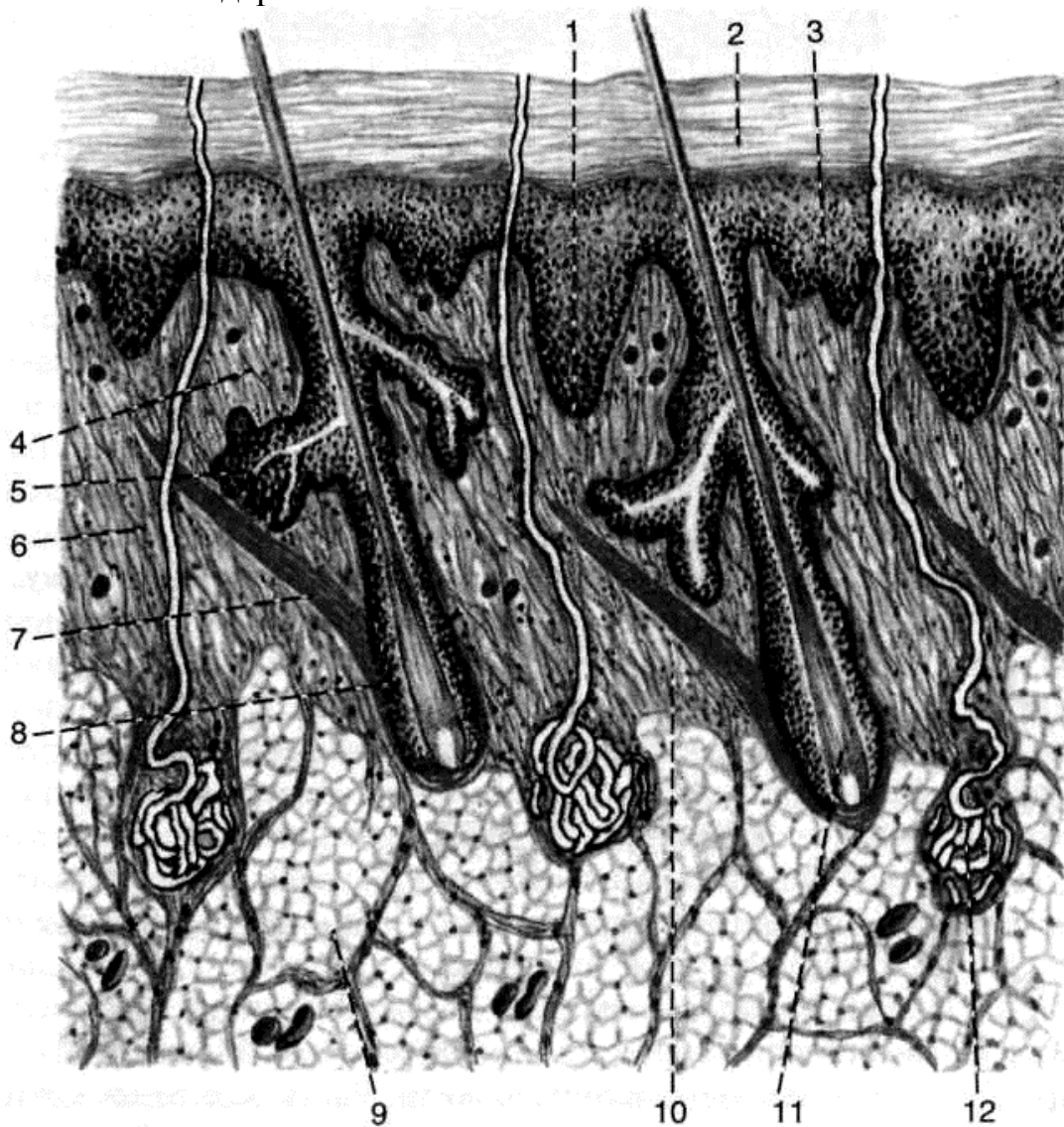


Рис. 66. Будова шкіри

1 – епідерміс; 2 – роговий шар; 3 – базальний шар; 4 – сосочковий шар; 5 – сальна залоза; 6 – сполучнотканинні волокна (колагенові, еластичні та ретикулярні) та клітини; 7 – пучки міоцитів; 8 – волосяна цибулина; 9 – часточки жирової тканини; 10 – сітчастий шар; 11 – корінь волосу; 12 – потова залоза.

Шкіра складається з епідермісу, який, розвивається із ектодерми, дерми, що утворюється із дерматомів (мезодермальне походження) і підшкірно-жирової клітковини (гіподерми).

Епідерміс включає в себе п'ять шарів епідермальних клітин. Він також містить меланін, який забарвлює шкіру і викликає ефект засмаги.

Дерма, або власне шкіра (*derma*), товщиною 0,5-5 мм утворена сполучною тканиною. Товщина дерми варіює у однієї людини, вона найбільша на плечах, спині, стегнах, сідницях, найменша на грудях, калитці.

Підшкірно-жирова клітковина складається з пучків сполучної тканини і жирових скупчень, пронизаних кровоносними судинами і нервовими волокнами. Фізіологічна функція жирової тканини полягає в накопиченні і зберіганні поживних речовин. Крім того, вона служить для терморегуляції і додаткового захисту внутрішніх органів.

До **придатків шкіри** людини відносять волосся, нігті та шкіряні залози (потові, сальні, молочні залози).

Волосся (*pili*) є похідним епідермісу. Майже вся шкіра покрита волоссям. Виняток становлять долоні, підошви, перехідна частина губ, головка статевого члена і малі статеві губи. Найбільше число волосся зазвичай буває на голові. Характер оволосіння залежить від статі та віку і відноситься до вторинних статевих ознак. У період статевого дозрівання починається посилений ріст волосся в пахвових ямках, на лобку, у чоловіків також на обличчі, кінцівках, грудях, животі. Розрізняють волосся 3 типів – довгі, щетинисті та пушкові. Довге волосся покривають голову, лобок і пахвові ямки; щетинисті належать до брів, вії, присінку порожнини носа і зовнішнього слухового проходу; пушкове волосся розташовується на інших поверхнях тіла.

Волос має виступаючий над поверхнею шкіри стрижень (*scapus*) і корінь (*radix*), що лежить в товщі шкіри. Довжина стрижня коливається від 1-2 мм до 1,5 м, а товщина – від 0,005 до 0,6 мм. Корінь волосини знаходиться у волосяному мішку (*фолікулі – folliculus pili*), утвореному епітеліальною (кореневою) піхвою і сполучнотканинною сумкою волоса (*bursa pili*).

До сумки прикріплюється м'яз – піднімач волоса (*m. arrector pili*). Волосся на підборідді та у області лобка позбавлене цього м'язу. У сумку волоса відкривається сальна залоза. Скорочуючись, м'яз піднімає волосся, здавлює сальну залозу, завдяки чому виділяється її секрет.

Ніготь (*unguis*). Нігті, як і волосся, є похідними епідермісу. Ніготь являє собою рогову пластинку, що лежить на сполучнотканинному нігтьовому ложі, обмежену біля основи і з боків нігтьовими валиками. Ніготь вдається у щілини, розташовані між ложем і валиками. У задній нігтьовій щілині залягає корінь нігтя. Тіло нігтя лежить на нігтьовому ложі, а вільний край виступає за його межі. Ніготь росте в результаті поділу клітин паросткового шару нігтя – епітелію нігтьового ложа в області кореня. Діляться клітини, подібно епітеліоцитам епідермісу, просуваючись вперед, та стають зроговілими.

Залози шкіри. До них відносяться потові, сальні і молочні залози.

Потових залоз (*glandula sudorifera*) близько 2-2,5 млн, вони являють собою прості трубчасті залози. Розрізняють мерокринні та апокринні потові залози.

Апокринові потові залози розвиваються лише в період статевого дозрівання в шкірі чола, лобка, великих статевих губ, кола заднього проходу, пахвових ямок. Їх секрет містить більше білкових речовин, які при розкладанні дають специфічний запах.

Сальні залози (glandulae sebaceae) прості альвеолярні, розташовуються на межі між сосочковими та сітчастими шарами дерми. Сальні залози відсутні лише на долонях й підошвах, найбільша їх кількість на голові, лобі, щоках, підборідді. Загальна маса виділяемого залозами шкірного сала може досягати 20 г / добу. Залоза складається із альвеолярного секреторного відділу діаметром 0,2-2,0 мм та короткої вивідної протоки, яка відкривається у волосяний мішечок (сальна залоза волосу). На ділянках шкіри, позбавлених волосся (головка статевого члена, перехідна частина губи), протоки відкриваються на поверхню шкіри (вільна сальна залоза). Клітини, насичені жиром, гинуть, утворюючи шкірне сало. Шкірне сало має бактерицидні властивості і не тільки змащує волосся та епідерміс, а й певною мірою охороняє його від мікроорганізмів. У період статевого дозрівання функція сальних залоз активується, що пов'язано з впливом статевих гормонів.

Молочна залоза (glandula mammaria або mamma) є зміненою потовою залозою. Вона розташована на передній поверхні грудного м'язу. У людини молочні залоза мають як жінки, так і чоловіки. У чоловіків залоза недорозвинена. За своєю структурою у чоловік та жінок вони ідентичні, розрізняються лише ступенем їх розвитку. До початку статевого дозрівання груди дівчаток і хлопчиків нічим не відрізняються. При деяких розладах ендокринної системи у статевозрілих чоловіків может спостерігатися збільшення грудей (гінекомастія) й навіть інколи відбувається секреція молока.

Жіноча молочна залоза. Більшою частиною своєї основи кожна залоза прикріплена до великого грудного м'язу (musculus pectoralis major) і частково до переднього зубчастого м'язу (musculus serratus anterior). Із зовнішнього боку між молочними залозами є поглиблення, зване пазухою (sinus mammarum).

На передній поверхні залози знаходиться ареола - гіперпігментована округла ділянка з виступом — *грудний сосок (papilla mammae)*. Як правило, у жінок, які не народжували, сосок має конусоподібну форму, у таких, що народжували, — циліндричну. Ареола в діаметрі має орієнтовно 3-5 сантиметрів. Пігментація шкіри соска і ареоли відрізняється від решти шкіри — вона помітно темніша завдяки меланіну. Під час вагітності інтенсивність пігментації посилюється.

У навколососковому колі є деяка кількість невеликих рудиментарних молочних залоз, так званих залоз Монтгомері (glandulae Montgomerii), що утворюють навколо соска невеликі піднесення. Шкіра соска покрита дрібними зморшками. Біля верхівки соска знаходяться невеликі отвори — молочні пори (pori lactiferi), вони являють собою закінчення молочних проток (ducti lactiferi), що йдуть від верхівок молочних часток (lobi mammae). Діаметр молочних проток від 1,7 до 2,3 мм. Деякі молочні протоки зливаються між собою, тому кількість молочних отворів завжди менше кількості проток (зазвичай їх буває від 8 до 15).

Власне молочна залоза називається тілом *молочної залози (corpus mammae)* і являє собою щільне тіло у формі опуклого диска, оточене шаром жиру (*capsula adiposa mammae*). Тіло молочної залози складається з 15-20 окремих конусоподібних часток, розташованих радіально навколо грудного соска, звернених верхівкою до нього і розділених між собою прошарками сполучної тканини. Кожна частка, у свою чергу, складається з більш крупних та дрібніших часточок (*lobuli mammae*). Кожна часточка складається з альвеол діаметром 0,05-0,07 мм. Система протоків починається з дрібних внутрішньочасточкових, які вливаються в міжчасточкові. Останні, зливаючись, утворюють 15-20 молочних протоків, які спрямовуються радіально до соска та відкриваються на його поверхні. Не доходячи до соска, кожна протока розширюється, утворюючи молочний синус.

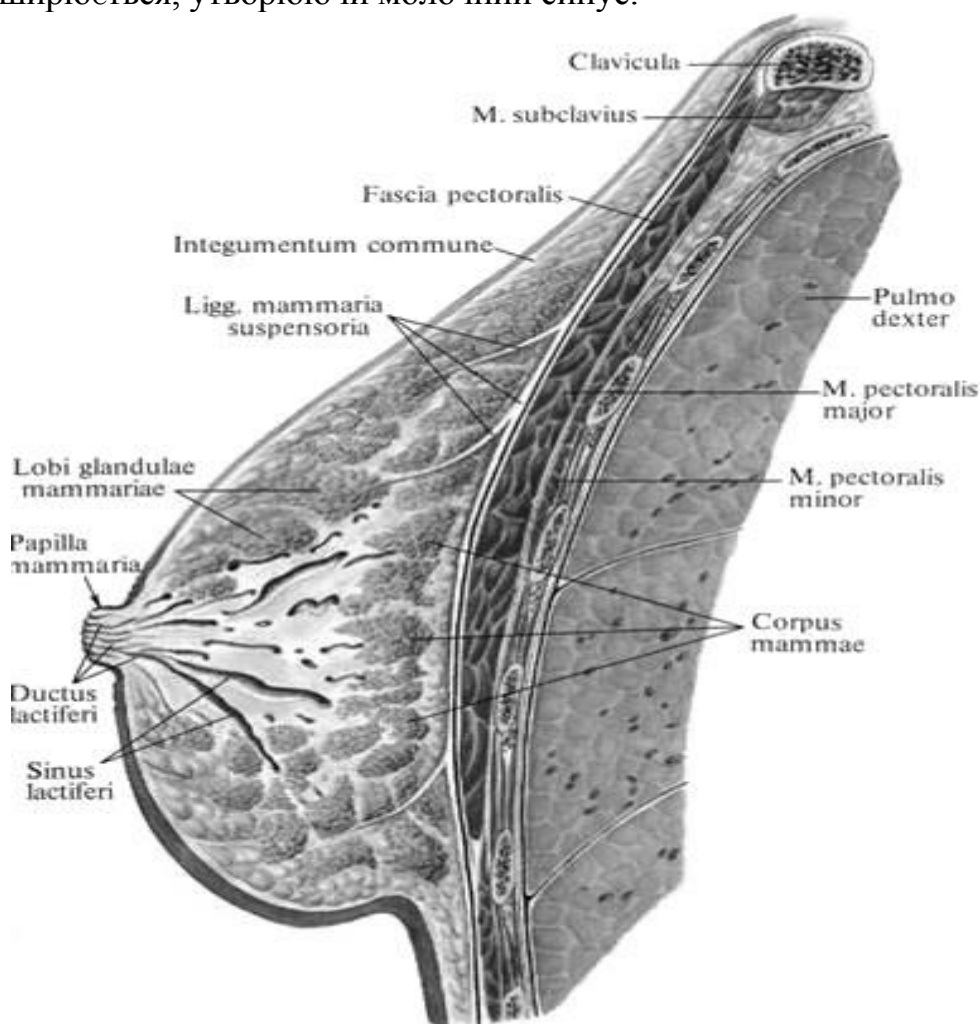


Рис. 67. Будова жіночої молочної залози

Чоловіча молочна залоза (mamma virilis) має ту ж саму будову, що й жіноча, але при нормальному гормональному балансі не розвивається. Грудний сосок з навколососковим кружком значно менший, ніж у жінок, він виступає над поверхнею всього на 2-5 мм.

Наявність молочних залоз у чоловіків, непридатних для годування, пояснюється тим, що молочні лінії, з яких вони розвинулися, закладаються ще на ранньому етапі внутрішньоутробного розвитку, до стадії статевої диференціації.

Шкірна чутливість

Щодо іннервації шкіру ділять на окремі ділянки межі яких не чітко відокремлені, а заходять і на сусідні території; крім того, нерви останніх зв'язані рядами анастомозів. Центри шкірних нервів, закладені у спинному і головному мозку, пов'язані з руховим апаратом.

Шкіра інервується чутливими нервами, які відходять від спинномозкових та черепних нервів, а також волокнами вегетативних нервів, які інервують судини, гладкі гліюцити та залози. Густе нервово сплетіння залягає в підшкірній основі. Від нього відходять гілки, які формують сплетіння навколо коренів волосся, залоз, жирових часточок, в сосочковому шарі шкіри. Від останнього відходять волокна, які інервують сосочковий та сітчастий шари, а також епідерміс.

Шкіра багата рецепторами. Залежно від характеру подразника розрізняють терморекцептори, механорецептори та ноцирелептори. Перші сприймають зміни температури, другі – дотик, її здавлення, треті – больові подразнення. Аферентні нервові волокна, по яких поширюються імпульси від зазначених рецепторів, є дендритами чутливих псевдоуніполярних клітин, які залягають у спинномозкових вузлах та чутливих вузлах черепних нервів.

Дотик (механорецепція) – це здатність відчувати тиск, дотик, вібрацію, які сприймаються лише в певних дотикових точках шкіри. Щільність дотикових точок найбільша в шкірі губ і подушечок пальців, найменша – в шкірі спини, плечей, стегон. Сучасні дослідження дозволили диференціювати функцію рецепторів шкіри. Так, тільця Фатер-Пачіно є рецепторами вібрації; тільця Мейснера - дотику (тактильними); диски Меркеля, тактильні тільця Пінкус-Ігго і тільця Руффіні – тиску. Будова і положення рецепторів на ділянках шкіри, вкритих волоссям та позбавлених волосся, різні.

У шкірі людини переважають рецептори дотику. Мабуть, кожен окремий рецептор сприймає певне дотикове відчуття, але при впливі на шкіру різних механічних стимулів одночасно реагують рецептори декількох типів. Терморекцептори сприймають температурні роздратування, причому різні точки шкіри сприймають тепло або холод, останні переважають. Найбільш чутлива до температурних подразників шкіра обличчя, на 1 см² якої припадає від 16 до 19 холодних точок. На 10 см² шкіри кисті припадає 10-15 холодних і 3-4 теплові точки.

Больових точок шкіри значно більше, ніж тактильних (приблизно в 9 разів) і температурних (приблизно в 10 разів). Больові відчуття сприймають ноцирелептори. Це вільні нервові закінчення, які функціонально підрозділяються на механочутливі, термочутливі і полімодальні (механо- та термочутливі). Останні в шкірі переважають.

Орієнтовний перелік питань до підсумкового контролю:
РОЗДІЛ 3. ЦЕНТРАЛЬНА НЕРВОВА СИСТЕМА ТА ОРГАНИ ЧУТТЯ

1. Розвиток центральної системи в ембріогенезі. Основні етапи формування нервової системи в філогенезі.
2. Поняття про нейрон. Сіра та біла речовина центральної нервової системи. Нервові волокна, пучки, корінці, вузли, нерви. Будова простої і складної рефлекторної дуги.
3. Спинний мозок: топографія, зовнішня будова. Сегменти спинного мозку. Розвиток спинного мозку в ембріогенезі Аномалії розвитку спинного мозку.
4. Спинний мозок: розвиток, топографія, внутрішня будова. Морфо-функціональна характеристика сірої речовини.
5. Спинний мозок: розвиток, топографія, внутрішня будова. Морфо-функціональна характеристика білої речовини.
6. Оболони спинного мозку, простори між ними, їх вміст.
7. Розвиток головного мозку (мозкові пухирі і їх похідні). Аномалії розвитку головного мозку
8. Стовбур головного мозку. Характеристика ядер черепних нервів
9. Довгастий мозок: розвиток, зовнішня будова і внутрішня будова.
10. Міст: розвиток, зовнішня будова і внутрішня будова.
11. Ромбоподібна ямка: її межі, рельєф. Проекція ядер черепних нервів. IV шлуночок: топографія, стінки, сполучення.
12. Мозочок: розвиток, зовнішня будова і внутрішня будова.
13. Середній мозок: розвиток, зовнішня будова і внутрішня будова.
14. Проміжний мозок: частини, будова, функціональне значення. III шлуночок, стінки, сполучення.
15. Базальні ядра півкуль великого мозку: топографія, будова, функції.
16. Бічні шлуночки: частини, їх стінки, сполучення.
17. Біла речовина півкуль великого мозку: асоціативні, комісуральні, проекційні волокна. Внутрішня капсула: частини, топографія провідних шляхів.
18. Нюховий мозок: центральний і периферійний відділи.
19. Екстрапірамідна рухова система: ядра, шляхи, функції.
20. Рельєф верхньобічної поверхні півкуль великого мозку. Локалізація кіркових кінців аналізаторів в корі тім'яної частки. Будова кори. Роботи В.О. Беца.
21. Рельєф верхньобічної поверхні півкуль великого мозку. Локалізація кіркових кінців аналізаторів в корі лобової і скроневої часток.
22. Рельєф присередньої та нижньої поверхонь півкуль великого мозку.
23. Провідні шляхи. Класифікація. Екстероцептивні провідні шляхи: провідний шлях температурної і больової чутливості; провідний шлях тактильної чутливості.
24. Провідні шляхи. Класифікація. Пропріоцептивні шляхи кіркового напряму та мозочкового напряму.
25. Низхідні провідні шляхи. Класифікація. Кірково-спинномозковий та кірково-ядерний шляхи (пірамідні).
26. Оболони головного мозку, простори між ними, їх вміст. Утворення і відтік спинномозкової рідини. Аномалії розвитку оболонок головного мозку.
27. Око. Очне яблуко: оболонки, заломлюючі середовища. Камери очного яблука. Утворення і шляхи циркуляції водянисті вологи.
28. Око: додаткові структури ока.
29. Зоровий аналізатор. II пара черепних нервів.
30. Зовнішнє і середнє вухо: частини, будова.
31. Внутрішнє вухо: частини, будова, місце локалізації рецепторів слуху і рівноваги.
32. Орган нюху: будова, функції.
33. Орган смаку: будова, функції.

Перелік практичних навичок до розділу 3: «ЦНС та органи чуття»

Спинний мозок
Головний мозок
Стовбур головного мозку
Довгастий мозок
Міст
Четвертий шлуночок
Середній мозок
Мозочок
Проміжний мозок
Півкуля великого мозку
Присередня і нижня поверхні півкулі великого мозку
Основні ядра
Бічні шлуночки
Спинномозкова тверда оболона
Тверда оболона головного мозку
Павутинна оболона головного мозку
Спинномозкова павутинна оболона
М'яка оболона головного мозку
Спинномозкова м'яка оболона
Очне яблуко
Додаткові структури ока
Зовнішнє вухо
Середнє вухо
Внутрішнє вухо

Література

Основна література:

1. Johannes W.Rohen. Color Atlas of Anatomy / Johannes W.Rohen, Chihiro Yokochi, Elke Lütjen-Drecoll. – Philadelphia: Elsevier, 2016. – 503 с.
<https://www.google.com/url?sa=t&rct=j&q=&esrc=s&source=web&cd=&cad=rja&uact=8&ved=2ah>
2. F.H.Netter. Atlas of Human Anatomy. Ciba Pharmaceuticals Division; 2020. 548 p.
<https://www.amazon.com/Atlas-Human-Anatomy-Netter-Science/dp/0323393225>
3. Elaine N. Marieb. Human anatomy and physiology. Amazon Sales Rank. Published on: 2017. 540 p. <https://www.amazon.com/Human-Anatomy-Physiology-Elaine-Marieb/dp/080535462X>
4. Agur A.M.R. Grant's Atlas of Anatomy / Agur A.M.R, Dalley A.F.. – Lippincott: Williams & Wilkins, 2016. – 896 с.
<https://www.google.com/url?sa=t&rct=j&q=&esrc=s&source=web&cd=&cad=rja&uact=8&ved=2ah>
5. Grant's atlas of anatomy / Anne M.R. Agur, Arthur F. Dalley II, 14th ed. - Baltimore: Wolters Kluwer, 2017. – 864 p.
<https://www.google.com/url?sa=t&rct=j&q=&esrc=s&source=web&cd=&cad=rja&uact=8&ved=2ah>
6. Френк Г. Неттер. Атлас анатомії людини з латинською термінологією: 7-е видання / Френк Г. Неттер, Л.Ю. Смольська., 2021. – 680 с. ISBN: 978-617-505-869-5 (9786175058695)
7. B. D. Chaurasia's. Human Anatomy: Regional & Applied Dissection & Clinical, Volume 2, Lower Limb, Abdomen & Pelvis / B. D. Chaurasia's., 2019. – 562 с. – (8th Edition). ISBN: 9789388902748
8. B. D. Chaurasia's. Human Anatomy: Regional & Applied Dissection & Clinical, Volume 3, Head and Neck and Volume 4, Brain–Neuroanatomy (Set of 2) / B. D. Chaurasia's., 2019. – 640 с. ISBN: 9789388902755

Допоміжна література:

1. Henry Gray. Gray's Anatomy. Descriptive and Surgical. Philadelphia. USA; 2016.
<https://www.amazon.com/Grays-Anatomy-Descriptive-Henry-Gray/dp/1537438921>
2. W. Kahke, H.Leonhardt, W. Leonhardt, W. Platzer. Color atlas and Textbook of Human Anatomy. Stuttgart, New York, 1993. 372 p. <https://www.amazon.com/Kahle-Leonhardt-Platzer-textbook-anatomy/dp/B0718YTJ8Q>
3. R.D.Lockhart, G.F.Hamilton, F.W.Fyfe. Anatomy of the human body. Philadelphia; 2005. 697 p. <https://onlinelibrary.wiley.com/doi/abs/10.1002/ar.1091380114>
4. James E. Crouch. Functional Human Anatomy. Lea and Febiger. Philadelphia; 2017. 649 p.
<https://www.abebooks.com/Functional-Human-Anatomy-James-E-Crouch/30202647492/bd>
5. Johannes W. Rohen, Chihiro Yokoshi, Elke Lütjen-Drecoll. Color atlas of anatomy. Seventh edition. New York Tokyo; 2011. 548 p. <https://www.moscomm.org/pdf/color-atlas-of-anatomy-a-photog-study-of-the-human-body-7th-ed-j-rohen-et-al-lippincott-2011.pdf>
6. Frederic H. Martini, Robert B. Tallitsch, Judi L. Nath. Human Anatomy. International Edition. 9th Edition. July 7; 2017, Paperback, 740p. https://www.amazon.com/Human-Anatomy-Books-Carte-9th-dp-0134424948/dp/0134424948/ref=dp_ob_title_bk
7. Harold Ellis, Vishy Mahadevan. Clinical Anatomy: Applied Anatomy for Students and Junior Doctors. 11th Edition. Rest of World: Australia: Nov. 20; 2006. 456 p.
<https://www.amazon.com/Clinical-Anatomy-Applied-Students-Doctors/dp/1405138041>
8. Vincent Perez. Atlas of human anatomy. Barcharts, Inc. Boca raton, Elorida. January 1; 2006. 220p. <https://www.amazon.com/Atlas-Human-Anatomy-Quickstudy-Books/dp/B006TXEQ9I>

Посилання на інформаційні ресурси в Інтернеті, відео-лекції:

<https://www.netterimages.com/>

<https://www.youtube.com/channel/UC0fW0JbGMFvqYOY3V6p-KRg>

<http://meduniver.com/Medical/Anatom/>

<https://www.amazon.com/atlas-human-anatomy-interactive-ancillaries/dp/145570>

<http://anatomia.at.ua/>

<http://www.anatomy.tj/>

<http://www.innerbody.com>

<http://www.anatomyatlases.org/>

<https://aclandanatomy.com/>

<http://www.anatomatlas.com/>

<http://www.healthline.com/human-body-maps/male>

Електронне навчальне видання комбінованого використання
Можна використовувати в локальному та мережному режимі

Шерстюк Сергій Олексійович
Храмова Тетяна Олександрівна
Панов Станіслав Ігорович
Зотова Алла Борисівна
Сидоренко Руслан Валеріанович
Федорченко Марія Олександрівна

ЦЕНТРАЛЬНА НЕРВОВА СИСТЕМА ТА ОРГАНИ ЧУТТЯ

Методичні рекомендації
для самостійної роботи здобувачів вищої освіти
1-го курсу навчання медичного факультету з дисципліни
«Анатомія людини» спеціальності «Медична психологія»

В авторській редакції

Підписано до розміщення 21.05.2025. Гарнітура Times New Roman.
Ум. друк. арк. 5,93. Обсяг 6,198. Зам. № 429/25.

Харківський національний університет імені В. Н. Каразіна,
61022, м. Харків, майдан Свободи, 4
Свідоцтво суб'єкта видавничої справи ДК № 3367 від 13.01.2009
Видавництво ХНУ імені В. Н. Каразіна