

Міністерство освіти і науки України
Харківський національний університет імені В. Н. Каразіна

СУДИНИ ТА НЕРВИ ТУЛУБА І КІНЦІВОК

Методичні рекомендації
для самостійної роботи здобувачів вищої освіти 1-го курсу навчання
медичного факультету з дисципліни «Анатомія людини»
спеціальності «Терапія та реабілітація»

Електронний ресурс

Рецензенти:

Ростислав Смачило – доктор медичних наук, завідувач відділенням хірургії печінки та жовчовивідних шляхів ДУ «Інститут загальної та невідкладної хірургії імені В. Т. Зайцева НАМН України», професор кафедри хірургії № 1 ХНМУ;

Людмила Шерстюк – кандидат медичних наук, доцент, завідувачка кафедри загальної практики – сімейної медицини Харківського національного університету імені В. Н. Каразіна.

*Затверджено до розміщення в мережі Інтернет рішенням Науково-методичної ради
Харківського національного університету імені В. Н. Каразіна
(протокол № 10 від 21 травня 2025 року)*

С 89 **Судини та нерви тулуба і кінцівок** : методичні рекомендації для самостійної роботи здобувачів вищої освіти 1-го курсу навчання медичного факультету з дисципліни «Анатомія людини» спеціальності «Терапія та реабілітація» [Електронний ресурс] / С. О. Шерстюк, А. Б. Зотова, Т. О. Храмова, С. І. Панов, Р. В. Сидоренко, М. О. Федорченко. – Харків : ХНУ імені В. Н. Каразіна, 2025. – (PDF 136 с.)

Методичні рекомендації для здобувачів вищої освіти з дисципліни «Анатомія людини» спеціальності «Терапія та реабілітація» розроблені у відповідності з діючими програмами з анатомії людини для здобувачів вищої освіти медичних факультетів університетів. Посібник призначений для роботи здобувачів вищої освіти під час підготовки до занять з курсу «Анатомія людини». До кожної теми наведені перелік практичних навичок та контрольних питань. Теми проілюстровані рисунками та схемами, які полегшують сприйняття матеріалу та сприяють його кращому засвоєнню. Матеріали дають змогу сформуванню у здобувачів вищої освіти правильне розуміння закономірностей будови організму людини. Для здобувачів вищої освіти медичного факультету.

УДК611.1(072)

© Харківський національний університет імені В. Н. Каразіна, 2025

© Шерстюк С. О., Зотова А. Б., Храмова Т. О., Панов С. І., Сидоренко Р. В., Федорченко М. О., уклад., 2025

ЗМІСТ

ВСТУП до ангіології.....	4
Анатомія серця: топографія серця, проекція серця на передній стінці грудної клітки, анатомія камер серця. Велике та мале коло кровообігу.....	11
Анатомія серця: будова стінки серця, Кровопостачання та іннервації серця. Осердя.....	24
Аорта та її частини. Грудна аорта. Черевний відділ аорти. Артерії таза.....	33
Вени тулуба: непарна та півнепарна вени, нижня порожниста вена, ворітна печінкова вена. Внутрішньо-системні та міжсистемні венозні анастомози.....	47
Симпатична частина автономної периферичної нервової системи (центральної та периферичної відділи).....	59
Вегетативні нервові сплетення черевної порожнини та порожнини малого таза. Парасимпатична частина автономної периферичної нервової системи.....	65
Судини верхньої кінцівки.....	72
Судини нижньої кінцівки.....	86
Спинномозкові нерви. Шийне сплетення.....	99
Плечове сплетення.....	104
Грудні нерви. Поперекове сплетення.....	116
Крижове сплетення. Куприкове сплетення.....	121
Перелік питань до розділу «Судини та нерви тулуба і кінцівок».....	127
Список літератури.....	135

ВСТУП до ангіології

Ангіологія – наука про судинну систему, до якої належать кровоносна та лімфатична, що пов'язані морфологічно та функціонально; разом із серцем утворюють серцево-судинну систему.

Тематичний план розділу: СУДИНИ ТА НЕРВИ ТУЛУБА І КІНЦІВОК

Тема 1. Анатомія серця. Велике коло та мале коло кровообігу. кровообіг плоду.

Топографія серця. Форма, положення серця. Зовнішня будова серця. Камери серця: їх будова. Клапани серця. Будова стінки серця: ендокард, міокард, епікард. Провідна система серця. Артерії та вени серця. Проекція меж серця та клапанів на передню стінку грудної порожнини. Вікова анатомія серця. Велике коло та мале коло кровообігу. Кровообіг плода.

Тема 2. Розвиток серця в ембріогенезі. Аномалії та варіанти розвитку серця.

Розвиток серця в філогенезі. Стадії розвитку серця в ембріогенезі людини. Варіанти та аномалії розвитку серця. Структурні механізми розвитку аномалій серця.

Тема 3. Загальна анатомія артеріальних судин

Анатомічна класифікація артерій. Класифікація артерій за будовою стінки. Основні закономірності розподілу артерій в організмі людини. Артеріальні міжсистемні та внутрішньосистемні анастомози. Джерела та механізми розвитку артерій. Артеріальні дуги та їх похідні. Варіанти та аномалії розвитку магістральних артерій. Роботи М.А.Тіхомірова. Судини гемомікроциркуляторного русла, будова їх стінки та функції. Джерела та механізми утворення судин гемомікроциркуляторного русла. Поняття про шляхи колатерального (обхідного) кровотоку. Вікові особливості артерій. Рентгенанатомія артерій.

Тема 4. Артерії грудної порожнини, черевної порожнини та порожнини малого таза

Аорта, її частини. Грудна аорта: топографія, класифікація гілок. Гілки грудної аорти та зони їх кровопостачання. Внутрішня грудна артерія (гілка підключичної артерії): топографія, гілки, область кровопостачання. Внутрішньосистемні та міжсистемні артеріальні анастомози. Черевна аорта: топографія, класифікація гілок. Пристінкові гілки черевної аорти: топографія, область кровопостачання. Вісцеральні гілки черевної аорти: парні та непарні. Парні вісцеральні гілки черевної аорти: топографія та ділянки кровопостачання. Непарні вісцеральні гілки черевної аорти: топографія та ділянки кровопостачання. Внутрішньосистемні артеріальні анастомози між гілками черевної аорти. Загальна клубова артерія: утворення, топографія, гілки. Внутрішня клубова артерія: то-

пографія, класифікація гілок. Пристінкові та вісцеральні гілки внутрішньої клубової артерії: топографія, область кровопостачання, внутрішньосистемні й міжсистемні артеріальні анастомози.

Тема 5. Загальна анатомія венозних судин. Вени тулуба. Внутрішньосистемні та міжсистемні венозні анастомози

Анатомічна класифікація вен. Класифікація вен за будовою стінки. Коріння та притоки вен. Поверхневі вени, глибокі вени. Венозні сітки, венозні сплетення. Джерела та механізми розвитку магістральних вен. Варіанти та аномалії розвитку магістральних вен. Вікові особливості вен. Рентгенанатомія вен. Верхня порожниста вена: корені, притоки, топографія. Непарна вена: утворення, топографія, класифікація приток, область збору венозної крові. Напівнепарна вена: утворення, топографія, класифікація приток, область збору венозної крові. Вени хребета. Нижня порожниста вена: корені, топографія, класифікація приток. Пристінкові та вісцеральні притоки нижньої порожнистої вени, область збору венозної крові. Воротна вена печінки: корені, топографія, притоки. Верхня брижова вена: топографія, притоки, область збору венозної крові. Нижня брижова вена: топографія, притоки, область збору венозної крові. Селезінкова вена: топографія, притоки, область збору венозної крові. Розгалуження ворітної вени в печінці. Загальна клубова вена: корені, топографія. Внутрішня клубова вена: топографія, притоки. Венозні сплетення органів малого таза. Венозні внутрішньосистемні анастомози. Венозні міжсистемні анастомози: кава-кавальні анастомози, порто-кавальні анастомози, порто-кава-кавальні анастомози.

Тема 6. Загальна анатомія лімфатичних судин

Класифікація лімфатичних судин. Лімфатичні капіляри: будова стінки та функції. Лімфатичні посткапіляри: будова стінки та функції. Лімфатичні судини (інтраорганні та екстраорганні): будова стінки та функції. Поверхневі та глибокі лімфатичні судини. Лімфатичні стовбури: яремний, підключичний, бронхо-середостенний, поперековий, кишкові – їх утворення, топографія, функції. Лімфатичні протоки: грудна протока, права лімфатична протока. Розвиток лімфатичних судин в ембріогенезі. Варіанти та аномалії розвитку лімфатичних проток. Вікові особливості будови лімфатичних судин. Лімфатичні вузли. Лімфатичні вузли грудної клітки: класифікація. Шляху відтоку лімфи від легень, серця, стравоходу. Лімфатичні вузли живота: класифікація. Лімфатичні тазові вузли. Лімфатичні судини та регіонарні лімфатичні вузли шлунка, тонкої кишки, товстої кишки, печінки, нирок, матки, яєчників. Поверхневі та глибокі лімфатичні судини верхньої кінцівки. Лімфатичні вузли верхньої кінцівки: класифікація. Шляху відтоку лімфи від молочної залози. Поверхневі та глибокі лімфатичні судини нижньої кінцівки. Лімфатичні вузли нижньої кінцівки.

Тема 7. Анатомія автономної частини периферійної нервової системи

Загальні закономірності будови та функції автономної частини периферійної нервової системи (вегетативної нервової системи). Морфологічні відмінності будови соматичної нервової системи та вегетативної нервової системи. Мор-

фологічні відмінності будови рефлекторної дуги соматичної нервової системи та вегетативної нервової системи. Симпатична та парасимпатичної частини вегетативної нервової системи: морфологічні, функціональні відмінності, об'єкти іннервації. Центри вегетативної нервової системи в головному та спинному мозку. Периферичний відділ вегетативної нервової системи: вегетативні вузли, нерви, вегетативні сплетення. Класифікація вегетативних вузлів, їх топографія, предузловіе та постузловіе нервові волокна. Симпатична частина вегетативної нервової системи. Центри в спинному мозку. Симпатичний стовбур: топографія, класифікація вузлів, межвузловіе гілки. Білі та сірі сполучні гілки: утворення, топографія. Гілки шийних вузлів симпатичного стовбура, їх топографія та ділянки іннервації. Симпатичні корінці вегетативних вузлів голови. Гілки грудних вузлів симпатичного стовбура, їх топографія, область іннервації. Гілки поперекових вузлів симпатичного стовбура, їх топографія, область іннервації. Гілки крижових вузлів симпатичного стовбура, їх топографія, область іннервації. Парасимпатична частина вегетативної нервової системи. Черепна частина: вегетативні вузли голови, їх топографія, корінці, гілки, область іннервації. Тазова частина. Загальне сонне сплетення, внутрішнє сонне сплетення, зовнішнє сонне сплетення, підключичні сплетення – їх утворення, область іннервації. Грудна частина внутрішностних сплетень: грудне аортальне сплетення, серцеве сплетення, стравохідне сплетення, легенева сплетення - їх утворення, область іннервації. Черевне аортальне сплетення: його вторинні сплетення, їх топографія та вузли, область іннервації. Джерело утворення, склад волокон черевного аортального сплетення. Тазова частина вісцеральних сплетень: верхнє підчеревне сплетення, підчеревний нерв, нижнє підчеревне сплетення. Нижнє підчеревне сплетення: його вторинні сплетення, їх топографія, область іннервації.

Тема 8. Васкуляризація та іннервація органів та стінок грудної порожнини, черевної порожнини та порожнини малого таза.

Васкуляризація та іннервація стінок та органів грудної порожнини: передньої, задньої та бічних стінок грудної порожнини, діафрагми, трахеї, бронхів, легенів, плеври, серця, осердя, стравоходу.

Васкуляризація та іннервація стінок та органів черевної порожнини: передньої, задньої та бічних стінок черевної порожнини, спинного мозку, печінки, жовчного міхура, шлунка, тонкої кишки (дванадцятипалої, тонкої та клубової), відділів товстої кишки, підшлункової залози, нирок, наднирників, селезінки. Васкуляризація та іннервація стінок та органів порожнини малого таза: стінок малого таза, промежини, сечоводів, сечового міхура, сечівника, яєчників, матки, маткових труб, піхви, зовнішніх жіночих статевих органів, яєчок, сім'явивідних протоків, передміхурової залози, зовнішніх чоловічих статевих органів.

Тема 9. Практичні навички та узагальнення матеріалу з анатомії серця, судин та нервів тулуба

Тема 10. Судини верхньої кінцівки

Артерії верхньої кінцівки. Пахвова артерія: топографія, частини, гілки, область кровопостачання. Плечова артерія: топографія, гілки, область кровопос-

тачання. Променева артерія: топографія, гілки, область кровопостачання. Ліктьова артерія: топографія, гілки, область кровопостачання. Ліктьова су-віконницями сітка: джерела утворення. Тильна зап'ястна сітка: топографія, джерела утворення, гілки, область кровопостачання. Долонна зап'ястна сітка: топографія, утворення, область кровопостачання. Поверхнева долонна дуга: топографія, область кровопостачання. Глибока долонна дуга: топографія, область кровопостачання. Артеріальні анастомози верхньої кінцівки. Проекції артерій верхньої кінцівки на шкіру. Вени верхньої кінцівки: класифікація. Поверхневі та глибокі вени верхньої кінцівки: їх характеристика, закономірності топографії та будови. Пахвова вена: топографія, притоки.

Тема 11. Судини нижньої кінцівки

Артерії нижньої кінцівки. Зовнішня клубова артерія: топографія, гілки, область кровопостачання. Стегнова артерія: топографія, гілки, область кровопостачання. Підколінна артерія: топографія, гілки, область кровопостачання. Передня гомілкорова артерія: топографія, гілки, область кровопостачання. Задня великогомілкорова артерія: топографія, гілки, область кровопостачання. Суглобова колінна сітка: джерело освіти. Бічна кістчорова сітка: топографія, область кровопостачання. Медіальна кістчорова сітка: топографія, область кровопостачання. Артерії стопи: тильна артерія стопи, бічна підошовна артерія, медіальна підошовна артерія – їх топографія, гілки, область кровопостачання. Артеріальні анастомози нижньої кінцівки. Проекція артерій нижньої кінцівки на шкіру. Вени нижньої кінцівки: класифікація. Поверхневі та глибокі вени нижньої кінцівки: їх характеристика, закономірності топографії та будови.

Тема 12. Вступ до периферійної нервової системи. Спинномозкові нерви. Загальний план утворення соматичних нервових сплетінь.

Компоненти периферійної нервової системи: нерви, нервові вузли, нервові сплетення, нервові закінчення. Загальний план будови нерва. Судинно-нервові пучки. Класифікація нервів. Сигментарність розподілу периферійних нервів. Нервові вузли: класифікація. Загальний план будови чутливих вузлів. Спинномозковий нерв: утворення, склад волокон, гілки; відповідність до сегментів спинного мозку. Задні гілки спинномозкових нервів: склад волокон, топографія, загальні закономірності іннервації. Задні гілки шийних, грудних, поперекових, крижових та куприкового нервів. Передні гілки спинномозкових нервів: склад волокон. Загальні закономірності утворення соматичних нервових сплетінь. Загальні закономірності анатомії передніх гілок грудних нервів. Зв'язок спинномозкових нервів з вегетативною нервовою системою.

Тема 13. Соматичні нервові сплетення: шийне, плечове, поперекове, крижове, куприкове. Грудні нерви.

Шийне сплетення: утворення, топографія, гілки, область іннервації. Плечове сплетення: утворення, топографія. Стовбури плечевого сплетення. Класифікація гілок. Надключична частина: короткі гілки плечевого сплетення, їх топографія та ділянки іннервації. Підключична частина: пучки плечевого спле-

тєння. Довгї гїлки плєчового сплєтєння: утворєння, топографїя, область їннервацїї. Проекцїя довгих гїлок плєчового сплєтєння на шкїру. Топографоанатомїчнї взаємини мїж нервами та кровоносними судинами верхнїх кїнцївок. Попєрекове сплєтєння: утворєння, топографїя, гїлки, область їннервацїї. Крижове сплєтєння: джерело утворєння, топографїя, класифїкацїя гїлок. Короткї гїлки крижового сплєтєння: топографїя, область їннервацїї. Довгї гїлки крижового сплєтєння: топографїя, область їннервацїї. Куприкове сплєтєння: джерело утворєння, топографїя, гїлки, область їннервацїї. Груднї нерви: гїлки. Мїжребєрнї нерви: топографїя, склад волокон, гїлки, область їннервацїї.

Тєма 14. Васкуляризацїя та їннервацїя верхнїх та нижнїх кїнцївок. Кровопостачання та їннервацїя м'язїв спини.

Васкуляризацїя (артерїальне та вєнозне кровопостачання) та їннервацїя суглобїв верхньої кїнцївки: суглобїв пояса верхньої кїнцївки, плєчового суглоба, лїктьового суглоба, променево-зап'ястного суглоба. Васкуляризацїя (артерїальне кровопостачання, вєнозний та лїмфатичний вїдтїк) та їннервацїя м'язїв верхньої кїнцївки: м'язїв плєчового пояса, м'язїв плєча, м'язїв передплїччя, м'язїв кистї. Васкуляризацїя та їннервацїя суглобїв нижньої кїнцївки: кульшового суглоба, колїнного суглоба, гомїлковостопного суглоба. Васкуляризацїя та їннервацїя шкїри та м'язїв нижньої кїнцївки: м'язїв тазу, м'язїв стєгна, м'язїв гомїлки, м'язїв стопи. Васкуляризацїя та їннервацїя та м'язїв спини, грудєй та живота.

Тєма 15. Практичнї навички та узагалєнення матерїалу з анатомїї судин та нервїв верхнїх та нижнїх кїнцївок

Конкретнї цїлї:

Змїстовного роздїлу: Анатомїя серця

- Аналізувати розвиток серця в фїло- та онтогенезї.
- Аналізувати аномалїї та варїанти розвитку серця.
- Описати та продемонструвати будову серця.
- Описати великий та малий кола кровообїгу, кровообїг плода.

Змїстовного роздїлу: Судини та нерви тулуба

- Визначити загальнї принципи будови та функцїї артерїальних судин.
- Аналізувати джерела та механїзм розвитку артерїй в ембріогенезї.
- Аналізувати аномалїї та варїанти розвитку артерїальних судин.
 - Описати та продемонструвати будову артерїй грудної порожнини, черевної порожнини та порожнини малого тазу.
- Визначити загальнї принципи будови та функцїї вєнозних судин.
- Аналізувати джерела та механїзм розвитку вен в ембріогенезї.
- Аналізувати аномалїї та варїанти розвитку вєнозних судин.
- Описати та продемонструвати будову вен тулуба.
- Визначити загальнї принципи будови та функцїї лїмфатичних судин.

-Визначити загальні принципи будови та функції автономної частини периферійної нервової системи.

-Аналізувати джерела кровопостачання та іннервації органів грудної порожнини, черевної порожнини та порожнини малого таза.

Змістовного розділу: Судини та нерви верхніх та нижніх кінцівок.

- Описати та продемонструвати судини верхніх кінцівок.

- Описати та продемонструвати судини нижніх кінцівок.

- Визначити загальні принципи будови та функції периферійної нервової системи.

- Описати та продемонструвати будову соматичних нервових сплетень.

- Аналізувати джерела кровопостачання та іннервації шкіри, м'язів та суглобів верхньої кінцівки.

- Аналізувати джерела кровопостачання та іннервації шкіри, м'язів та суглобів нижньої кінцівки.

Тематичний план практичних занять

№	Тема практичного заняття	Кількість годин
1	Анатомія серця: топографія, анатомія камер. Велике і мале кола кровообігу. Проекція серця на передню стінку грудної порожнини.	2
2	Аорта і її часті. Грудна аорта. Черевна аорта. Артерії тазу.	2
3	Вени тулуба: непарна і півнепарна вени, нижня порожниста вена, вени тазу. Ворітна печінкова вена. Венозні анастомози.	2
5	Симпатична частина автономної частини периферійної нервової системи (центральної та периферичний відділ).	2
6	Вегетативні нервові сплетення черевної порожнини та порожнини малого таза. Парасимпатична частина автономної частини периферійної нервової системи	2
7	Судини верхньої кінцівки. Вени та лімфатичні судини.	2
8	Судини нижньої кінцівки. Вени та лімфатичні судини.	2
9	Спинномозкові нерви. Нервові сплетення. Шийне, плечове, поперекове, крижове, куприкове. Грудні нерви.	2
10	Практичні навички з анатомії судин та нерви тулуба і кінцівок.	2
11	Підсумок: «Судини та нерви голови і шиї, тулуба та кінцівок».	2
	Загалом	20

Завдання для самостійної (індивідуальної) роботи студентів

№	Види, зміст самостійної роботи	Кільк. годин
Розділ 5.		
1	<p>Оволодіти умінням: малювати схему великого кола кровообігу.</p> <p>Оволодіти умінням: малювати схему малого кола кровообігу.</p> <p>Оволодіти умінням: малювати схему кровообігу в серці плода.</p> <p>Оволодіти умінням: малювати схеми кровообігу плода.</p> <p>Оволодіти умінням: демонструвати на препаратах будову серця.</p>	10
2	<p>Оволодіти умінням демонструвати на препаратах: судини грудної порожнини; судини черевної порожнини; судини порожнини малого таза.</p> <p>Оволодіти умінням малювати: схему будови та визначати склад волокон вегетативних сплетень черевної порожнини і порожнини малого таза.</p>	10
3	<p>Оволодіти уміння демонструвати на препаратах: грудні нерви; гілки шийного сплетення; гілки плечового сплетення; гілки поперекового сплетення; гілки крижового та куприкового сплетення.</p> <p>Оволодіти умінням демонструвати на препаратах: судини верхніх кінцівок; судини нижніх кінцівок.</p>	10
	Разом	30

АНАТОМІЯ СЕРЦЯ: ТОПОГРАФІЯ СЕРЦЯ, ПРОЕКЦІЯ СЕРЦЯ НА ПЕРЕДНІЙ СТІНЦІ ГРУДНОЇ КЛІТКИ, АНАТОМІЯ КАМЕР СЕРЦЯ. ВЕЛИКЕ ТА МАЛЕ КОЛО КРОВООБІГУ

Серце (*cor*) – порожнистий м'язовий орган, розділений всередині на 4 порожнини: праве та ліве передсердя та правий та лівий шлуночки.

Кожне передсердя з'єднується з відповідним шлуночком передсердно-шлуночкових отвором (правим та лівим), кожне з яких закривається стулковими клапанами. Передсердя приймають кров з вен та проштовхують її у шлуночки; а шлуночки викидають кров в артерії.

Розміри серця здорової людини корелюють з величиною його тіла. Довжина серця дорослої людини коливається від 10 до 15 см, ширина серця в основі становить 8–11 см, переднезадний розмір 6–8,5 см.

Маса серця у жінок дорівнює в середньому 250 г, у чоловіків – 300 г. У дорослої людини його обсяг складає в середньому для чоловіків – 780 см³, для жінок – 560 см³.

Форма серця не однакова у різних людей та пов'язана з віком, статтю, статуєю, фізичними навантаженнями та іншими факторами. Зазвичай вона нагадує трохи сплюснений конус, положення якого залежить від форми грудної клітки, віку та дихальних рухів людини. При видиху діафрагма піднімається, тому серце розташоване більш горизонтально, а при вдиху – більш вертикально.

У серця виділяють задньо-верхню розширену частину - *основу серця* (*basis cordis*) та передньо-нижню частину – *верхівку серця* (*apex cordis*).

Основа серця утворена передсердями, звернута вгору назад та направо. Верхівка є самим нижнім та найбільш виступаючий вліво загостреним кінцем серця (сформована лівим шлуночком).

Також у серця виділяють поверхні:

1. *грудино-реброва* (*facies sternocostalis*) – передня;
2. *діафрагмова* (*facies diaphragmatica*) – нижня;
3. *легеневі* (*facies pulmonalis*) – бічні (права та ліва)

На зовнішній поверхні серця виділяють 3 борозни, які є візуальними межами, які відокремлюють між собою передсердя від шлуночків, а також самі шлуночки один від одного.

Борозни серця:

1. *Вінцева борозна* (*sulcus coronarius*) – поперечно розташована, відокремлює передсердя від шлуночків. На передній поверхні серця її практично невидимо, тому що вона переривається легневим стовбуром та висхідною частиною аорти. Ця борозна найбільш виражена на діафрагмовій поверхні серця.

2. *Передня міжшлуночкова борозна (серця)* (*sulcus interventricularis anterior*) – ділить передню поверхню серця на більш широку праву частину, відповідну правому шлуночку, та меншу ліву, приналежну лівому шлуночку.

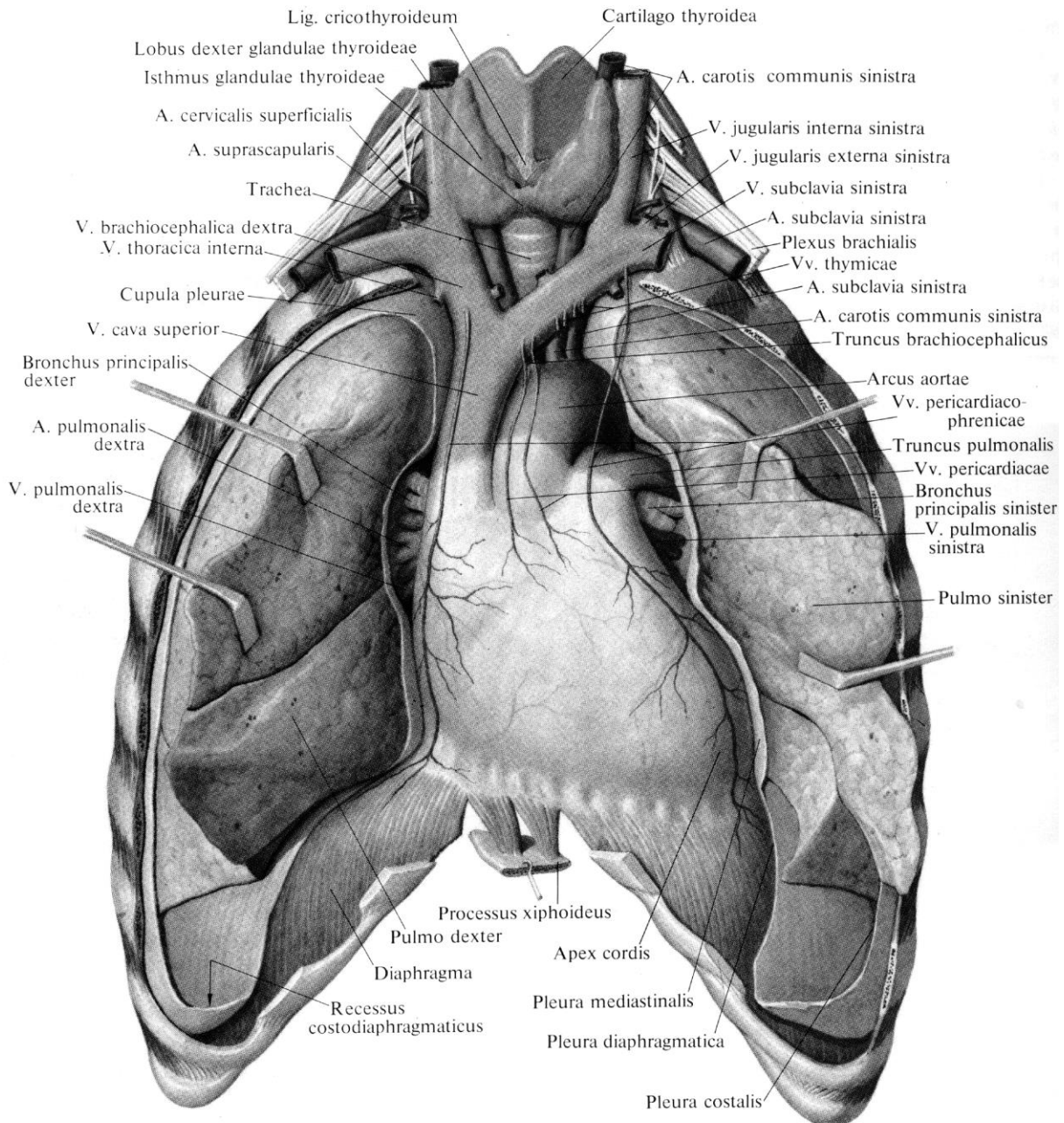


Рис.1. Положення серця в грудній клітці (перикард розкритий)

3. *Задня міжшлуночкова борозна (серця) (sulcus interventricularis posterior)* – розташована на задній стороні серця. Починається у місця впадання вінцевої пазухи в праве передсердя, йде вниз та досягає верхівки серця, де за допомогою *вирізки верхівки серця (incisura apicis cordis)* з'єднується з передньою міжшлуночковою борозною. У вінцевій та міжшлуночкових борознах проходять кровоносні судини, що живлять серце, - вінцеві артерії та вени.

Передньо-верхня виступаюча частина кожного передсердя має назву *вушко передсердя (auricula cordis)*. Вони являють собою вигнуті порожнисті вирости, на внутрішній поверхні яких розташовані *гребенчаті м'язи*. Вушка обумовлюють присосуючу функцію серця, є додатковим резервуаром та біологічним амортизатором для крові, що надходить у передсердя.

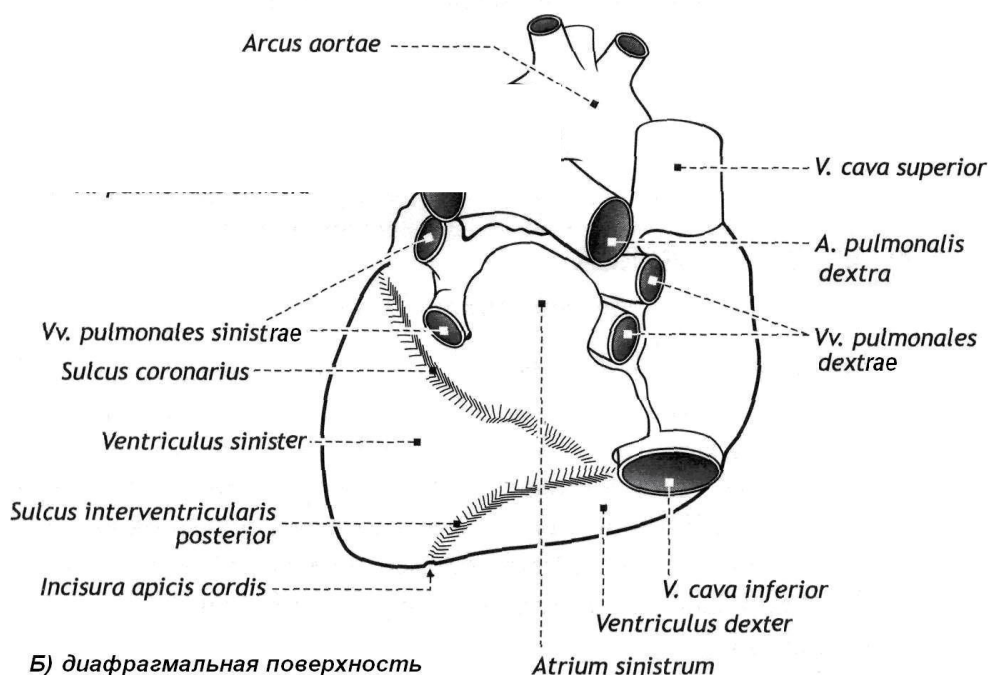
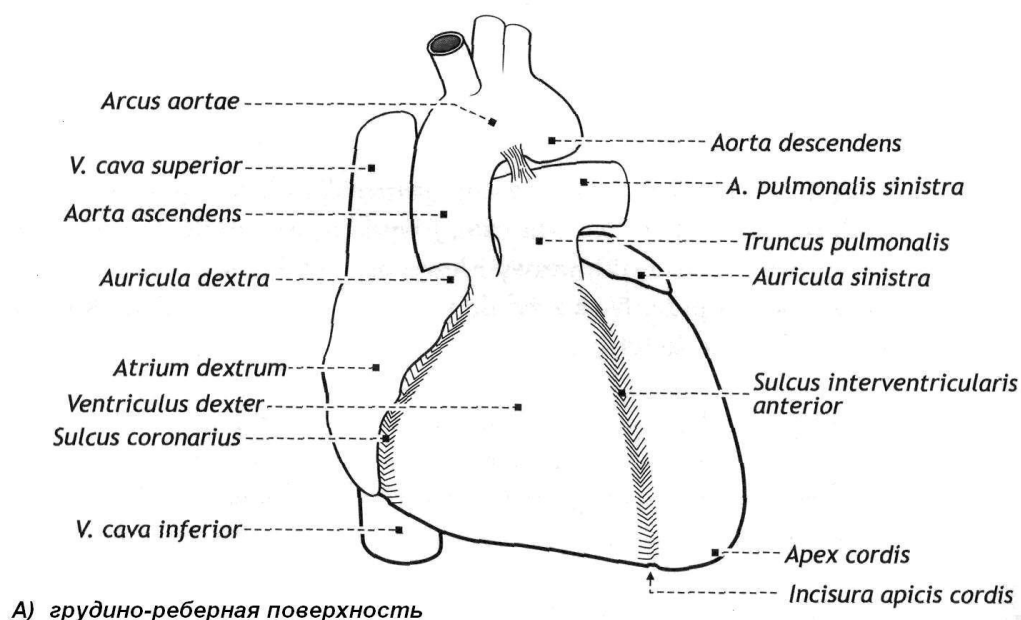


Рис. 2. Зовнішня анатомія серця (схематично)

ТОПОГРАФІЯ СЕРЦЯ

Серце розташовується в нижньому відділі середнього середостіння, прилягає до сухожилкового центру діафрагми та фіксовано на великих кровоносних судинах. Більша частина передньої поверхні серця з осердям (перикардом) прикрита легеньми, передні краї яких разом з відповідними частинами плеври, заходять попереду серця, відокремлюють його від передньої грудної стінки, за винятком ділянки, де передня поверхня перикарда прилягає до грудини та хрящів V та VI лівих ребер. По відношенню до середньої лінії тіла серце розташовується несиметрично - близько 2/3 зліва від неї та близько 1/3 – справа від неї.

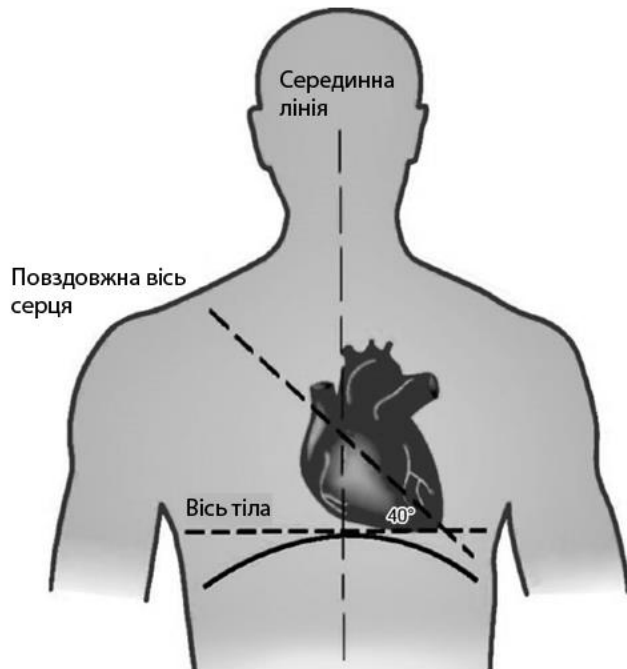


Рис. 3. Положення серця в грудній порожнині людини мезоморфного типу (нормостенік)

Залежно від напрямку проєкції поздовжньої осі (від середини його основи до верхівки) на передню грудну стінку розрізняють *поперечне, косе та вертикальне положення серця*.

У людей доліхоморфного (астеничного) типу статури вісь серця орієнтована вертикально, а серце нагадує краплю, що висить.

У людей брахіморфного типа статури (гіперстеніки) діафрагма

розташована відносно високо, а кут між довгою віссю серця та серединною площиною тіла близький до прямого, серце займає горизонтальне положення.

У жінок горизонтальне положення серця зустрічається частіше, ніж у чоловіків. У людей мезоморфного типу статури (нормостеніки) серце займає косе положення та згаданий кут дорівнює $43\text{--}48^\circ$.

ПРОЕКЦІЯ СЕРЦЯ НА ПЕРЕДНЮ СТІНКУ ГРУДНОЇ ПОРОЖНИНИ

Верхня межа проходить по лінії, що з'єднує верхній край хрящів правого та лівого III ребер.

Права межа йде вниз від рівня верхнього краю III правого реберного хряща (на 1-2 см від краю грудини) вертикально до рівня V правого реберного хряща.

Нижня межа проходить по лінії, яка йде від хряща правого V ребра до верхівки серця.

Верхівка серця проєктується зліва у п'ятому міжребер'ї на відстані 1-1,5 см до середини від середуючключичній лінії.

Ліва межа серця проходить від верхнього краю III лівого ребра, починаючись на рівні середини відстані між лівим краєм грудини та лівого середнеключичної лінією, та продовжується до верхівки серця.

Передсердно-шлуночкові отвори проєктуються на передню грудну стінку по косій лінії, яку проводять від грудинного кінця III лівого реберного хряща до VI правого реберного хряща.

Лівий передсердно-шлуночковий отвір знаходиться на рівні III лівого реберного хряща, *правий передсердно-шлуночковий отвір* – над місцем прикріплення IV правого реберного хряща до грудини.

Отвір аорти лежить позаду лівого краю грудини на рівні третього міжре-

берного проміжку; *отвір легеневого стовбура* – над місцем прикріплення хряща III лівого ребра до грудини.

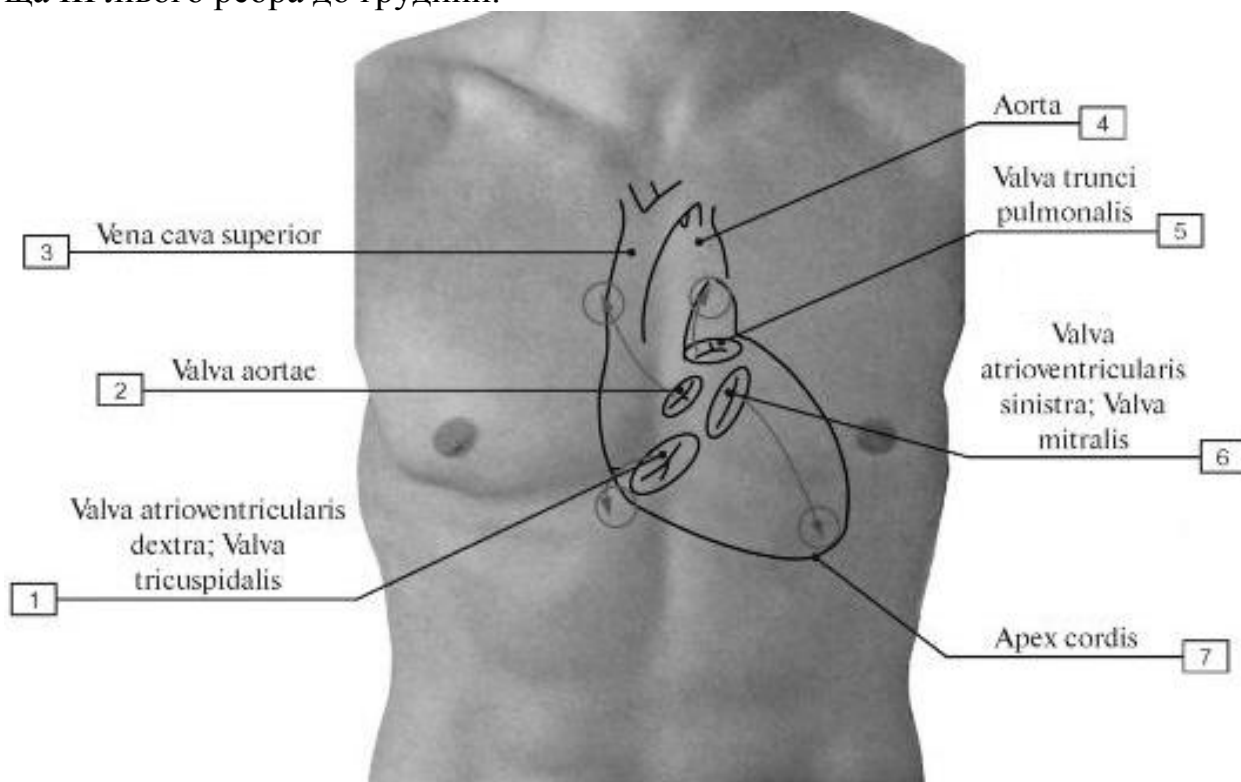


Рис. 4. Проекція меж та клапанів серця на передню стінку грудної клітки

АНАТОМІЯ КАМЕР СЕРДЦЯ

Праве передсердя (*atrium dextrum*) має форму, близьку до кубовидної. Нижньою межею передсердя є вінцева борозна Утворення правого передсердя:

1. *Праве вушко* (*auricula dextra*). На його внутрішній поверхні та прилеглий до нього частини передньої стінки передсердя знаходяться декілька валиків, відповідних *гребінчастим м'язам* (*mm. pectinati*).

2. *Міжпередсердна перетінка* (*septum interatriale*) – відокремлює праве передсердя від лівого.

3. *Правий передсердно-шлуночковий отвір* (*ostium atrio-venticulare dextrum*) - сполучає праве передсердя та правий шлуночок.

4. У правому передсерді маютья отвір *верхньої порожнистої вени*, (*ostium venae cavae superioris*), та *отвір нижньої порожнистої вени*, (*o. venae cavae inferioris*). Внутрішня поверхня стінок правого передсердя гладка, на ній є дві складки.

5. *Заслінка нижньої порожнистої вени* (*заслінка Євстахія*) (*valvula venae cavae inferioris*) - знаходиться у місця впадання нижньої порожнистої вени

6. *Заслінка вінцевого синуса* (*valvula sinus coronarii*) – розташована у місця впадання вінцевого синуса.

7. *Овальна ямка* (*fossa ovalis*) – розташована на міжпередсердній перетінці. Вона оточена злегка виступаючим краєм. На її місці у внутрішньоутробному періоді був *овальний отвір* (*foramen ovale*), через який сполучалися передсердя.

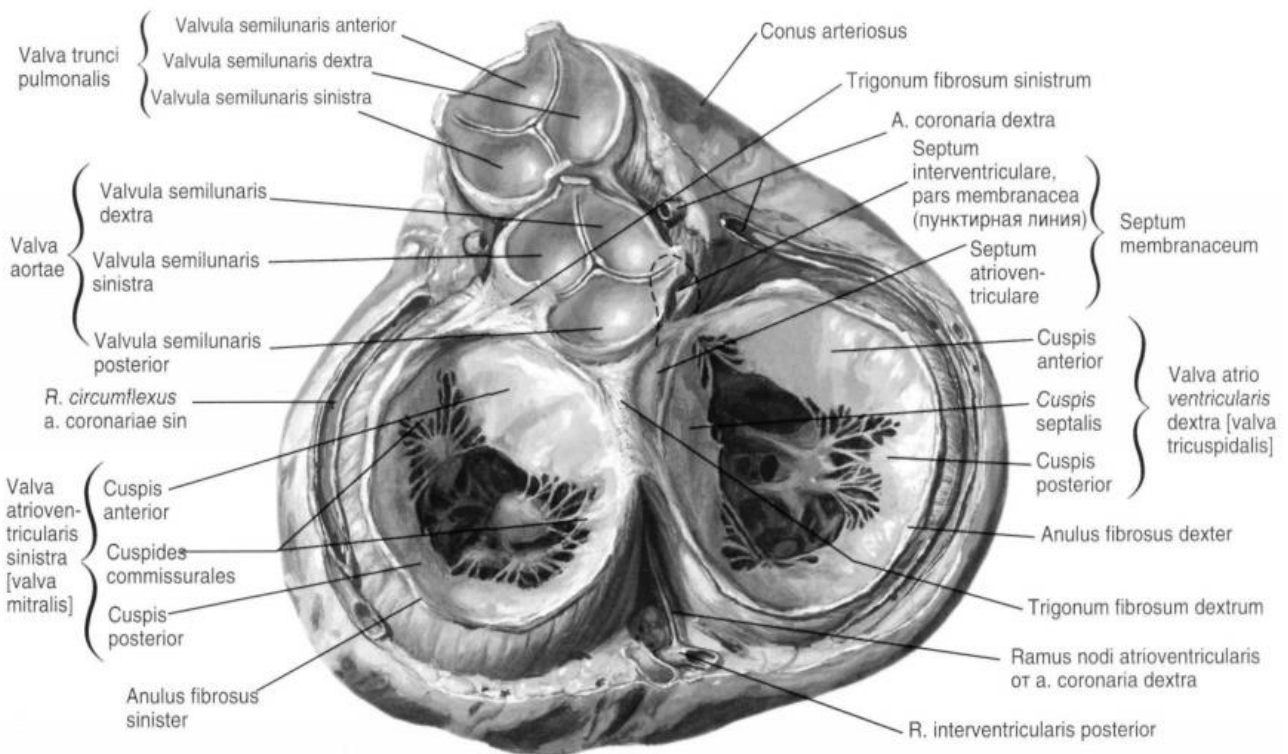


Рис. 5. Клапанний апарат серця (Френк Неттер. Атлас анатомії людини)

Ліве передсердя (*atrium sinistrum*) має форму куба. Нижньою межею лівого передсердя є вінцева борозна. Утворення лівого передсердя:

1. *Отвори легеневих вен* (зазвичай у кількості 4) – по дві з кожного боку;
2. *Ліве вушко* (*auricula sinistra*). У ньому розташовані *гребечаті м'язи*, які, на відміну від правого вушка, не переходять на стінку самого передсердя.
3. *Лівий передсердно-шлуночковий отвір* (*ostium atrio-ventriculare sinistrum*) через який ліве передсердя сполучається з лівим шлуночком.

Правий шлуночок (*ventriculus dexter*). За формою нагадує тригранну піраміду з верхівкою, зверненою донизу. Утворення правого шлуночка:

1. *Міжшлуночкова перетинка* (*septum interventriculare*) – відокремлює правий шлуночок від лівого. Складається з 2-х частин: більшої – *м'язової*, та меншої – *перетинчастої*, розташованої в самому верхньому відділі, ближче до передсердь.

2. *Правий передсердно-шлуночковий отвір*, через який венозна кров з правого передсердя надходить у правий шлуночок.

3. *Отвір легеневого стовбура* (*ostium trunci pulmonalis*), через який при скороченні правого шлуночка венозна кров виштовхується в легеневий стовбур та далі в легеневі артерії.

4. У правого передсердно-шлуночкового отвору є однойменний, *правий передсердно-шлуночковий* (*тристулковий*) *клапан* (*valva atrio-ventricularis dextra*) розташований біля правого передсердно-шлуночкового отвору. Клапан складається з трьох стулок (передньої, задньої та перетинчастої). Іноді можуть бути додаткові стулки.

5. *Сухожилкові хорди* (*струни*) в кількості 10–12 штук починаються від шлуночкової поверхні стулок клапана та прикріплюються протилежними кін-

цями до сосочкоподібних м'язів.

6. *Три сокоподібні м'язи (musculi papillares)* знаходяться на внутрішній поверхні передньої, задньої та перетенчастої стінки правого шлуночка. Це відповідно передній, задній та перетенчастий сосочкоподібні м'язи.

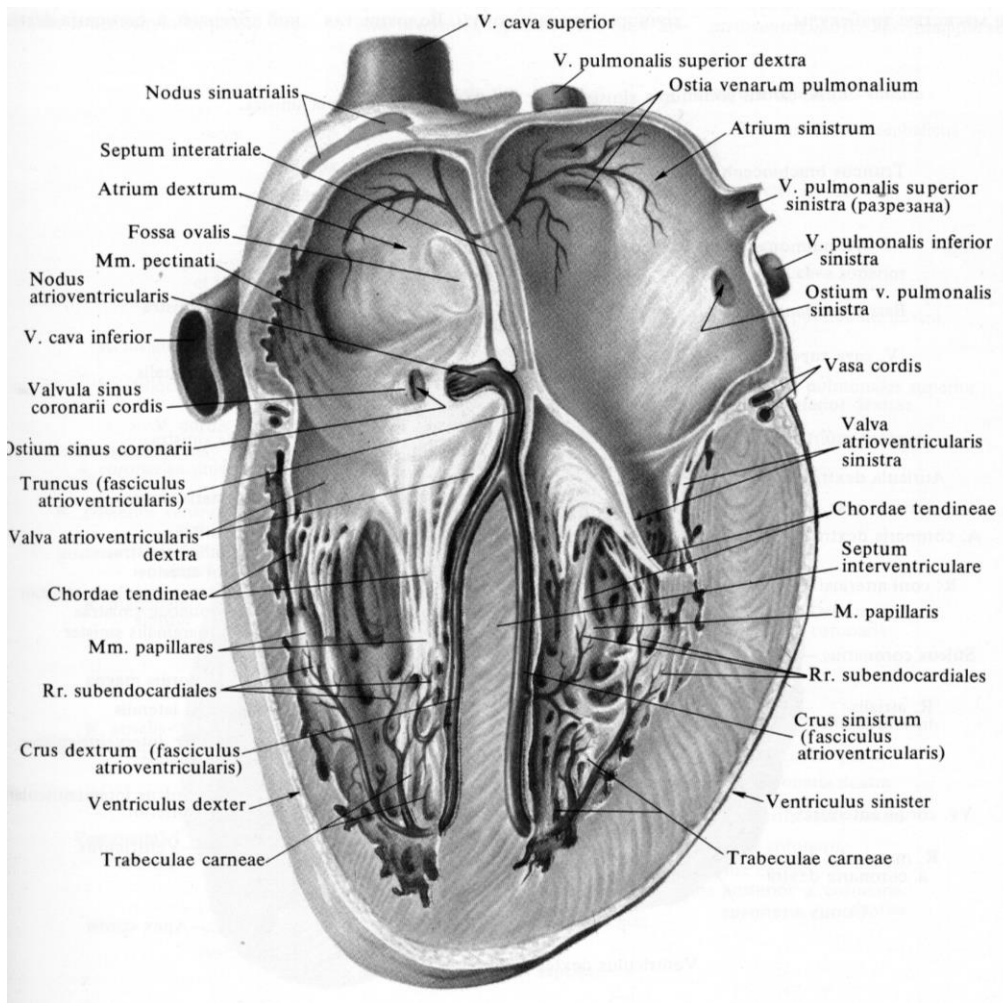


Рис. 6. Анатомія камер серця

Частина сухожилкових хорд починається від м'ясистих перекладок (трабекул) міжшлуночкової перетенки. Хорди (струни) прикріплюються одночасно до вільних країв двох сусідніх стулок, а також до їх поверхні, зверненої в порожнину шлуночка. Ці м'язи разом з сухожилкові хордами утримують клапани та при скороченні (систолі) шлуночка перешкоджають вивертанню стулок міжпередсердно-шлуночкових клапанів в порожнину передсердя та тим самим запобігають зворотному руху крові з шлуночків в передсердя.

7. *М'ясисті перекладки (трабекули) (trabeculae carneae)* – м'язові валіки (поперечини) на стінках між сосочковими м'язами всередині шлуночка.

8. *Артеріальний конус (conus arteriosus)* – передній та верхній відділ правого шлуночка, що далі продовжується у легеневий стовбур. В області артеріального конуса стінки правого шлуночка гладкі.

9. *Клапан легеневого стовбура (valva trunci pulmonalis)* складається з *трьох півмісяцевих заслінок (лівої, правої та передньої – valva semilunares)*, вільно пропускають кров з шлуночка в легеневий стовбур.

10. *Вузлик півмісяцевою заслінки (nodulus valvulae semilunaris)* - потовщення на середині вільного краю кожної з цих заслінок. Вузлики сприяють більш щільному змиканню напівмісячних заслінок при закритті клапана.

11. *Пазуха (синус) легеневого стовбура* – невелика кишенька, розташована між стінкою легеневого стовбура та кожної з напівмісячних заслінок.

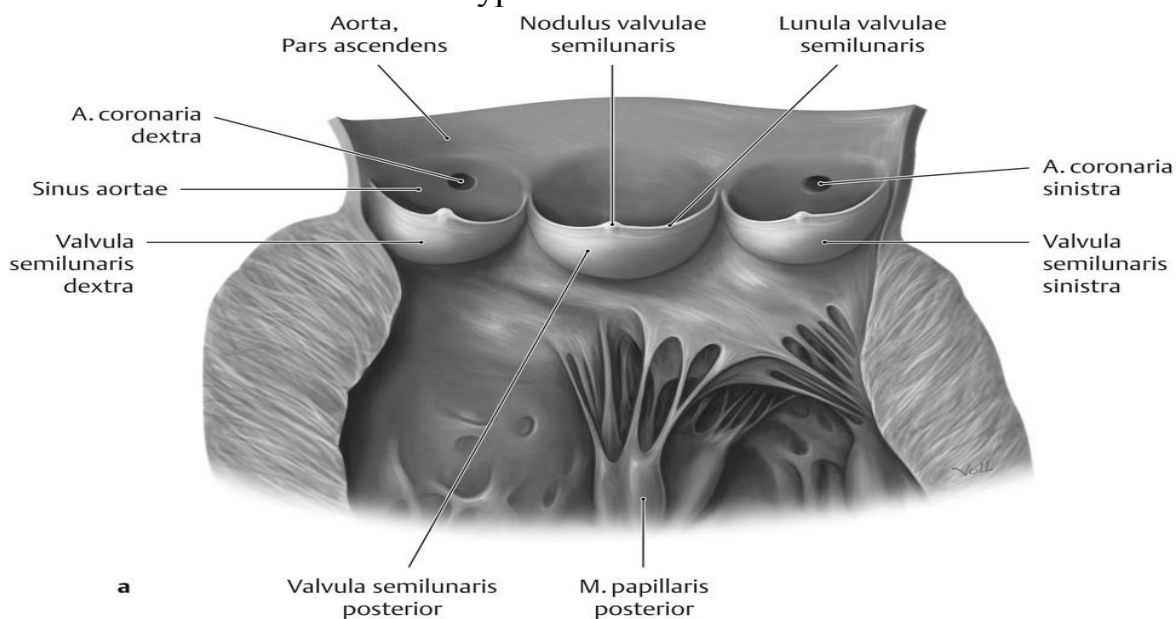


Рис. 7. Аортальний клапан

При скороченні правого передсердя кров надходить у правий шлуночок, прямуючи до його вершини вздовж нижньої стінки. При скороченні шлуночка кров виштовхується в легеневий стовбур, проходячи від верхівки шлуночка до його основи через отвір легеневого стовбура, в області якого знаходиться однійменний клапан. Опукла нижня поверхня заслінок звернена в порожнину правого шлуночка, а увігнута - в просвіт легеневого стовбура. На середині вільного краю кожної з цих заслінок є потовщення. При скороченні мускулатури шлуночка півмісяцеві заслінки притискаються потоком крові до стінки легеневого стовбура та не перешкоджають проходженню крові з шлуночка. При розслабленні мускулатури шлуночка тиск в його порожнині падає, а в легеневому стовбурі тиск високий. Зворотній потік крові неможливий, оскільки кров заповнює пазухи (синуси) та розкриває заслінки. Стикаючись краями, заслінки закривають отвір та перешкоджають зворотному току крові.

Лівий шлуночок (ventriculus sinister) має форму конуса. Його стінки в 2-3 рази товще стінок правого шлуночка. Це пов'язано з більшим навантаженням. Його мускулатура виштовхує кров в судини великого кола кровообігу.

Анатомічні структури лівого шлуночка:

1. *Лівий передсердно-шлуночковий отвір (ostium atrioventriculare sinisterum)* - служить для сполучення з лівим передсердем.

2. *Лівий передсердно-шлуночковий клапан (vulva atrioventricularis sinistra)*. Має тільки дві стулки, його називають двостулковим, або мітральним клапаном. *Передня стулка (cuspis anterior)* цього клапана починається біля міжшлуночкової перетенки; *задня стулка (cuspis posterior)*, починається на заднелатеральній стороні. На внутрішній поверхні лівого шлуночка, як та правого, ма-

ються покриті ендокардом м'язові тяжі.

3. *М'ясисті трабекули (перекладки).*

4. *Два соскоподібних м'яза (передній та задній).*

5. *Сухожилкові хорди (струни),* що прикріплюються до стулок лівого передсердно-шлуночкового клапана.

6. *Вхід в отвір аорти (ostium aortae)* – міститься у верхній частині шлуночка.

7. *Клапан аорти (valva aortae),* складається з 3 напівмісячних заслінок - правої, лівої та задньої (*valvulae semilunares dextrae, sinistra et posterior*). Заслінки аорти мають таку ж будову, як й заслінки легеневого стовбура. Однак, у клапана аорти заслінки товщі, а вузлики півмісяцевих заслінок, розташовані на середині їх вільних країв, більші, ніж у клапана легеневого стовбура.

8. *Міжшлуночкова перетинка (septum interventricularis)* складається з більшої за протяжністю м'язової частини (нижня частина) та меншої – перетинкової частини (верхня її частина), яку утворює тільки лише фіброзна тканина, покрита з обох сторін ендокардом.

ЗАГАЛЬНІ ПРИНЦИПИ КРОВОПОСТАЧАННЯ ТІЛА ЛЮДИНИ

Кровообіг людини – замкнений судинний шлях, що забезпечує безперервний потік крові, що транспортує до клітин організму кисень та поживні речовини, та відносить від них вуглекислий газ та продукти метаболізму.

Відповідно до напрямку руху крові кровоносні судини підрозділяються на **артерії**, arteriae, що приносять кров від серця до органів, **капіляри**, vasa capillaria, через стінку яких відбуваються обмінні процеси, і **вени**, venae – судини, що несуть кров з органів і тканин до серця.

Кровообіг людини складається з двох послідовно сполучених кіл, що починаються шлуночками серця та закінчуються в передсердях. У людини виділяють *велике та мале коло кровообігу*.

Мале (легеневе) коло кровообігу починається в правому шлуночку, звідки виходить легеневий стовбур (*truncus pulmonalis*), який ділиться на праву та ліву легеневу артерії (*a. pulmonalis dextra et sinistra*). *Між роздвоєнням легеневого стовбура та дугою аорти є коротка артеріальна зв'язка (lig. arteriosum), що утворюється після народження дитини, коли заростає протока Ботала, яка сполучає у плодів легеневий стовбур з аортою.*

Легеневі артерії у свою чергу розгалужуються в легенях на часткові, сегментарні, внутрішньодолькові артерії, потім артеріоли, які переходять у капіляри. У капілярних сітках, що обплітають альвеоли, кров віддає вуглекислий газ та збагачується киснем. Збагачена киснем артеріальна кров надходить з капілярів в вени, а потім вени, які зливаючись в порядку зворотному одноіменним артеріям у кінцевому рахунку з'єднуються в зазвичай 4 легеневі вени (*верхня та нижня праві, верхня та нижня ліві легеневі вени*) та впадають у ліве передсердя, де закінчується мале коло кровообігу.

Велике (системне) коло кровообігу служить для транспортування до всіх органів та тканин організму поживних речовин та кисню. Це коло починається в лівому шлуночку серця, куди з лівого передсердя надходить артеріальна кров.

З лівого шлуночка виходить аорта, від якої відходять артерії, що йдуть до всіх органів та тканин тіла та розгалужуються в їх товщі аж до артеріол та капілярів. Одним із принципів будови тіла людини є двостороння симетрія, тому кровотік розподіляється по зазвичай симетричним артеріям, які кровопостачають органи в кожній (правій та лівій) половині тіла. Винятком є кровопостачання деяких непарних органів черевної порожнини. Артерії послідовно розгалужуються на все більш дрібні судини, які мають більш тонкі стінки. Найбільш дрібні їх розгалуження складають артеріоли, arterioli, і прекапіляри, precapillares, що переходять в капіляри. У капілярах артеріальна кров віддає поживні речовини та кисень та отримує продукти обміну та вуглекислий газ, тобто через стінки капілярів відбувається обмін речовин та газообмін між кров'ю та тканинами тіла.

З капілярів кров збирається в посткапіляри, postcapillares, і далі в венули, venulae, що з'єднуються в дрібні вени. По мірі укрупнення вен їх кількість зменшується. Вени зливаються у два великі стовбури – *верхню та нижню порожнисті вени*, які впадають у праве передсердя серця, де й закінчується велике коло кровообігу.

У тілі людини є *система ворітної вени* у яку збирається кров з непарних органів черевної порожнини (шлунка, селезінки, підшлункової залози, тонкого та товстого кишківника, за винятком нижніх відділів прямої кишки). По цій вені кров тече до печінки, де збирається в печінкові вени, які впадають в нижню порожнисту вену.

Закономірності розгалуження артерій в органах визначаються планом будови органа. У органах, що мають часточкову будову (легеня, печінка, нирка), артерії вступають у ворота та далі розгалужуються відповідно часткам, сегментам. У органах, які мають вигляді трубки (кишківник, матка, маткові труби), що артерії підходять з одного боку трубки, а їх гілки мають кільцеподібний або поздовжній напрямок. Слід підкреслити, що артеріальне кровопостачання органу здійснюється не тільки його власними артеріями, але й сусідніми з ним, що дають кров по анастомозам.

Анастомоз (від грец. *anastomosis* – спайка, з'єднання, устя) – місце з'єднання двох або більше окремих судин. Анастомози можуть бути міжсистемними, коли з'єднуються судини, що належать різним артеріям або венам; внутрішньосистемними, коли з'єднуються між собою артеріальні або венозні гілки, що відносяться до однієї артерії або вени. Міжсистемні артеріальні анастомози організуються у вигляді замкнутих кіл або арок (аркад), наприклад, артеріальні кола мозку, кишківника, лопатки, артеріальні дуги кисті та стопи.

У кровопостачанні організму важливу роль також відіграє **колатеральний кровотік**. **Колатералі** – це бічні або обхідні шляхи кровотоку, гілки кровоносних судин, які забезпечують обхідний шлях току крові окрім основної судини (кровоносного стовбура). Колатеральні судини, якщо вони з'єднуються з гілками інших артерій, виконують роль артеріальних анастомозів. Колатеральний кровообіг може виникати в будь-якому місці організму, у тому числі в коронарних артеріях серця.

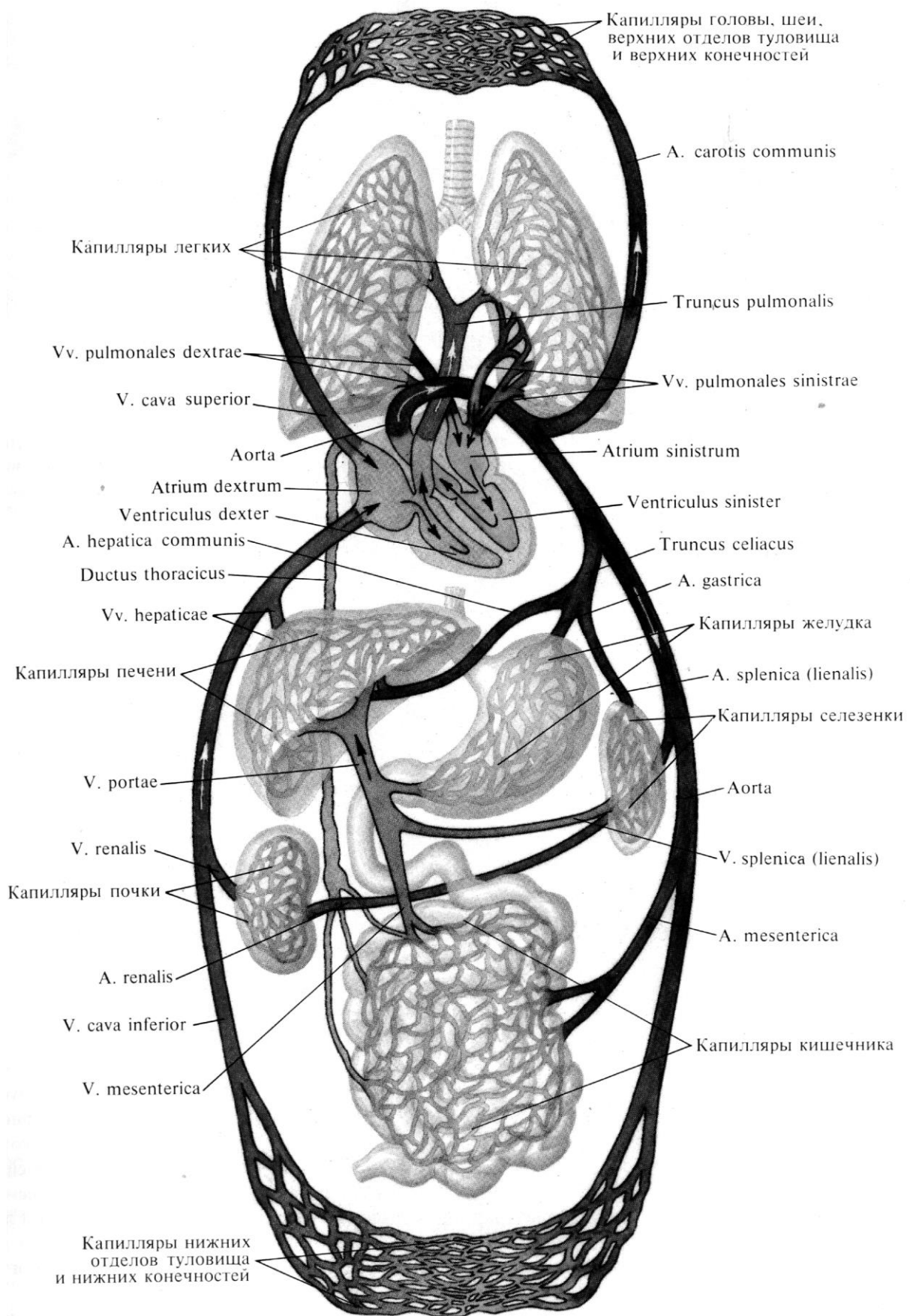


Рис.8. Схема великого та малого кола кровообігу

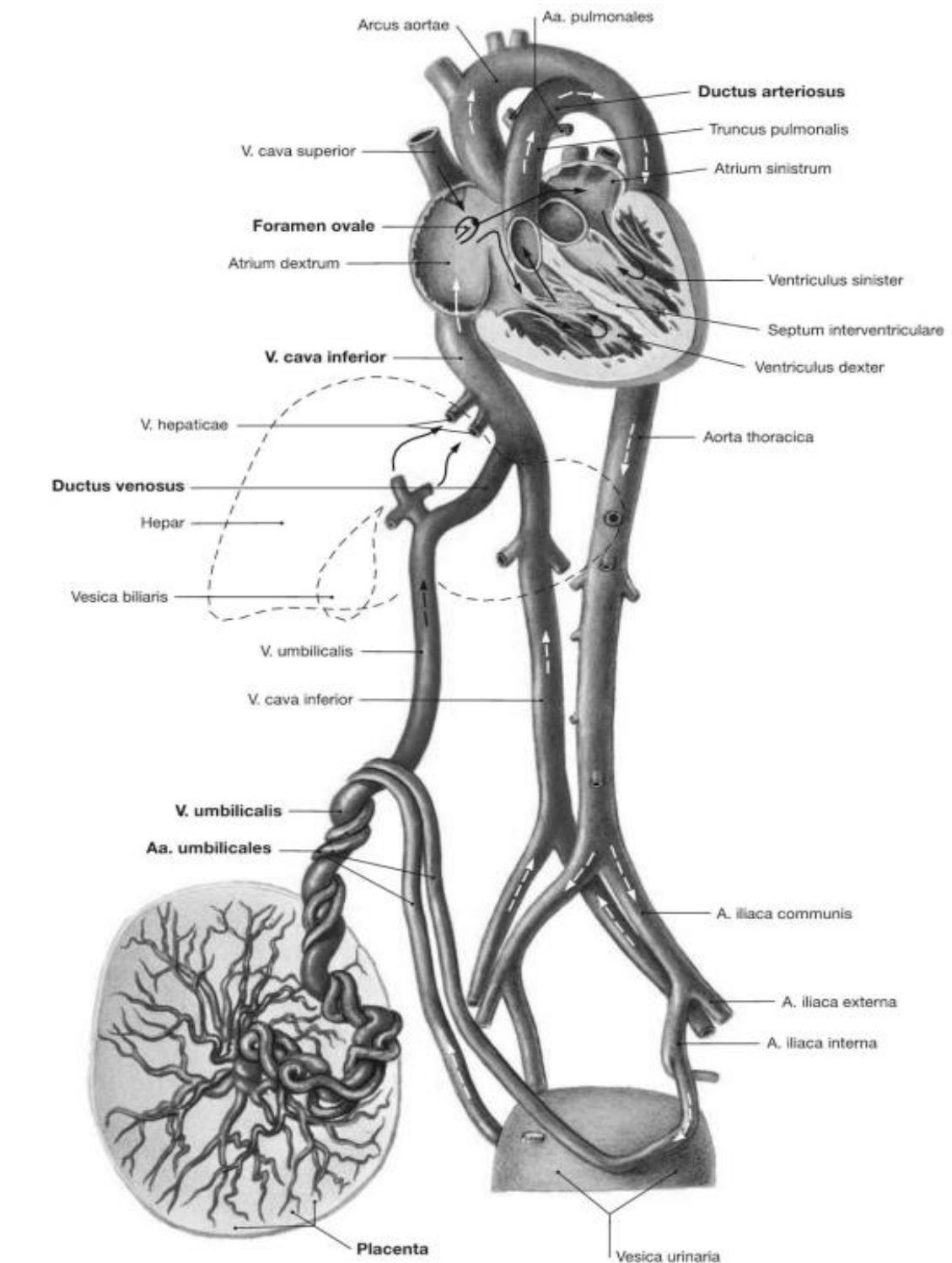


Рис. 9. Схема кровообігу плода

КРОВООБІГ ПЛОДА

Кровообіг плода називається *плацентарним* та має свої особливості. Вони пов'язані з тим, що в період внутрішньоутробного розвитку дихальна та травна системи повністю не функціонують та плід змушений отримувати всі необхідні для життя та розвитку речовини з крові матері.

Мале коло кровообігу у плода пропускає кров, але не бере участь у процесі газообміну, як це відбувається з моменту народження. У результаті всіх цих особливостей плід живиться змішаною (артеріальною венозною) кров'ю, яка досягає тих чи інших органів з більшим чи меншим вмістом артеріальної крові. Збагачена киснем та живильними речовинами артеріальна кров надходить з плаценти матері в *пупкову вену*, *v. umbilicalis*, яка увійшовши в тіло плоду в області пупка, прямує вгору до печінки.

На рівні воріт печінки вона ділиться на дві гілки, з яких одна відразу ж впадає в ворітну вену, а інша – *венозна протока*, *ductus venosus*, на рівні заднього краю печінки впадає в стовбур нижньої порожнистої вени.

Таким чином, вся кров з *v. umbilicalis* або безпосередньо (через *ductus venosus*), або опосередковано (через печінку) потрапляє в нижню порожнисту вену, де домішується до венозної крові, що відтікає по від нижньої половини тіла плода.

Змішана (артеріальна та венозна) кров по нижній порожнистій вені потрапляє в праве передсердя. З нього вона прямує заглибком нижньої порожнистої вени, через круглий отвір в ліве передсердя. З нього змішана кров потрапляє в лівий шлуночок, а потім в аорту.

Внаслідок того що легені ще не функціонують як дихальний орган, тільки незначна частина крові надходить в паренхіму легенів та звідти по легеневих венах у ліве передсердя.

Велика частина крові з легеневого стовбура по *артеріальній протоці* (*Боталова протока*), *ductus arteriosus* переходить в низхідну аорту та звідти до нутрощів та нижніх кінцівок. Частина крові надходить у внутрішні клубові артерії та через них - в пупкові артерії, які піднімаються до пупкового кільця.

Таким чином, незважаючи на те, що по судинах плода тече змішана кров (за винятком *v. umbilicalis* та *ductus venosus* до його впадання в нижню порожнисту вену), верхня частина його тіла отримує кров, багатшу киснем та поживними речовинами, ніж нижня частина тіла.

ПЕРЕЛІК ПРАКТИЧНИХ НАВИЧОК ДО ЗАНЯТТЯ:

1. Основа серця
2. Верхівка серця
3. Грудино-реберова поверхня серця
4. Діафрагмова поверхня серця
5. Легенева поверхня (права, ліва)
6. Вінцева борозна
7. Передня міжшлуночкова борозна
8. Задня міжшлуночкова борозна
9. Аорта (на серці)
10. Верхня порожниста вена (на серці)
11. Нижня порожниста вена (на серці)
12. Легеневий стовбур (на серці)
13. Легенева артерія (права, ліва)
14. Праві легеневі вени (на серці)
15. Ліві легеневі вени (на серці)

АНАТОМІЯ СЕРЦЯ: БУДОВА СТІНКИ СЕРЦЯ, КРОВОПОСТАЧАННЯ ТА ІННЕРВАЦІЇ СЕРЦЯ, ОСЕРДЯ

БУДОВА СТІНКИ СЕРЦЯ

Стінки камер серця побудовані за загальним планом та складаються із 3 шарів: епікарда, міокарда та ендокарда.

Основним компонентом стінки серця є міокард, що забезпечує скоротливу функцію серця. Епікард є зовнішнім шаром стінки, покриває міокард зовні, а ендокард – покриває міокард з боку внутрішніх порожнин камер серця.

1. Епікард – вісцеральна пластинка серозного осердя (перикарда). Подібно іншим серозним оболонкам, це тонка сполучнотканинна пластинка, покрита мезотелієм. Епікард покриває зовні серце, початкові відділи легеневого стовбура та аорти, кінцеві відділи легеневих та порожнистих вен. На рівні цих судин епікард переходить у зовнішню пластинку серозного осердя (перикарда).

2. Міокард – утворений серцевою поперечно-посмуговою м'язовою тканиною, яка має щільне з'єднання особливих м'язових клітин – кардіоміоцитів. Він складається з двох типів кардіоміоцитів: типових, або скоротливих кардіоміоцитів, і атипових, або провідних кардіоміоцитів, що утворюють стимульний комплекс серця. Товщина міокарда найменша у передсердь (2–3 мм), а найбільша – у лівого шлуночка (10–20 мм). Міокард передсердь та шлуночків розділений, завдяки чому є можливим незалежне їх скорочення. М'язові волокна передсердь та шлуночків починаються від волокнистих (фіброзних) кілець, які повністю відокремлюють міокард передсердь від міокарда шлуночків та входять до складу так званого *м'якого скелета серця*.

М'який скелет серця – це фіброзні кільця та ряд інших сполучнотканинних утворень серця:

1. *Праве та ліве фіброзні кільця*, оточують праве та ліве передсердно-шлуночкові отвори та становлять опору правого та лівого передсердно-шлуночкових клапанів. Проекція цих кілець на поверхні серця відповідає його вінцевій борозні. Пучки м'язових клітин передсердь та шлуночків починаються від фіброзних кілець, повністю відокремлюють міокард передсердь від міокарда шлуночків, що створює можливість для окремого їх скорочення.

2. *Кільця, що оточують отвір легеневого стовбура та отвір аорти*. Дані утворення пов'язані між собою перетинкою.

3. *Правий та лівий фіброзні трикутники (trigonum fibrosum dextrum et sinistrum)*, що представляють собою щільні сполучнотканинні пластинки, які праворуч та ліворуч прилягають до заднього півкола аорти. Вони утворюються в результаті злиття лівого фіброзного кільця з сполучнотканинним кільцем отвори аорти. Правий фіброзний трикутник з'єднаний також з перетинчастою частиною міжшлуночкової перетенки. У правому фіброзном трикутнику є невеликий отвір, крізь який проходять волокна передсердно-шлуночкового пучка провідної системи серця.

Міокард передсердь має два м'язові шари - поверхневий та глибокий. Поверхневий шар складається з колових поперечних м'язових пучків, що суцільно огортають обидва передсердя. Глибокий шар має поздовжньо орієнтовані м'язові пучки і є окремим для кожного передсердя. Навколо отворів великих венозних судин, тобто порожнистих і легеневих вен, що впадають у передсердя, кардіоміоцити утворюють колові пучки. Гребенчаті м'язи передсердя також утворені м'язовими пучками глибокого, шару.

Міокард шлуночків складається з трьох шарів: поверхневого, середнього і внутрішнього (глибокого). Волокна тонкого поверхневого шару орієнтовані поздовжньо. Його м'язові пучки беруть початок від волокнистих кілець і прямують косо донизу. По передній поверхні серця ці пучки йдуть косо справа наліво, а по нижній (діафрагмовій) поверхні – косо зліва направо. На верхівці серця ці пучки закручуються, утворюючи *завиток серця (vortex cordis)* та переходять у внутрішній поздовжній шар, який своїм верхнім краєм прикріплюється до фіброзного кільця. Між поздовжніми зовнішнім та внутрішнім шарами розташовується середній шар, що йде циркулярно. Зовнішній та внутрішній шари міокарда шлуночків є загальними для обох шлуночків, а розташований між ними середній шар, окремий для кожного шлуночка. За рахунок внутрішнього шару міокарда утворюються соскоподібні м'язи та м'ясисті перекладки (трабекули).

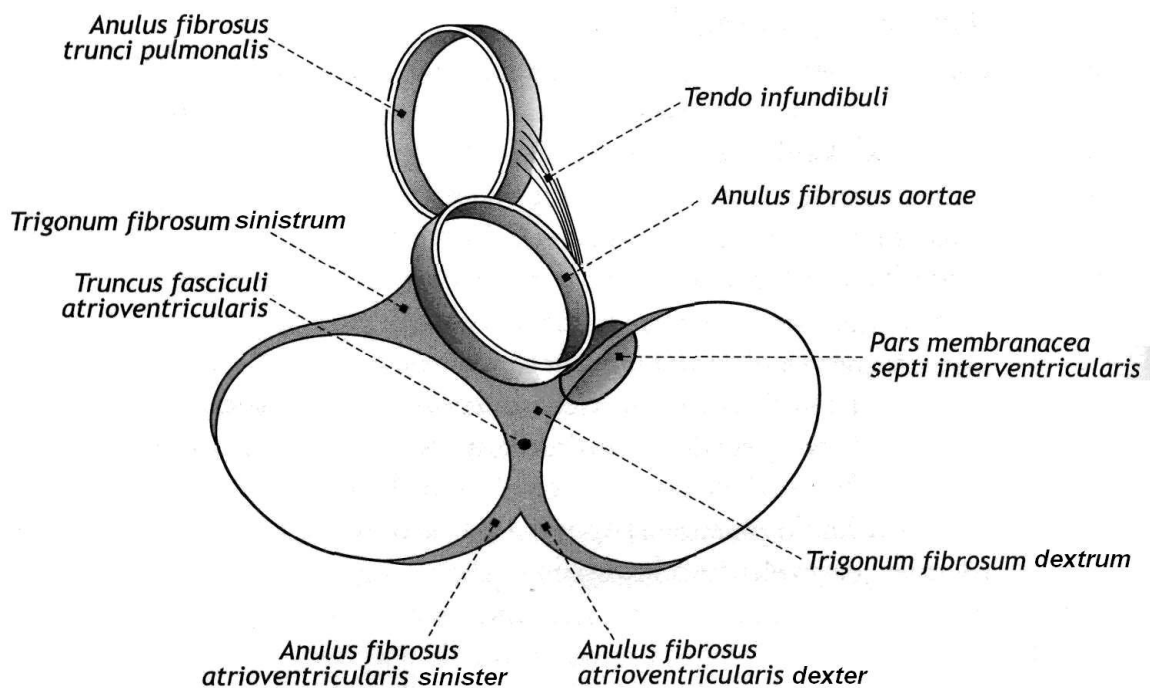


Рис. 10. М'який скелет серця

Під час загального розслаблення серця (діастоли) кров з порожнистих та легеневих вен надходить відповідно в праве та ліве передсердя. Після цього настає скорочення (систола) передсердь. Процес скорочення починається у місця впадання верхньої порожнистої вени в праве передсердя та поширюється по обом передсердям, в результаті чого кров з передсердь через передсердно-шлуночкові отвори нагнітається в шлуночки. Потім в стінках серця починається

хвиля скорочення (систола) шлуночків, яка поширюється на обидва шлуночка, та кров з них нагнітається в отвори легеневого стовбура й аорти. У цей час передсердно-шлуночкові клапани закриваються. Поверненню крові з аорти та легеневого стовбура в шлуночки перешкоджають півмісяцеві клапани. Міокард, подібно до скелетних м'язів, побудлиивий м'язовою тканиною. При цьому збудження, що виникає у будь-якому відділі серця, охоплює всі кардіоміоцити. Послідовні скорочення та розслаблення різних відділів серця пов'язані з його будовою та провідною системою, по якій розповсюджується імпульс збудження. Ритмічні імпульси генеруються тільки спеціалізованими клітинами водіями ритму (синусно-передсердного вузла) та проводяться серцем провідною системою серця.

СТИМУЛЬНИЙ КОМПЛЕКС СЕРЦЯ

Провідна система серця (стимульний комплекс) – група високоспеціалізованих клітин серця, які мають здатність генерувати імпульси та їх проводити. Клітини розташовуються компактно, формуючи елементи провідної системи серця. В цілому вона забезпечує скоординовану роботу серця, спрямовану на забезпечення нормальної серцевої діяльності.

Провідна система серця утворена із:

1. Синусово-передсердного вузла (*nodus sinuatrialis*),
2. Передсердно-шлуночкового вузла (*nodus atrioventricularis*),
3. Передсердно-шлуночкового пучка (*fasciculus atrioventricularis* – пучка Гіса), його прав та ліва ніжка та розгалуження.

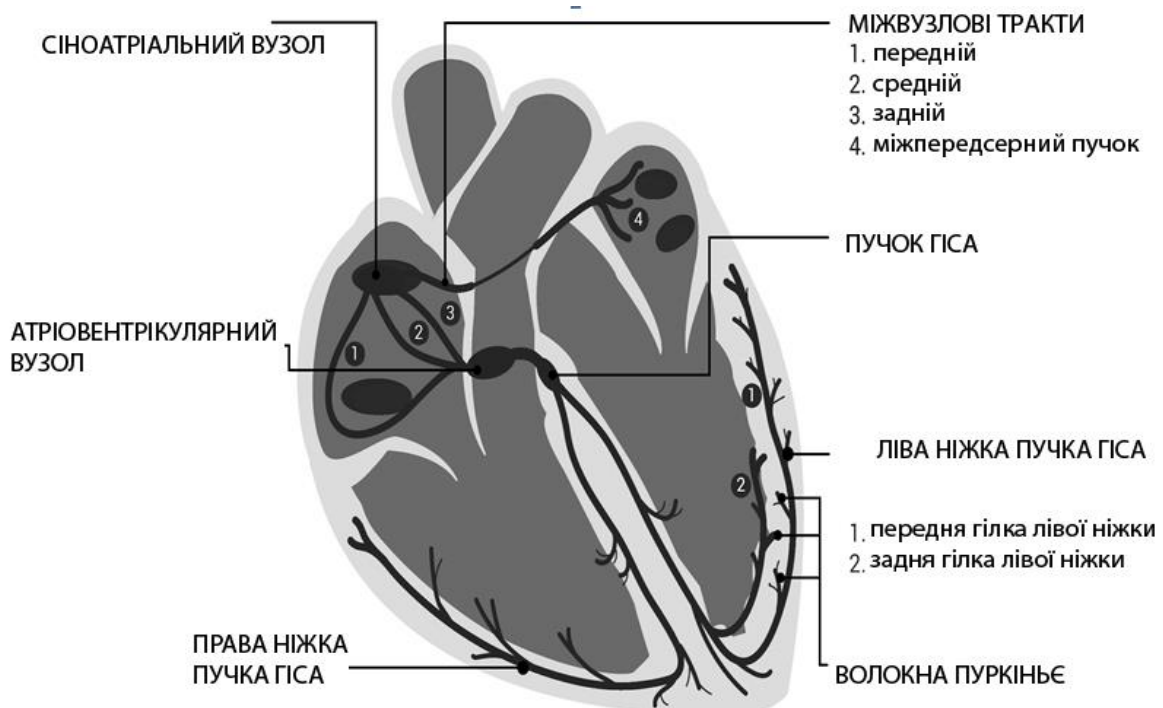


Рис. 11. Провідна система серця (схематично)

Синусово-передсердний вузол (пазухо-передсердний або сіноатріальний вузол, вузол Кіса-Флейка) розташований під епікардом правого передсердя, між місцем впадання верхньої порожнистої вени та вушком правого передсердя. Від цього вузла імпульс поширюється по кардіоміоцитам передсердь до передсердно-шлуночкового вузла (*атріовентрікулярний вузол, або вузол Ашоффа-Тавара*), який знаходиться в нижній частині міжпередсердної перетенці поблизу перетенцевої стулки тристулкового клапана. Потім збудження поширюється на короткий *передсердно-шлуночковий пучок* (пучок Гіса), який відходить від вищезгаданого вузла, через передсердно-шлуночкову перетенку в сторону шлуночків. Довжина пучка Гіса становить близько 20 мм. Пучок Гіса у верхній частині міжшлуночкової перетенки розділяється на дві ніжки – *праву (crus dextrum)* та *ліву (crus sinistrum)*. Остання у свою чергу ще поділяється на *передня та задню гілки*. Передня та задня гілки лівої ніжки пучка Гіса на незначному проміжку йдуть поруч, а далі прямують до відповідних відділів шлуночків.

Ніжки пучка Гіса розгалужуються під ендокардом та потім в товщі міокарда шлуночків розгалужуються на більш тонкі пучки волокон, які мають назву **волокна Пуркінє**, що безпосередньо передають імпульси збудження до скоротливих кардіоміоцитів шлуночків.

По передсердно-шлуночковому пучку імпульс від передсердь передається на шлуночки, завдяки чому встановлюється послідовність скорочення (систоли) передсердь та шлуночків. Таким чином, передсердя отримують імпульси від синусово-передсердного вузла, а шлуночки – від передсердно-шлуночкового вузла по волокнах пучка Гіса. Отже, стимульний комплекс серця забезпечує автономну ритмічну роботу серця.

3. Ендокард вистилає зсередини камери серця, покриває соскоподібні та гребенчаті м'язи, сухожилкові хорди та клапани. Ендокард передсердь товщий. Найбільшою товщиною він досягає на міжшлуночкової перетенці та поблизу гирл аорти та легеневого стовбура. На сухожилкових хордах він значно тонший. Під ендотелієм є тонкий шар, утворений пухкою сполучною тканиною, що містить невелику кількість адіпоцитів. У цьому шарі проходять дрібні кровоносні судини, нерви, волокна Пуркінє. Клапани серця є складками ендокарда, між двома листками якого знаходиться тонка пластинка щільної волокнистої сполучної тканини. У передсердно-шлуночкових клапанах пластинка багата еластичними волокнами. У ділянках прикріплення стулок, волокна пластинки переходять в тканину фіброзних кілець. Сухожилкові нитки, утворені пучками колагенових волокон, покриті з усіх боків тонким шаром ендокарда. Ці нитки прикріплюються до країв плоскої сполучнотканинної пластинки, яка є складовою основою стулок клапанів. Стулки клапанів легеневої артерії та аорти мають аналогічну будову, але вони тонші. Їх щільна волокниста сполучна тканина багата колагеновими волокнами та клітинами.

КРОВОПОСТАЧАННЯ СЕРЦЯ

Артерії серця – *права та ліва вінцеві* – відходять від цибулини аорти (*bulbus aortae*) – початкового розширеного відділу висхідної частини аорти, та розташовуються під епікардом.

Права вінцева артерія (*arteria coronaria dextra*) починається на рівні правого синуса аорти, йде вправо під вушко правого передсердя, лягає в вінцеву борозну, огинає праву легеневу поверхню серця. Потім артерія прямує по задній поверхні серця вліво, де утворює анастомоз з гілкою лівої вінцевої артерії. Найбільш великою гілкою правої вінцевої артерії є *задня міжшлуночкова артерія (*arteria interventricularis posterior*)*, яка прямує у однойменній борозні у бік верхівки серця.

Ліва вінцева артерія (*arteria coronaria sinistra*) починається на рівні лівого синуса аорти, розташовується між початком легеневого стовбура та вушком лівого передсердя, ділиться на дві гілки – *передню міжшлуночкову та огинаючу*.

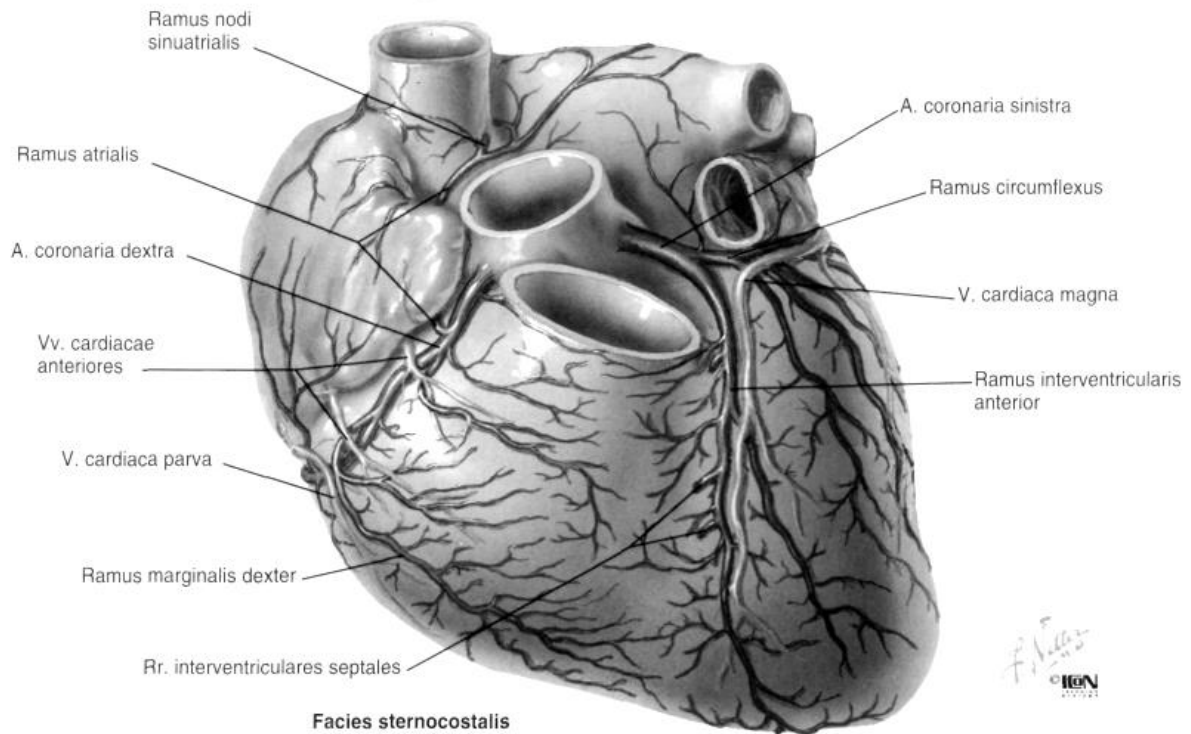
*Огинальна (огинаюча) гілка (*ramus circumflexus*)* є продовженням основного стовбура лівої вінцевої артерії, вона огинає серце ліворуч, розташовуючись в його вінцевій борозні, де на задній поверхні анастомозує з правою вінцевою артерією.

Передня міжшлуночкова гілка цієї артерії (*arteria interventricularis anterior*) прямує у однойменній борозні серця вниз до його верхівки. В області серцевої вирізки вона утворює анастомоз з кінцевим відділом задньої міжшлуночкової артерії. Кінцеві гілки правої та лівої вінцевих артерій, анастомозую між собою, формують в серці дві артеріальних кільця: поперечне, розташоване в вінцевій борозні, та поздовжнє, судини якого знаходяться в передній та задній міжшлуночкової борознах.

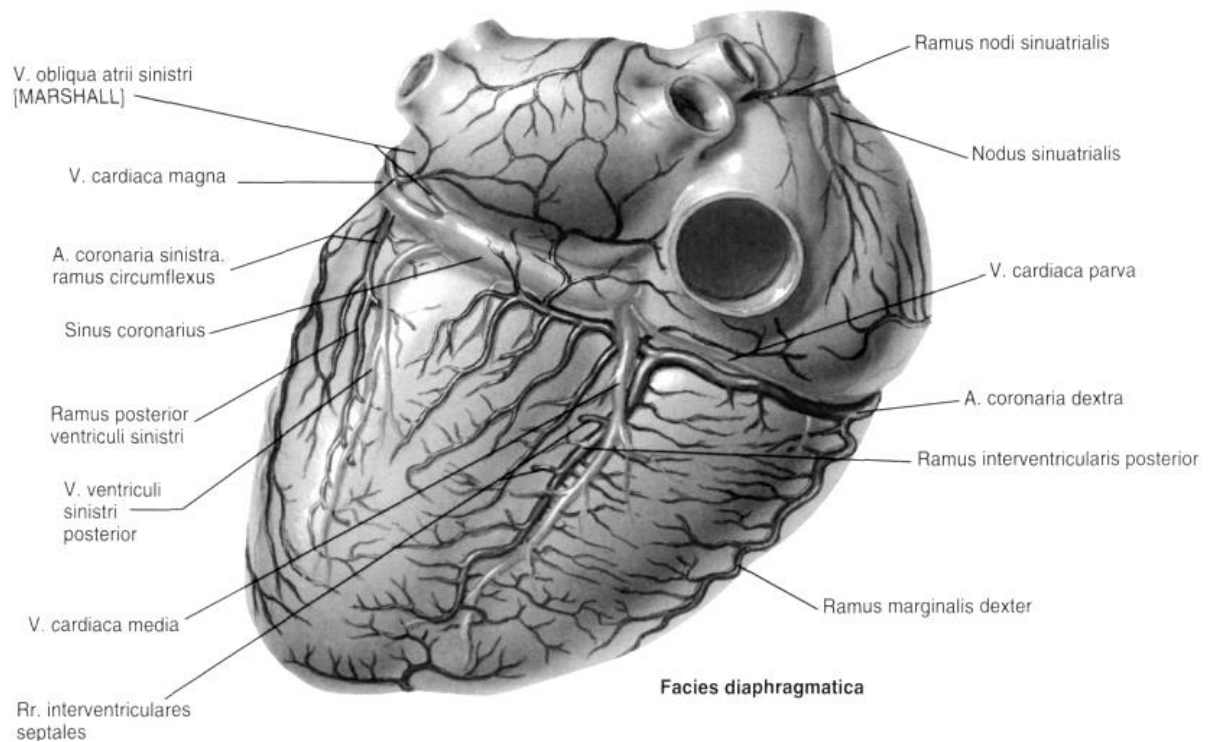
Описані **типи кровопостачання серця**, які обумовлені розподілом гілок вінцевих артерій. Виділяють *правовінцевий тип* (найбільш поширений) кровопостачання серця, при якому більшість відділів серця кровопостачаються гілками правої вінцевої артерії, та *лівовінцевий*, при якому більша частина серця отримує кров з гілок лівої вінцевої артерії. Також виділяють *рівномірний тип*, коли обидві артерії однаковою мірою беруть участь у кровопостачанні серця.

Вени серця. Серцевих вен більше, ніж артерій. Більшість вен серця збирається в один загальний широкий *вінцевий синус (*sinus coronarius*)*, який розташований у вінцевій борозні на діафрагмовій поверхні серця та відкривається в праве передсердя нижче від отвору нижньої порожнистої вени (між її заслінкою та міжпередсердної перетинкою). Згідно з уявленнями класичної анатомії людини, притоками вінцевого синуса зазвичай є 5 великих вен: велика, середня та мала вени серця, задня вена лівого шлуночка та коса вена лівого передсердя.

*Велика вена серця (*vena cordis magna*)* починається в області верхівки серця на передній його поверхні, лежить в передній міжшлуночкової борозні. Потім на рівні вінцевої борозни вона повертає вліво, проходить під огинаючої гілкою лівої вінцевої артерії, лягає в вінцеву борозну на задній поверхні серця, та переходить в вінцевий синус. Вена збирає кров з вен передньої поверхні обох шлуночків та міжшлуночкової перетинки. У неї впадають вени заднього боку лівого передсердя та лівого шлуночка. *Середня вена серця (*vena cordis media*)* утворюється в області заднього боку верхівки серця, піднімається вгору по задній міжшлуночкової борозні та впадає в вінцевий синус. Вона збирає кров з прилеглих ділянок стінок серця.



**Рис. 12. а) Вінцеві артерії та вени серця (спереду)
(Ф. Неттер. Атлас анатомії людини)**



**Рис. 12. б) Вінцеві артерії та вени серця (ззаду)
(Ф. Неттер. Атлас анатомії людини)**

Мала вена серця (vena cordis parva) починається на правій (легеневій) стороні правого шлуночка, піднімається вгору, лягає в вінцеву борозну на діафра-

гмальної поверхні серця та впадає в вінцевий синус. Вона збирає кров головним чином від правої половини серця.

Задня вена лівого шлуночка (vena posterior ventriculi sinistri) формується з декількох вен на задній стороні лівого шлуночка біля верхівки серця та впадає в вінцевий синус або у велику вену серця. Вона збирає кров від задньої стінки лівого шлуночка.

Коса вена лівого передсердя (vena obliqua atrii sinistri) слід зверху вниз по задній стороні лівого передсердя та впадає в вінцевий синус.

Ряд дрібних вен серця відкриваються безпосередньо в праве передсердя, минаючи вінцевий синус. Це *передні вени серця (venae cardiacae anteriores)*, що збирають кров від передньої стінки правого шлуночка. Вони направляються до основи серця та відкриваються в праве передсердя.

Також **20-30 найменших вен серця (вени Тебезія) (venae cardiacae minimae)**, які починаються в товщі стінок серця та впадають безпосередньо в праве та ліве передсердя та частково в шлуночки через однойменні отвори.

Лімфатичні судини серця впадають в нижні трахейно-бронхіальні та в передні середостінні лімфатичні вузли.

ІННЕРВАЦІЯ СЕРЦЯ

Серце інервується чутливими, симпатичними та парасимпатичними нервами. Симпатичні волокна, що йдуть у складі серцевих нервів, несуть імпульси, що прискорюють ритм серцевих скорочень та розширюють просвіти вінцевих артерій. Парасимпатичні волокна (складова частина серцевих гілок блукаючих нервів) проводять імпульси, що уповільнюють серцевий ритм та звужує просвіт вінцевих артерій. Чутливі волокна від рецепторів стінок серця та його судин йдуть у складі серцевих нервів та серцевих гілок до відповідних центрів спинного та головного мозку. Серцеві нерви (верхній, середній та нижній шийні, а також грудні) починаються від шийних та верхніх грудних (II-V) вузлів симпатичного стовбура. Серцеві гілки (парасимпатичні) беруть початок від блукаючого нерва.

Серцеве сплетення (plexus cardiacus) складається з двох відділів: *позаорганного серцевого сплетення* і *внутрішньоорганного серцевого сплетення*.

Позаорганне серцеве сплетення має дві частини - поверхневу і глибоку. Поверхнєве позаорганне серцеве сплетення розміщене на передній поверхні легеневого стовбура і на ввігнутій поверхні дуги аорти. Глибоке сплетення - на задній поверхні дуги аорти, попереду роздвоєння трахеї.

Внутрішньоорганне серцеве сплетення, у залежності від шару стінки серця, в якому його елементи розташовані, поділяють на підепікардіальне, внутрішньом'язове і підендокардіальне.

ОСЕРДЯ (ПЕРИКАРД)

Перикард або **осердя** (*pericardium*) – зовнішня сполучнотканинна оболонка серця, яка має вид серозного мішка, який відгороджує серце від інших органів грудної порожнини, сприяє кращому наповненню передсердь серця кров'ю, не дозволяє серцю перерозтягуватися при виконанні фізичного навантаження. Перикард за формою нагадує неправильний конус, основа якого щільно зрощена з сухожилковим центром діафрагми. Притуплена верхівка спрямована догори та охоплює початкові відділи аорти, легеневого стовбура та кінцеві відділи порожнистих вен. З боків перикард прилягає безпосередньо до середостінної плеври з правого та лівого боків. Задня поверхня перикарда стикається з стравоходом та грудної частиною аорти.

Відділи осердя (перикарда):

1. *передній – грудино-ребровий*, з'єднаний із задньою поверхнею передньої грудної стінки грудино-перикардіальними зв'язками,
2. *нижній – діафрагмовий*, зрощений з сухожилковим центром діафрагми,
3. *правий та лівий середостінний (бічний) відділ перикарда* (зрощені з середостінною плеврою).

Перикард має 5 груп зв'язок, що оберігають його та серце від різкого зміщення.

Перикард складається з двох шарів, що мають різну будову: зовнішнього - фіброзного та внутрішнього – серозного.

1. *Зовнішній шар (фіброзний перикард, pericardium fibrosum)* переходить в зовнішню оболонку великих судин, а спереду прикріплюється до грудини.

2. *Внутрішній шар – це серозний перикард (pericardium serosum)*, який у свою чергу ділиться на два листки: *вісцеральний, або епікард*, та *парієтальний*, зрощений з внутрішньою поверхнею фіброзного перикарда, що вистилає його зсередини.

Між вісцеральним та парієтальним листками серозного шару перикарда знаходиться щелевидная *перикардіальна порожнина*. У ній міститься невелика кількість (20-60 мл) серозної рідини, яка змочує звернені один до одного поверхні листків серозного перикарда та забезпечує тим самим їх ковзання відносно один одного при скороченнях серця. Біля початку великих судин (аорти, легеневого стовбура) поблизу серця вісцеральний та парієтальний листки серозного перикарда переходять безпосередньо один в інший. Серозний перикард утворений щільною волокнистою сполучною тканиною, покритою мезотелиєм, лежачим на базальній мембрані. Фіброзний перикард сформований щільною волокнистою сполучною тканиною, в якій міститься багато перехресних шарів колагенових волокон.

Пазухи (синуси) перикарда. У порожнині перикарда між ним, поверхнею серця та великими судинами мають досить глибокі кишені – пазухи (синуси).

1. *Поперечна пазуха (синус) перикарда (осердя) (sinus transversus pericardii)* розташована біля основи серця. Являє собою щілину. Обмежена зверху перикардом, ззаду - верхньою порожнистою веною та передньою поверхнею перед-

сердь, спереду - аортою та легеневим стовбуром; праворуч та ліворуч поперечна пазуха відкрита.

2. *Коса пазуха (синус) перикарда (осердя) (sinus obliquus pericardii)* знаходиться на діафрагмальній поверхні серця. Вона обмежена правими та лівими легеневими венами та нижньою порожнистою веною справа. Передня стінка утворена задньою поверхнею лівого передсердя, задня – перикардом.

Кровопостачання перикарда забезпечується перикардіальними гілками грудної частини аорти, гілками перикардо-діафрагмової артерії (гілка внутрішньої грудної артерії) та гілками верхніх діафрагмальних артерій. Вени перикарда, супроводжують однойменні артерії, впадають в плечоголовні, непарну та напівнепарну вени. **Лімфатичні судини перикарда** впадають в латеральні перикардіальні, передперикардіальні, передні та задні середостінні лімфатичні вузли. **Нерви перикарда** є гілками діафрагмального та блукаючого нервів, а також шийних та грудних серцевих нервів, що відходять від відповідних вузлів симпатичного стовбура.

ПЕРЕЛІК ПРАКТИЧНИХ НАВИЧОК ДО ЗАНЯТТЯ:

Праве передсердие	- Права півмісячна заслінка	- Пазухи аорти
- Праве вушко	- Ліва півмісячна заслінка	- Передній соскоподібний м'яз
- Гребенчасі м'язи	- Передня півмісячна заслінка	- Задній соскоподібний м'яз
- Отвір верхньої порожнистої вени	- Передній соскоподібний м'яз	- Сухожилкові хорди (струни)
- Отвір нижньої порожнистої вени	- Задній соскоподібний м'яз	- М'ясисті трабекули
- Отвір вінцевої пазухи	- Перетенчастий соскоподібний м'яз	Міжшлуночкова перетинка
Ліве передсердя	- Сухожилкові хорди (струни)	Ендокард
- Ліве вушко	- М'ясисті поперечини	Міокард
- Гребінчаті м'язи	Лівий шлуночок серця	Епікардом
- Отвори легеневих вен	- Лівий передсердношлуночковий отвір	Перикард
Міжпередсердна перетинка	- Лівий передсердношлуночковий клапан	- Права вінцева артерія серця
- Овальна ямка	- Передня стулка	- Задня міжшлуночкова гілка
Правий шлуночок	- Задня стулка	- Ліва вінцева артерія серця
- Правий передсердношлуночковий отвір	- Цибулина аорти	- Передня міжшлуночкова гілка
- Правий передсердношлуночковий клапан	- Отвір аорти	- Огинаюча гілка
- Передня стулка	- Клапан аорти	- Велика серцева вена
- Задня стулка	- Права півмісячна заслінка	- Середня серцева вена
- Перетенчаста стулка	- Ліва півмісячна заслінка	- Мала серцева вена
- Артеріальний конус	- Задня півмісячна заслінка	
- Отвір легеневого стовбура		
- Клапан легеневого стовбура		

АОРТА ТА ЇЇ ЧАСТИНИ. ГРУДНА АОРТА. ЧЕРЕВНИЙ ВІДДІЛ АОРТИ. АРТЕРІЇ ТА ЗА

Аорта (*aorta*) – найбільша непарна артеріальна судина великого кола кровообігута тіла людини в цілому. Аорту *підрозділяють на три відділи: висхідну частину аорти, дугу аорти та низхідну частину аорти*, яка, у свою чергу, ділиться на грудну та черевну частини.

Початкова частина аорти довжиною близько 6 см, виходить з лівого шлуночка серця на рівні третього міжребрового простору та піднімається вгору, називається *висхідною аортою (pars ascendens aortae)*. Вона покрита перикардом, розташовується в середньому середостінні та починається розширенням, або *цибулиною аорти (bulbus aortae)*. Діаметр цибулини аорти становить близько 2,5–3 см. В середині цибулини є 3 *пазухи (синуса) аорти (sinus aortae)*, розташовані між внутрішньою поверхнею аорти та відповідною півмісяцевою засліпкою клапана аорти. Від початку висхідної аорти відходять права та ліва вінцеві артерії, що прямують до стінок серця. Висхідна частина аорти піднімається вгору позаду та кілька праворуч від легеневого стовбура та на рівні з'єднання II правого реберного хряща з грудиною переходить в дугу аорти. В цьому місці діаметр аорти зменшується до 21–22 мм.

Дуга аорти (arcus aortae). На рівні руків'я грудни аорта робить вигин дозаду та наліво, перекидаючись через лівий головний бронх. Від верхнього напівкола дуги аорти догори послідовно справа наліво відходять великі гілки: *плечоголовний стовбур (truncus brachiocephalicus)*, *ліва загальна сонна (a. carotis communis sinistra)* та *ліва підключична артерія (a. iubclavia sinistra)*. Місце переходу дуги аорти в спадний відділ аорти проектується зліва на рівні IV грудного хребця. У цьому місці є невелике звуження – *перешийок аорти (isthmus aortae)*.

Низхідна частина аорти (pars descendens aortae) найбільш довгий відділ аорти, що проходить від рівня IV грудного хребця до IV поперекового хребця. На рівні середини тіла IV поперекового хребця черевна частина аорти ділиться на дві *загальні клубові артерії, утворюючи біфуркацію аорти (bifurcatio aortae)* та далі продовжується в тонку *серединну крижову артерію (a. sacralis mediana)*, яка іде донизу по тазовій поверхні крижів в малий таз. Низхідну частину аорти в свою чергу підрозділяють на грудну та черевну частини.

Грудна частина аорти (pars thoracica aortae) розташована на хребті асиметрично, ліворуч від серединної лінії. Спочатку аорта лежить попереду та зліва від стравоходу, потім на рівні VIII-IX грудних хребців вона огинає стравохід зліва та йде на його задню сторону. Праворуч від грудної частини аорти розташовуються непарна вена та грудна протока, ліворуч - пристінкова плевра. Грудна частина аорти постачає кров до внутрішніх органів, які розташовані у грудній порожнині, а також кровопостачає її стінки. Від грудної частини аорти відходять 10 пар міжреберних артерій (дві верхні - від реберно-шийного стовбура, що є гілкою підключичної артерії), верхні діафрагмові та вісцеральні (нутрощеві) гілки (бронхіальні, стравохідні, перикардіальні, середостінні). З грудної порожнини через аортальний отвір діафрагми аорта переходить в черевну порож-

нину та отримає назву черевної частини аорти. На рівні XII грудного хребця донизу аорта поступово зміщується медіально.

Черевна частина аорти (*pars abdominalis aortae*) починається на рівні XII грудного хребця, де проходить через аортальний отвір діафрагми та розташовується зачервенно на передній поверхні тіл поперекових хребців, лівіше середньої лінії. Праворуч від аорти розташована нижня порожниста вена, допереду - підшлункова залоза, нижня горизонтальна частина дванадцятипалої кишки та корінь брижі тонкої кишки. Від черевної частини аорти зверху донизу відходять такі артерії: нижні діафрагмові, черевний стовбур, верхня брижова, середні надниркові, ниркові, яєчкові або яєчникові, нижня брижова, поперекові (4 пари) артерії. Черевна частина аорти кровопостачає органи черевної порожнини та стінки живота.

ГРУДНА ЧАСТИНА АОРТИ ТА ЇЇ ГІЛКИ

Від грудної частини аорти відходять парієтальні (пристінкові) та вісцеральні (нутрощеві) гілки, які кровопостачають органи, що розташовуються головним чином в задньому середостінні, та стінки грудної порожнини.

Пристінкові гілки. До парієтальних гілок грудної частини аорти відносяться парні *верхня діафрагмова та задні міжреброві артерії*, які кровопостачають стінки грудної порожнини, діафрагму, а також більшу частину передньої черевної стінки. *Верхня діафрагмова артерія* (*a. phrenica superior*) починається від аорти безпосередньо над діафрагмою, прямує до поперекової частини діафрагми зі свого боку та кровопостачає її задню частину.

Задні міжреброві артерії (*aa. intercostales posteriores*, 10 пар, III–XII) починаються від аорти на рівні III–XI міжреберних проміжків, XII артерія – нижче XII ребра. Задні міжреберні артерії проходять у відповідних міжреберних проміжках. Кожна з них віддає гілки: задню, медіальну та латеральну, шкірні та спинномозкові, які кровопостачають м'язи та шкіру грудей, живота, грудні хребці та ребра, спинний мозок та його оболонки, діафрагму. *Спинна гілка* (*r. dorsalis*) відходить від задньої міжреберної артерії на рівні головки ребра, прямує дозаду, до м'язів та шкірі спини (*медіальна та латеральна шкірні гілки* - *rr. cutanei medialis et lateralis*). Від спинної гілки відходить *спинномозкова гілка* (*r. spinalis*), яка через сусідній міжхребцевий отвір прямує до спинного мозку, його оболон та корінців спинномозкових нервів. Від задніх міжреберних артерій відходять *латеральні (бічні) шкірні гілки* (*rr. cutanei laterales*), які кровопостачають шкіру бічних стінок грудей. Від IV–VI цих гілок до молочної залози зі свого ідуть *гілки молочної залози* (*rr. mammarii laterales*).

Вісцеральні (нутрощеві) гілки грудної частини аорти направляються до внутрішніх органів, розташованих у грудній порожнині, до органів середостіння. До них відносяться *bronхіальні, стравохідні, перикардіальні (гілки осердя) та медіастинальні (середостінні) гілки*.

Bronхіальні гілки (*rr. bronhiales*) відходять від аорти на рівні IV–V грудних хребців та лівого головного бронха, направляються до трахеї та бронхів. Ці гіл-

ки входять у ворота легень, супроводжуючи бронхи, кровопостачають трахею, бронхи та тканини легенів.

Стравохідні гілки (rr. oesophagei) починаються від аорти на рівні IV–VIII грудних хребців, направляються до стінок стравоходу та кровопостачають його грудну частину. Нижні стравохідні гілки анастомозують з стравохідними гілками лівої шлункової артерії.

Перикардіальні (осердні) гілки (rr. pericardiaci) відходять від аорти позаду осердя (перикарда) та прямують до його заднього відділу. Кровопостачають перикард, лімфатичні вузли та клітковину заднього середостіння.

Середостінні гілки (rr. mediastinales) відходять від грудної частини аорти в задньому середостінні. Вони кровопостачають сполучну тканину та лімфатичні вузли заднього середостіння.

Гілки грудної частини аорти широко анастомозують з іншими артеріями. Так, бронхіальні гілки анастомозують з гілками легеневої артерії. Спинномозкові гілки (із задніх міжреберних артерій) в хребетному каналі з однойменними гілками іншої сторони. Уздовж спинного мозку розташовується анастомоз спинномозкових гілок, що відходять із задніх міжреберних артерій, зі спинномозковими гілками з хребетної, висхідної шийної та поперекової артерій.

I–VIII задні міжреберні артерії анастомозують з передніми міжреберними гілками (з внутрішньої грудної артерії).

IX–XI задні міжреберні артерії утворюють анастомози з гілками верхньої надчеревної артерії (з внутрішньої грудної артерії).

ЧЕРЕВНА ЧАСТИНИ НИЗХІДНОЇ АОРТИ ТА ЇЇ ГІЛКИ

Гілки черевної частини аорти підрозділяють на пристінкові (парієтальні) та нутрощеві (вісцеральні). Пристінковий гілками є парні *нижні діафрагмові, поперекові артерії, а також серединна крижова артерія*.

Пристінкові гілки *Нижня діафрагмова артерія (a. phrenica inferior)* відходить від переднього півкола аорти на рівні XII грудного хребця та іде до нижньої поверхні діафрагми свого боку. Від цієї артерії відходить від 1-5 до 24 тонких *верхніх надниркових артерій (aa. suprarenales superiores)*, що йдуть вниз до надниркової залози, кровопостачаючи її.

Поперекові артерії (aa. lumbales), зазвичай 4 пари (може бути більше або менше), відходять від заднього латерального півкола аорти на рівні тел I–IV поперекових хребців. Вступають в товщу задньої черевної стінки біля тіл відповідних поперекових хребців. Кожна з них віддає гілки: *дорсальну гілку (r. dorsalis)*, медіальну та латеральну, шкірні та спинномозкові, які кровопостачають м'язи та шкіру попереку, живота, хребці, спинний мозок та його оболонки та корінці спинномозкових нервів.

Вісцеральні (нутрощеві) гілки.

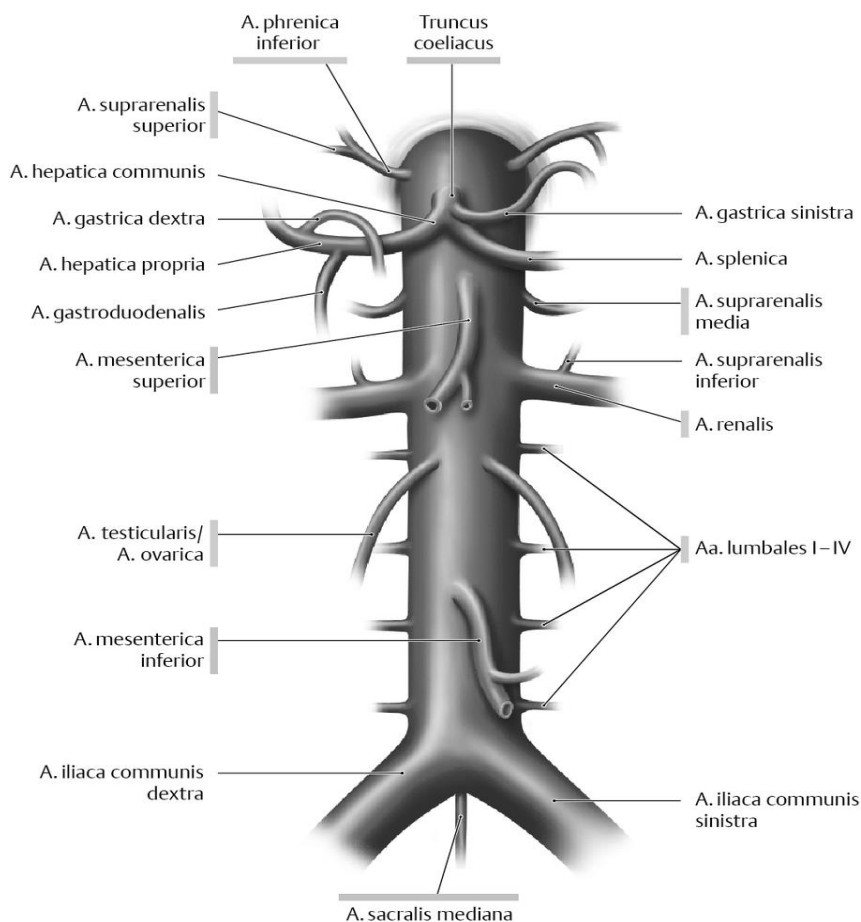
До вісцеральних (нутрощевих) гілок відносяться 3 дуже великі непарні артерії: *черевний стовбур, верхня та нижня брижові, а також парні середні надниркові, ниркові та яєчкові (у жінок яєчникові) артерії*.

Непарні гілки черевної частини аорти:

1) **Черевний стовбур** (*truncus coeliacus*) довжиною 1,5-2 см відходить від аорти під діафрагмою на рівні XII грудного хребця. Над верхнім краєм підшлункової залози він відразу ж розпадається на **3 великі гілки: ліву шлункову, загальну печінкову та селезінкову артерії.**

1. **Селезінкова артерія** (*a. lienalis*), найбільша гілка черевного стовбура, іде по верхньому краю тіла підшлункової залози до селезінці. По ходу від селезінкової артерії відходять *короткі шлункові артерії* (*aa. gastricae brevis*) у кількості 3–8 штук, та *гілки підшлункової залози* (*rr. pancreaticae*). Біля воріт селезінки від артерії відходить велика *ліва шлунково-чепцева артерія* (*a. gastro-omentalis epiploica*), яка йде направо уздовж великої кривизни шлунка, віддаючи *шлункові гілки* (*rr. gastricae*) та *чепцеві гілки* (*rr. omentales*). У великій кривизни шлунка ліва шлунково-чепцева артерія утворює анастомоз з правою шлунково-чепцевою артерією, яка є гілкою шлунково-дванадцятипалої артерії. Селезінкова артерія живить селезінку, шлунок, підшлункову залозу та великий чепець.

2. **Загальна печінкова артерія** (*a. hepatica communis*) іде вправо до печінки. По дорозі від неї відходить *велика шлунково-дванадцятипала артерія*, після чого материнський стовбур отримує назву *власної печінкової артерії*. *Власна печінкова артерія* (*a. hepatica propria*) проходить в товщі печінково-дванадцятипалої зв'язки та біля во ріт печінки ділиться на *праву та ліву гілки* (*r. dexter et r. sinister*), кровопостачаючи однойменні частки печінки.



dextra), яка йде вліво по великій кривизні шлунка, де має анастомоз з лівою шлунково-чепцевою артерією та кровопостачає шлунок та великий чепець; *верхні задня та передня підшлункової-дванадцятипалокишкової артерії* (*aa. pancreato-duodenales superiores posterior et anterior*), які віддають *підшлункові гілки* (*rr. pancreaticae*) та *дванадцятипалокишкові гілки* (*rr. duodenales*) до відповідних органів.

3. Ліва шлункова артерія (*a. gastrica sinistra*) є найтоншою і найкоротшою гілкою, відходить від червного стовбура вгору та вліво до кардії шлунка. Потім ця артерія йде по малій кривизні шлунка між листками малого чепця, де утворює анастомоз з правою шлунковою артерією - гілкою власної печінкової артерії. Від лівої шлункової артерії відходять гілки, що живлять передню та задню стінки шлунка, а також короткі *стравохідні гілки* (*rr. oesophageales*), що живлять нижні відділи стравоходу. Таким чином шлунок має систему кровозабезпечення, в якій беруть участь усі три артерії червного стовбура - загальна печінкова, ліва шлункова і селезінкова. Ці судини утворюють артеріальне кільце навколо шлунка, що складається з двох дуг - верхньої і нижньої. Верхня дуга проходить по малій кривині (права і ліва шлункові артерії), а нижня дуга - по великій кривині шлунка (права і ліва шлунково-чепцеві артерії). Від цих артерій йдуть численні шлункові гілки, які в передній і задній стінках шлунка анастомозують між собою, утворюючи густу артеріальну сітку.

II) Верхня брижова артерія (*a. mesenterica superior*) відходить від черевної частини аорти позаду тіла підшлункової залози на рівні XII грудного - I поперекового хребців. Далі артерія йде вниз та направо між головкою підшлункової залози та нижньою частиною дванадцятипалої кишки, у корінь брижі тонкої кишки, де від неї відходять, порожньокишкові, клубово-кишкові, клубово-ободова, права ободово-кишкова та середня ободово-кишкова артерії. *Нижня підшлунково-дванадцятипаловокишкова артерія (*a. pancreato-duodenalis inferior*)* відходить від стовбура верхньої брижової артерії на 1-2 см нижче її початку, потім йде до голівки підшлункової залози та дванадцятипалій кишці, де гілки цієї артерії анастомозують з гілками верхніх підшлунково-дванадцятипалої артерій (з системи червного стовбура).

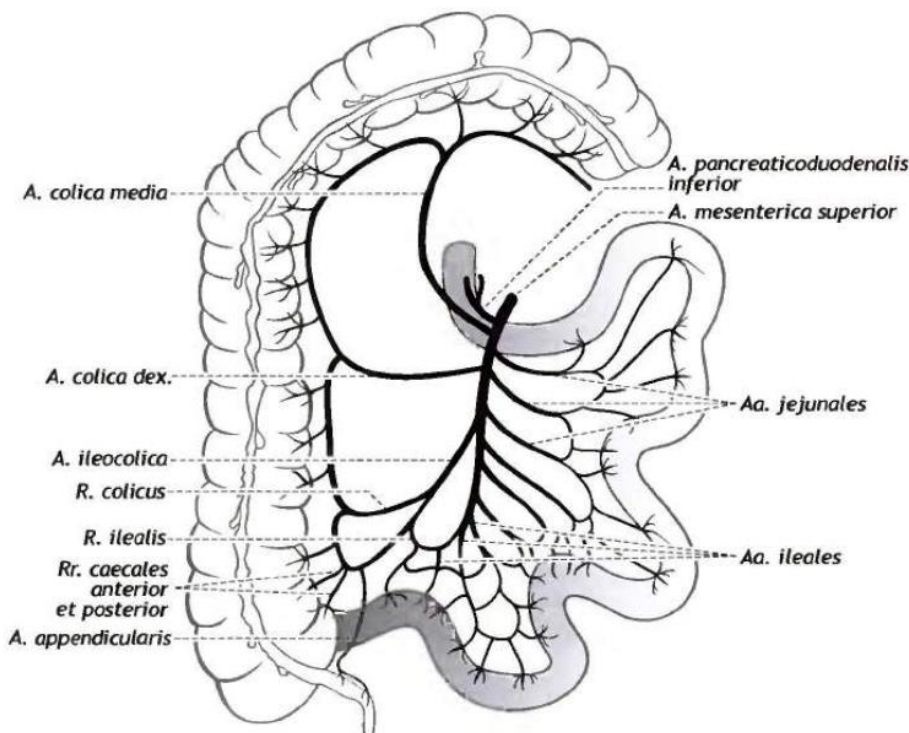


Рис. 15.
Верхня брижова артерія та її основні гілки (схема)

12–18 порожньокишкових та клубово-кишкових артерій (*a. jejunales et aa. ileales*) відходять від лівої півкола верхньої брижової артерії, направляються до петель брижової частини тонкої кишки. У брижі тонкої кишки вони утворюють опуклі в бік кишкової стінки дугоподібні анастомози – аркади, що забезпечують при перистальтиці постійний приплив крові до кищці.

Клубово-ободовокишкова артерія (a. ileocolica) іде донизу та вправо до сліпої кишки та апендиксу. На своєму шляху вона віддає *передню та задню сліпокишкові артерії (aa. coecales anterior et posterior)*, *артерію червоподібного відростка (a. appendicularis)*, *клубово-кишкову гілку (r. ilealis)* та *ободово-кишкову гілку (r. colicus)*, що йдуть відповідно до кінцевого відділу клубової кишки та до початкової частини висхідної ободової кишки. *Права ободова (ободовокишкова) артерія (a. colica dextra)* починається дещо вище клубово-ободової артерії (іноді відходить від неї та прямує вправо до висхідної ободової кищці, де в її стінках анастомозує з ободовою гілкою клубово-ободової артерії та з гілками середньої ободово-кишкової артерії). *Середня ободова артерія (a. colica media)* відходить від верхньої брижової артерії вище початку правої ободової артерії. Артерія йде вгору до поперечної ободової кишки, кровопоста-чає її правий та центральний відділ, а також верхній відділ висхідної ободової кишки. Права гілка середньої ободової-кишкової артерії робить анастомоз з правою ободовою артерією, а ліва уздовж ободової кишки утворює анастомоз з гілками лівої ободової артерії (з нижньої брижової артерії).

III) Нижня брижова артерія (*a. mesenterica inferior*) починається від лівої напівкола черевної частини аорти на рівні III поперекового хребця. Артерія прямує зачер-венно вниз та вліво та віддає ряд гілок (ліву ободову, 2–3 сигмоподібні, верхню прямокиш-кову), які кровопостачають лі-ву частину поперечної, спадну ободову кишку та сигмовидну кишку, а також верхній та се-редній відділи прямої кишки. *Ліва ободова артерія (a. colica sinistra)* йде вліво та кровопос-тачає лівий відділ поперечної ободової кишки та спадну обо-дову кишку. Артерія утворює анастомоз із гілкою середньої ободової артерії; утворюючи по краю товстої кишки **дуга Пі-олана**.

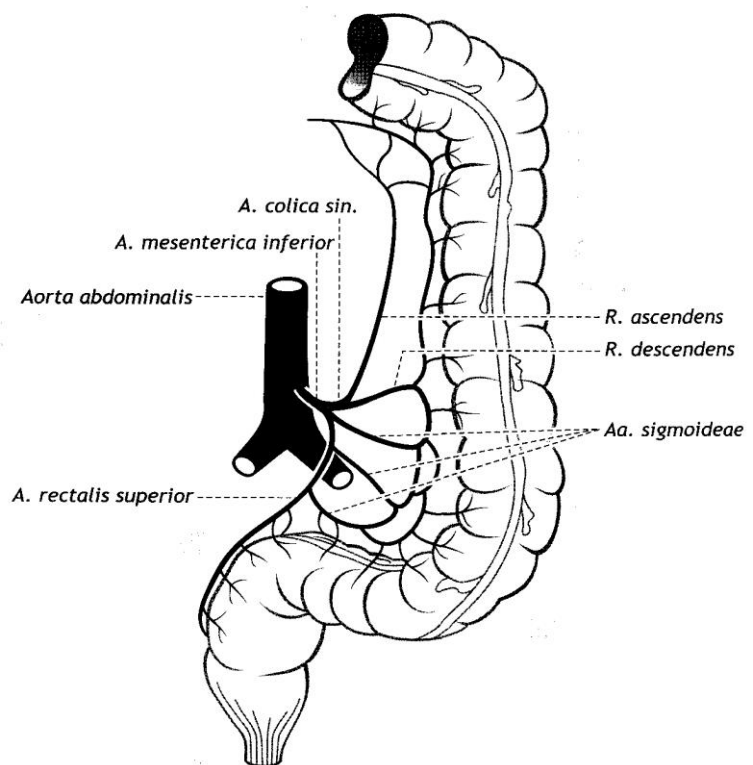


Рис.16. Нижня брижова артерія та її гілки

Таким чином ця дуга являє собою анастомоз між гілками верхньої та нижньої брижових артерій в брижі поперечної ободової кишки.

Сигмоподібні артерії (aa. sigmoideae) кровопостачають сигмоподібну кишку, розділяючись на гілки в її брижі.

Верхня прямокишкова артерія (a. rectalis superior) є кінцевою гілкою нижньої брижової артерії, спускається вниз в малий таз та кровопостачає верхній та середній відділи прямої кишки. У порожнині малого таза артерія утворює анастомоз з гілками середньої прямокишкової артерії (гілкою внутрішньої клубової артерії).

Парні нутрощеві гілки черевної частини аорти:

Середня надниркова артерія (a. suprarenalis media) відходить від аорти на рівні I поперекового хребця біля початку верхньої брижової артерії та прямує до воріт наднирника. Ця артерія утворює анастомоз з верхніми наднирковими артеріями (з нижньої діафрагмальної артерії) та з нижньої надниркової артерією (з ниркової артерії).

Ниркова артерія (a. renalis) відходить від аорти на рівні I–II поперекового хребця, трохи нижче середньої надниркової артерії, йде в поперечному напрямку до воріт нирки. По ходу від ниркової артерії відходять *нижня надниркова артерія (a. suprarenalis inferior)* та *сечовідні гілки (rr. uretericae)*. Ниркова артерія у ділянці ниркових воріт розгалужується переважно на передню і задню гілки (цих гілок може бути більше), які починають галузитися ще у ниркових воротах на внутрішньо-ниркові артерії (aa. intrarenalis), кровопостачаючи відповідні ниркові сегменти.

Яєчкова артерія (a. testicularis) є лише у чоловіків, відходить від аорти, прямує позаду очеревини вниз та вбік до глибокого кільця пахвинного каналу. Потім артерія у складі сім'яного канатика йде до яєчка, кровопостачає його та придаток яєчка, а також м'яз, що піднімає яєчко, сім'явивідну протоку та сечовід, віддаючи до нього *сечовідні гілки (rr. uretericae)*. Яєчкова артерія в порожнині малого тазу утворює анастомоз з *кремастерною артерією* (гілкою нижньої надчеревної артерії) та з *артерією сім'явивідної протоки* (гілкою пупкової артерії).

Яєчникова артерія (a. ovarica) є лише у жінок, відходить від аорти під гострим кутом нижче ниркової артерії на рівні III поперекового хребця, прямує в малий таз до яєчника. У порожнині малого таза яєчникова артерія віддає *трубні гілки (rr. tubarii)* до маткової труби та *сечовідні гілки (rr. ureterici)* до тазової частини сечоводу. Яєчникова артерія анастомозує з яєчниковою гілкою маткової артерії.

АНАСТОМОЗИ ГІЛОК ЧЕРЕВНОЇ АОРТИ

Гілки черевної частини аорти утворюють численні анастомози, як між собою, так та з гілками грудної частини аорти та гілками клубових артерій. Анастомоз між стравохідними гілками (з грудної частини аорти) та лівої шлункової артерії (з чревного стовбура) розташовується уздовж черевної частини стравоходу. Ліва шлункова артерія (гілка чревного стовбура) та права шлункова арте-

рія (гілка власної печінкової артерії) анастомозують в області малої кривизни шлунка. Права шлунково-чепцева артерія (з гастродуоденальної артерії) та ліва шлунково-чепцева артерія (гілка селезінкової артерії) анастомозують в області великої кривизни шлунка. У товщі підшлункової залози утворюють анастомоз верхні підшлунково-дванадцятипалокишкової артерії (з чревного стовбура) з нижніми підшлунково-дванадцятипалої артеріями (з нижньої брижової артерії). У брижі тонкої кишки порожньокишкові артерії утворюють анастомоз між собою та з клубово-ободовокишковою артерією. Артеріальні анастомози уздовж товстої кишки утворені гілками клубово-кишкової артерії, правої, середньої та лівої ободової артерій. Найбільш великим анастомозом між верхньою та нижньою брижових артеріями є *дуга Ріолан* (*arcus Riolani*), утворена лівою гілкою середньої ободової артерії та висхідної гілкою лівої ободової артерії. У стінках прямої кишки утворюють анастомоз гілки верхньої прямо-кишкової артерії (з нижньої брижової артерії), середньої прямо-кишкової артерії (з внутрішньої клубової артерії) та нижньої прямокишкової артерії (гілка внутрішньої статевої). У капсулі та в товщі наднирника анастомози утворюються гілками верхніх, середніх та нижньої надниркових артерій.

АРТЕРІЇ ТАЗА

На рівні середини тіла IV поперекового хребця черевна частина аорти ділиться на дві загальні клубові артерії, утворюючи *біфуркацію аорти* (*bifurcatio aortae*) та далі продовжується в тонку *серединну крижову артерію* (*a. sacralis mediana*), яка йде вниз по тазовій поверхні крижів в малий таз.

На рівні V поперекового хребця від серединної крижової артерії відходять права і ліва *найнижчі поперекові артерії* (*aa. lumbales imae*), кожна з яких кровопостачає відповідний клубово-поперековий м'яз.

На рівні кожного крижового хребця від серединної артерії відходять парні *бічні крижові гілки* (*rr. sacrales laterales*), які розгалужуються на тазовій поверхні крижової кістки та живлять крижову кістку, а також беруть участь у кровопостачанні спинного мозку та його оболон.

ЗАГАЛЬНА КЛУБОВА АРТЕРІЯ ТА ЇЇ ГІЛКИ

Загальна клубова артерія (*a. iliaca communis*) йде вниз та убік малого таза. На рівні крижово-клубового суглоба вона ділиться на дві великі гілки – *внутрішню та зовнішню клубові артерії*.

Зовнішня клубова артерія продовжується на стегно, отримуючи назву *стегнової артерії* починаючи від місця проходження під пахвинною зв'язкою.

Внутрішня клубова артерія розгалужується на свої кінцеві гілки в області малого тазу. За своїм ходом загальна клубова артерія віддає ряд дрібних гілок до сечоводу та великий поперекової м'язі.

ВНУТРІШНЯ КЛУБОВА АРТЕРІЯ (*a. iliaca interna*) кровопостачає стінки та органи тазу. Артерія опускається в малий таз по медіальній стороні великого поперекового м'яза. У верхнього краю великого сідничного отвору артерія від-

дає дві групи гілок – парієтальні (пристінкові) та вісцеральні (нутрощеві).

ПРИСТІНКОВІ ГІЛКИ. До пристінкових гілок внутрішньої клубової артерії відносяться клубово-поперекова, латеральна (бічна) крижова, затульна, верхня та нижня сідничні артерії, що йдуть до стінок малого тазу, в сідничну область та до м'язів стегна.

1.Клубово-поперекова артерія (*a. iliolumbalis*) відходить від початку внутрішньої клубової артерії, прямує назад та латерально позаду великого поперекового м'яза, віддає клубову та поперекову гілки. *Клубова гілка* (*r. iliacus*) кровопостачає однойменний м'яз та клубову кістку. *Поперекова гілка* (*r. lumbalis*) прямує до великого поперекового м'яза та квадратного м'яза попереку. Від поперекової гілки відходить тонка *спинномозкова гілка* (*r. spinalis*), котра іде в крижовий канал, де кровопостачає корінці спинномозкових нервів та оболони спинного мозку.

2.Латеральні (або бічні) крижові артерії (*aa. sacrales laterales*), *верхня та нижня*, відходять від початку внутрішньої клубової артерії поруч з клубово-поперековою артерією. Артерії йдуть вниз по латеральній частини тазової поверхні крижів, де віддають *спинномозкові гілки* (*rr. spinales*). Ці гілки через передні крижові отвори направляються до оболонки спинного мозку та корінців спинномозкових нервів. Латеральні крижові артерії кровопостачають крижі, зв'язки крижів та куприка, оболони спинного мозку, м'яз, що піднімає задній прохід, грушоподібний м'яз та глибокі м'язи спини.

3. Затульна артерія (*a. obturatoria*) йде вперед по боковій стінці малого тазу. На своєму шляху віддає *лобкову гілку* (*r. pubicus*), у глибокого кільця стегнового каналу утворює анастомоз з затульною гілкою нижньої надчеревної артерії. З порожнини малого тазу через затульний канал виходить на стегно, де ділиться на передню та задню гілки. *Передня гілка* (*r. anterior*) кровопостачає шкіру зовнішніх полових органів, зовнішній затульний м'яз стегна.

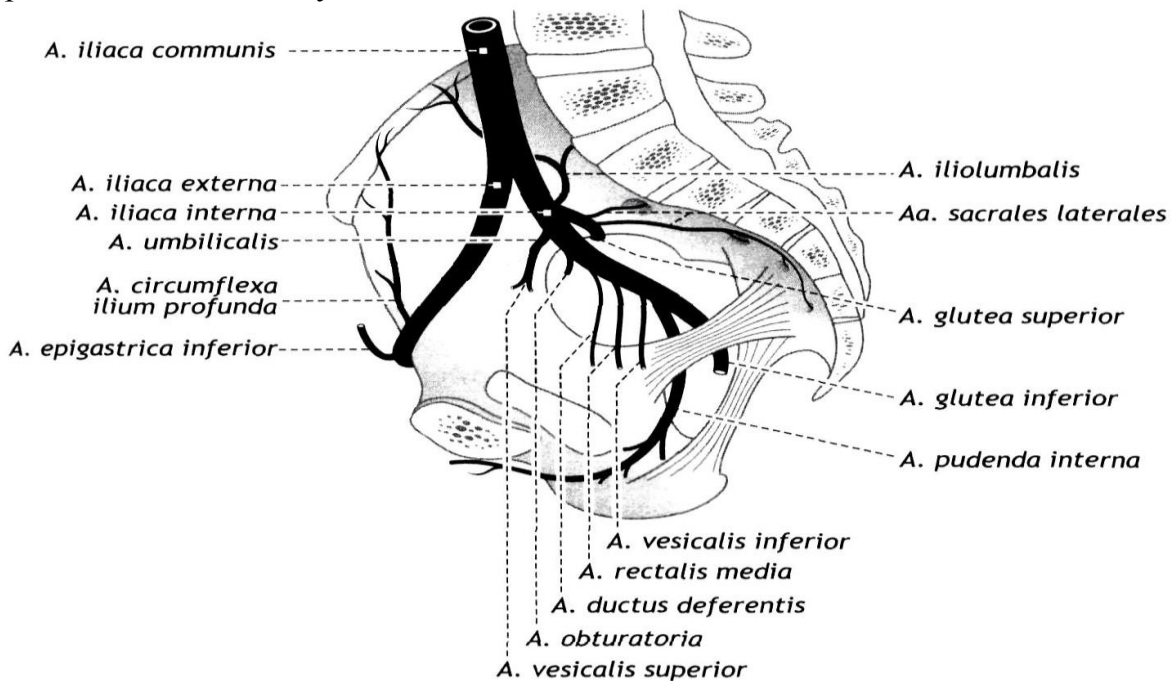


Рис.17. Артерії тазу. Основні гілки внутрішньої та зовнішньої клубової артерій

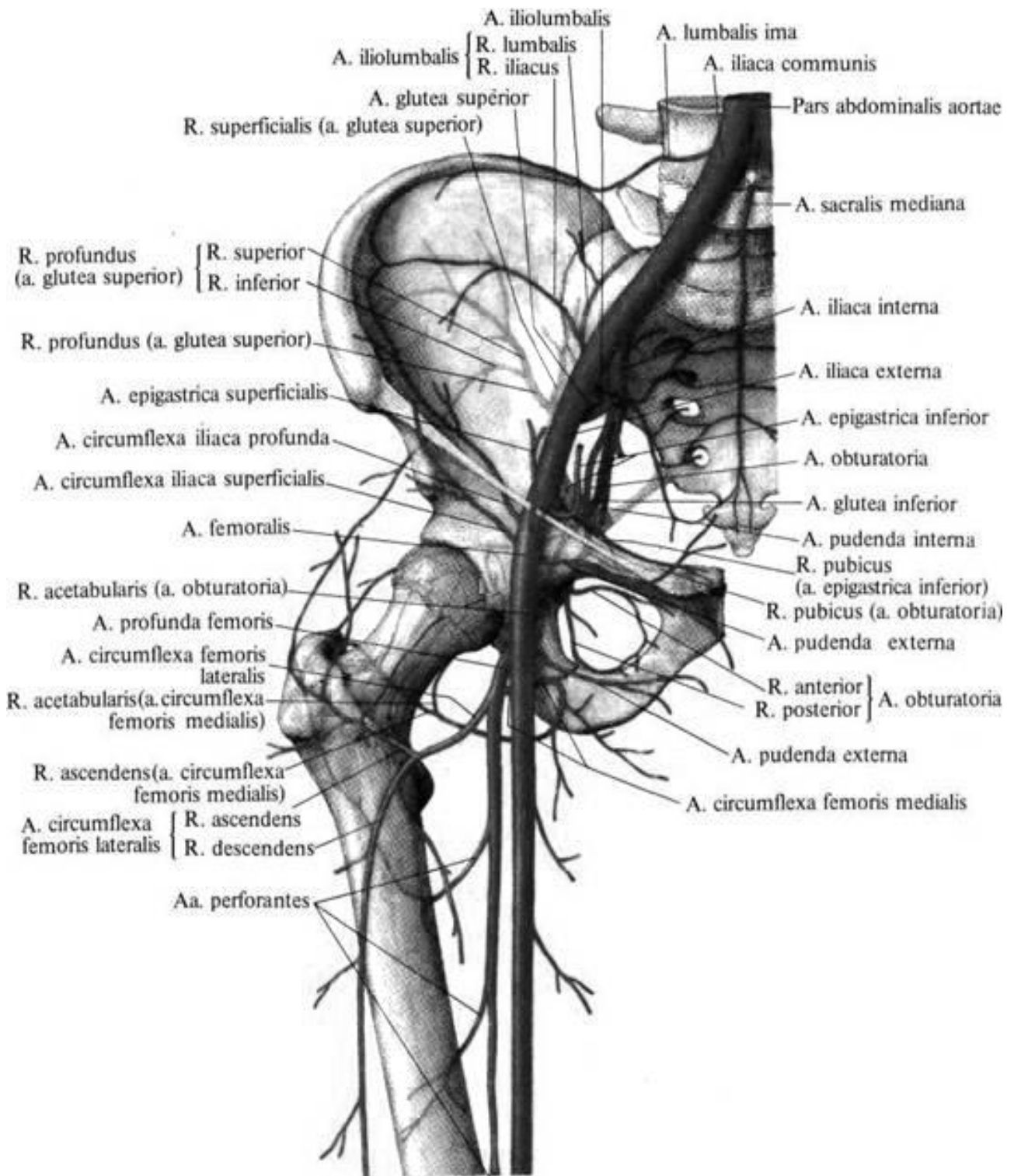


Рис. 18. Артерії таза та верхньої третини стегна

Задня гілка (r. posterior) кровопостачає зовнішній затульний м'яз та віддає *кульшовозападинну гілку (r. acetabularis)*, що іде до кульшового суглоба та кульшової западини. Ця гілка живить стінки кульшової западини, проходить до голівки стегнової кістки в товщі її зв'язки.

Затульна артерія живить лобковий симфіз, клубову кістку, голівку стегнової кістки, кульшовий суглоб та ряд м'язів: клубово-поперековий, квадратний стегна, м'яз, що піднімає задній прохід, внутрішній та зовнішній замикальний

м'язи, м'яз, що приводять стегно, гребенчатий та тонкий м'язи.

4. Верхня сіднична артерія (*a. glutea superior*) іде латерально до надгрушеподібного отвору та через нього виходить в сідничну область, де ділиться на поверхневу та глибоку гілки. *Поверхнева гілка* (*r. superficialis*) кропоостачає шкіру сідничної області, малий та середній сідничні м'язи. *Глибока гілка* (*r. profundus*) у свою чергу ділиться на *верхню* та *нижню гілки* (*rr. superior et inferior*). Верхня гілка живить середній та малий сідничні м'язи, нижня гілка йде до цих м'язів, а також живить кульшовий суглоб.

5. Нижня сіднична артерія (*a. glutea inferior*), відокремившись від внутрішньої клубової артерії, йде вперед та виходить з порожнини малого таза через підгрушевидний отвір. На своєму шляху віддає *артерію, супутню сідничному нерву* (*a. comitans*). Нижня сіднична артерія кровопостачає кульшовий суглоб, шкіру сідничної області та м'язи: великий сідничний, грушеподібний, внутрішній та зовнішній замикаючи тильні, квадратний стегна, верхній та нижній бізюкові, напівперетинчасті та довгу головку двоголового м'яза стегна.

ВІСЦЕРАЛЬНІ ГІЛКИ До вісцеральних гілок внутрішньої клубової артерії відносяться пупкова, маткова, середня прямокишкова та внутрішня статева артерії, що живлять органи порожнини малого таза, а також м'язи та фасції промежини.

1. Пупкова артерія (*a. umbilicalis*). В ембріональному періоді - одна з найбільших гілок внутрішньої клубової артерії. Відходить від переднього півкола внутрішньої клубової артерії, прямує вперед та вгору, де лягає на задню поверхню передньої черевної стінки та під очеревиною піднімається до пупка. У цій ділянці разом з однойменною судиною протилежного боку вона входить до складу пупкового канатика.

Після народження, більша частина пупкової артерії (*pars occlusa*) перетворюється на медіальну пупкову зв'язку.

Початкова частина пупкової артерії (*pars patens*) продовжує функціонувати й після народження, від неї відходять артерія сім'явивідної протоки та верхні сечоміхуреві артерії.

Артерія сім'явиносної протоки (*a. ductus deferentis*). Разом з протокою вступає до складу сім'яного канатика, утворює анастомоз з *a. testicularis*, проходить через пахвинний канал до придатка яєчка. Інша гілка йде разом з сім'явиносною протокою до сім'яних бульбашок. Від неї відходять *сечовідні гілки* (*rr. ureterici*), до тазової частини сечоводу.

Верхні міхурові артерії (*aa. vesicales superior*) (2–4) на-равляються до верхівки сечового міхура, а біля її стінок віддають *сечовідні гілки* (*rr. uretererici*) до кінцевого відділу сечоводу.

2. Маткова артерія (*a. uterina*) – є тільки у жінок, відповідає артерії *сім'явивідної протоки* у чоловіків, також відходить від переднього півкола внутрішньої клубової артерії, прямує вниз в порожнину малого таза, до матки між двома листками широкої зв'язки матки. На своєму шляху артерія перехрещує сечовід. За своїм ходом *віддає вагінальні (піхвові), яєчникову та трубну гілки*. *Вагінальні гілки* (*rr. vaginales*) йдуть вниз до бічної стінки піхви. *Яєчникова гілка* (*r. ovaricus*) йдуть до яєчника в товщі його брижі, де утворює анастомоз з гілками

яєчничкової артерії. *Трубна гілка (r. tubarius)* живить маткову трубу. Вздовж від маткової артерії відходять численні *звивисті гілки (rr. helicini)*, які живлять матку.

4. Середня прямокишкова артерія (*a. rectalis media*) відходить від внутрішньої клубової артерії, прямує до латеральної стінки ампули прямої кишки та кровопостачає середній та нижній її відділи, а також розташовані поруч сім'яні бульбашки та передміхурову залозу (у чоловіків), сечовід, піхву (у жінок) та м'яз, що піднімає задній прохід.

5. Нижня міхурова артерія (*a. vesicalis inferior*) підійшовши до дна сечового міхура, утворює анастомоз з гілками верхньої сечоміхурової артерії. Віддає у чоловіків *передміхурові гілки, rr. prostatici*, а у жінок - непостійні гілки до піхви.

6. Внутрішня соромітна артерія (*a. pudenda interna*) є кінцевою гілкою внутрішньої клубової артерії. Вона виходить з порожнини малого таза через підгрушеподібний отвір (разом з нижньою сідничною артерією), огинає сідничну ость та через малий сідничний отвір знову входить в порожнину малого таза, в сіднично-прямокишкову (сіднично-відхідникову) ямку. У цій ямці від внутрішньої статевої артерії відходить **нижня прямокишкова артерія (*a. rectalis inferior*)**, після чого вона розділяється на ряд гілок. Однією з цих гілок є *промежинна артерія (arteria perinealis)*, що віддає гілки до задніх відділів мошонки, м'язам промежини (у жінок – до задніх ділянок великих статевих губ. Іншими гілками внутрішньої статевої артерії є: *уретральна артерія (a. urethralis)*, *артерія цибулини статевого члена та задні калиткові гілки (rr. scrotales posteriores)* у чоловіків (*a. bulbi penis*); *артерія цибулини присінки піхви (a. bulbi vestibuli)* та *задні губні гілки (rr. labiales posteriores)* у жінок; *глибока артерія статевого члена (клітора) (a. profunda penis – clitoridis)*; *дорсальна артерія статевого члена (клітора) (a. dorsalis penis – clitoridis)*. Всі ці артерії направляються до відповідних органів та кровопостачають їх (сечовивідний канал, шкіру та м'язи промежини, піхву у жінок, бульбоуретральні залози у чоловіків, зовнішні статеві органи, внутрішній затульний м'яз).

ЗОВНІШНЯ КЛУБОВА АРТЕРІЯ (*arteria iliaca externa*) починається на рівні крижово-клубового суглоба від загальної клубової артерії. Артерія йде за червенно вниз та вперед по медіальному краю великого поперекового м'яза до пахвинної зв'язки, потім проходить під цією зв'язкою через судинну затоку (лакуну) та переходить в стегнову артерію. Від зовнішньої клубової артерії відходять нижня надчеревна артерія та глибока огинальна артерія клубової кістки, гілки яких кровопостачають м'язи живота, в першу чергу прямий, клубовий м'яз, у чоловіків калитку, у жінок лобок та великі статеві губи.

Нижня надчеревна артерія (*arteria epigastrica inferior*) відходить від зовнішньої клубової артерії над пахвинною зв'язкою, іде медіально та вгору по задній поверхні прямого м'яза живота в товщі передньої черевної стінки, в піхву прямого м'яза живота. Артерія віддає ряд гілок: лобкову гілку, артерію м'яз-підіймача яєчка та артерію круглої зв'язки матки. *Лобкова гілка (r. pubicus)* живить лобкову кістку та її окістя. Від лобкової артерії відходить *затульна гілка (r. obturatorius)*, яка утворює анастомоз з лобковою гілкою затульної артерії.

У чоловіків на рівні глибокого пахового кільця відходить *артерія м'язо-підіймача яєчка (a. cremasterica)*, що живить оболонки сім'яного канатика та яєчка, а також м'яз, що піднімає яєчко. У жінок така артерія носить назву *артерії круглої зв'язки матки (a. ligamenti teretis uteri)*, яка у складі цієї зв'язки досягає шкіри зовнішніх статевих органів.

Глибока огинальна артерія клубової кістки (*arteria circumflexa iliaca profunda*) починається під пахвинною зв'язкою, прямує латерально вгору вздовж гребеня клубової кістки. Артерія кровопостачає передню стінку живота та її м'язи: поперечні, косі, клубові, кравецький та утворює анастомоз з гілками клубово-поперекової артерії.

ПЕРЕЛІК ПРАКТИЧНИХ НАВИЧОК ДО ЗАНЯТТЯ:

Аорта

- Луковиця аорти
- Висхідна частина аорти
- Дуга аорти
- Низхідна аорта
- Біфуркація аорти

Грудна аорта

- Задні міжреброві артерії

Черевна аорта

- Нижня діафрагмова артерія
- Поперекові артерії
- Черевний стовбур
- Ліва шлункова артерія
- Селезінкова артерія
- Загальна печінкова артерія
- Права шлункова артерія
- Власна печінкова артерія
- Верхня брижова артерія
- Права ободова артерія
- Середня ободова артерія
- Нижня брижова артерія

- Ліва ободова артерія
- Сигмоподібна артерія
- Верхня прямокишкова артерія
- Середня надниркова артерія
- Ниркова артерія
- Яєчкова (яєчникова) артерія

Загальна клубова артерія

Внутрішня клубова артерія

- Верхня сіднична артерія
- Нижня сіднична артерія
- Пупкова артерія
- Маткова артерія
- Внутрішня соромітня артерія
- Нижня міхурова артерія
- Середня прямокишкова артерія

Зовнішня клубова артерія

- Нижня надчеревна артерія
- Глибока артерія, що огинає клубову кістку

Зовнішня клубова вена (права, ліва)

ВЕНИ ТУЛУБА: НЕПАРНА ТА НАПІВНЕПАРНА ВЕНИ, НИЖНЯ ПОРОЖНИСТА ВЕНА, ВОРІТНА ПЕЧІНКОВА ВЕНА. ВНУТРІШНЬОСИСТЕМНІ ТА МІЖСИСТЕМНІ ВЕНОЗНІ АНАСТОМОЗИ

Непарна вена (*v. azygos*) відноситься до системи верхньої порожнистої вени та є продовженням в грудну порожнину *правої висхідної поперекової вени* (*v. lumbalis ascendens dextra*), яка проникає в грудну порожнину з заочеревинного простору через щілину в правій ніжці діафрагми, після чого вже носить назву непарної вени. Права висхідна поперекова вена на своєму шляху до цього анастомозує з правими *поперековими венами* (*vv. lumbales*), що впадають в нижню порожнисту вену.

Непарна вена іде на правій або передній поверхні тіл XII–IV грудних хребців. Позаду та ліворуч від неї розташовані хребетний стовп, грудна частина аорти та грудної протоки, а також праві задні міжреберні артерії, попереду - стравохід. На рівні IV–V грудних хребців непарна вена огинає ззаду та зверху корінь правої легені, прямує вперед та вниз та впадає у верхню порожнисту вену. У гирлі непарної вени є два клапана. У непарну вену впадають напівнепарна вена та вени задньої стінки грудної порожнини: *права верхня міжреброва вена* (*v. intercostales superiores dextra*, яка збирає кров від трьох верхніх міжреберних проміжків), *задні міжреброві вени* (IV–XI), а також *стравохідні, бронхіальні, перикардіальні (осердні) та середостінні вени*.

Півнепарна вена (*v. hemiazygos*) є продовженням *лівої висхідної поперекової вени* (*v. lumbalis ascendens sinistra*), яка проходить в грудну порожнину з черевної між м'язовими пучками лівої ніжки діафрагми в заднє середостіння, прилягаючи до лівої поверхні грудних хребців. Пройшовши крізь діафрагму, вона отримує назву півнепарної вени. Ліва висхідна поперекова вена на своєму шляху анастомозує з *лівими поперековими венами* (*vv. lumbales*), що впадають в нижню порожнисту вену.

Півнепарна вена тонша, ніж непарна вена, в неї впадають тільки 4–5 нижніх лівих задніх міжреберних вен. Праворуч від півнепарної вени знаходиться грудна частина аорти, позаду – ліві задні міжреберні артерії. На рівні VII–X грудних хребців вона круто звертає праворуч, перетинає спереду хребетний стовп, розташовуючись позаду аорти, стравоходу та грудної протоки, та впадає в непарну вену. У цю вену впадають *стравохідні* (*w. aesophageales*) та *середньостінні* (*vv. mediastinales*) вени. Найбільш великими притоками непарної та напівнепарної вен є ***задні міжреброві вени*** (*vv. Intercostales posteriores*), кожна з яких з'єднується з передньою міжребровою веною своїм переднім кінцем. Завдяки цьому можливий відтік венозної крові від стінок грудної порожнини назад в непарну та півнепарну вени, а також уперед – во *внутрішні грудні вени* (*vv. thoracicae internae*) – на передній стінці грудної порожнини.

Додаткова півнепарна вена (*v. hemiazygos accessona*) – непостійна, утворюється з 3–4 (рідше – 6–7) верхніх задніх міжреберних вен лівого боку та йде зверху вниз уздовж бічної поверхні верхніх грудних хребців. Утворює анасто-

моз з лівою плечеголовною веною та впадає безпосередньо в непарну вену на рівні VII–VIII грудних хребців, рідше – впадає в півнепарну вену.

Найбільш значущими притоками непарної та півнепарної вени є *задні міжреброві вени* (*v. intercostales posteriores*), що проходять в борозні під відповідним ребром в міжреберних проміжках, разом з однойменною артерією та нервом. Ці вени збирають кров з тканин стінок грудної порожнини, а нижні задні міжреберні вени – з передньої черевної стінки. У кожному з задніх міжреберних вен впадають *вена спини* (*v. dorsalis*), що формується в шкірі та м'язах спини, та *міжхребцева вена* (*v. sntervertebralis*), яка утворюється з вен зовнішніх та внутрішніх хребетних сплетінь та знаходяться в міжхребцевих отворах, супроводжуючи корінці спинного мозку та спинномозкові нерви.

Вени хребтового стовпа

Вени хребтового стовпа (*vv. columnae verterbralis*) утворюють навколо хребта та всередині хребтового каналу передні і задні зовнішні та внутрішні хребтові венозні сплетення, для яких характерні численні анастомози між собою. Ці сплетення розмішені вздовж усього хребтового стовпа від рівня великого отвору потилич-поіюстюї до верхівки крижової кістки.

Внутрішні хребетні венозні сплетення, *переднє* та *заднє* (*plexus venosi vertebrales interni, anterior et posterior*), знаходяться всередині хребетного каналу між твердою оболонною спинного мозку та окістям (в епідуральному просторі). Вени утворюють багато анастомозів між собою. Ці сплетення розташовані на всьому протязі хребетного каналу від великого потиличного отвору до верхівки крижів. У ці внутрішні хребетні сплетення впадають спинномозкові вени та вени губчастої речовини хребців. З внутрішніх хребетних сплетінь кров відтікає по міжхребетним венам, що проходять через міжхребетні отвори (поруч зі спинномозковими нервами) в непарну, напівнепарну та додаткову напівнепарну вени, а також в **зовнішні венозні хребетні сплетення**, *переднє* та *заднє* (*plexus venosi vertebrales externi, anterior et posterior*). Ці сплетення розташовуються на передній поверхні хребців, а також обплітають дуги та відростки хребців. Ці сплетення значно краще розвинені в шийному та поперековому відділах хребта. Кров від зовнішніх хребетних сплетінь відтікає в *задні міжреброві, поперекові та крижові вени* (*v. intercostales posteriores, lumbales et sacrales*), а також безпосередньо в непарну, півнепарну та додаткову півнепарну вени. На рівні верхнього відділу хребетного стовпа вени зовнішніх хребетних сплетінь впадають в *хребетні та потиличні вени* (*v. vertebrales et occipitales*).

СИСТЕМА НИЖНЬОЇ ПОРОЖНИСТОЇ ВЕНИ

Нижня порожниста вена (*v. cava inferior*) – найбільша безклапанна вена. Вона збирає венозну кров від нижньої половини тіла. Розташовується зачервено та починається на рівні міжхребцевого диска між IV та V поперековими хребцями завдяки злиттю лівої та правої загальних клубових вен праворуч та трохи нижче біфуркації аорти. Нижня порожниста вена прямує вгору по передній поверхні правого великого поперекового м'яза праворуч від черевної частини аорти. Проходить позаду горизонтальної частини дванадцятипалої кишки,

голівки підшлункової залози та кореня брижі, потім в однойменній борозні печінки, де в неї впадають печінкові вени. Вийшовши з борозни, нижня порожниста вена проходить через однойменний отвір сухожилкового центру діафрагми в заднє середостіння, входить в порожнину перикарда і, будучи покрита епікардом, впадає в праве передсердя. У черевній порожнині позаду нижньої порожнистої вени розташовані правий симпатичний стовбур, початкові відділи правих поперекових артерій та права ниркова артерія. Нижня порожниста вена має парієтальні та вісцеральні притоки.

Парієтальні (пристінкові) притоки нижньої порожнистої вени.

Поперекові вени (*vv. lumbales*) (3–5 пар) відповідають розгалуженням поперекових артерій. Перша та друга поперекові вени часто впадають в непарну вену, а не в нижню порожнисту вену. У поперекові вени впадають *задні гілки (ramus posterior)*, що збирають кров від м'язів спини. Також в неї впадають *спинномозкові вени (v.spinalis)*, по яких кров відтікає від хребетних венозних сплетень. У хребті поперекові вени утворюють анастомоз між собою поздовжньою гілками, які утворюють собою *праву та ліву висхідну поперекову вену*. Знизу останні утворюють анастомоз з клубово-поперековою веною.

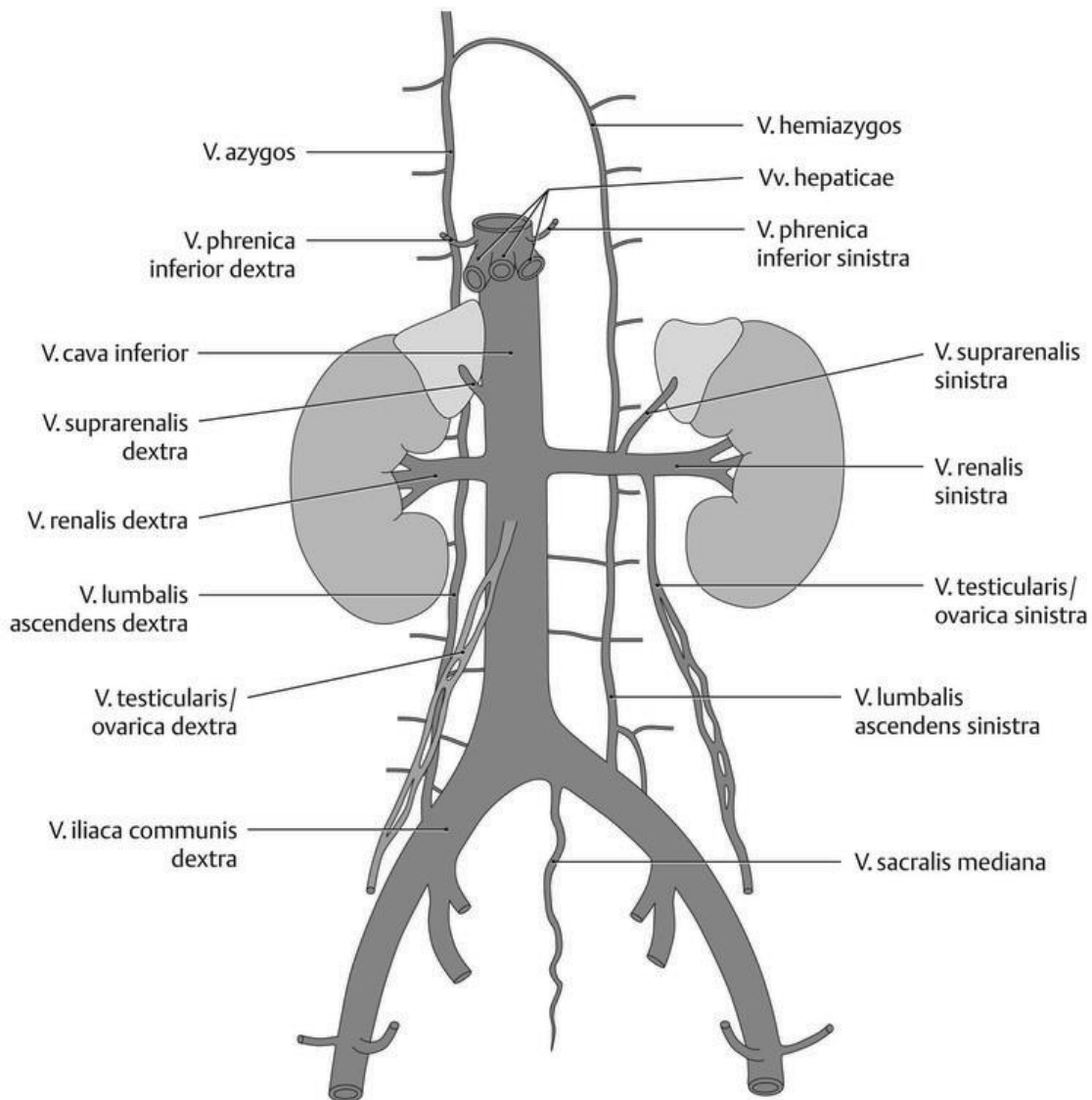


Рис. 19. Система нижньої порожнистої вени та її притоки (схематично)

Нижні діафрагмові вени (*v. phrenicae inferiores*), праві та ліві, по 2 з кожного боку, збирають кров від діафрагми, прилягають до однойменної артерії, впадають в нижню порожнисту вену після її виходу з борозни нижньої порожнистої вени печінки.

Вісцеральні (нутрощеві) притоки

Яєчкова вена (*v. testicularis*) є тільки у чоловіків, парна, починається від заднього краю яєчка численними венами, які обплітають однойменну артерію, утворюючи **лозоподібне сплетення** (*plexus pampiniformis*), яке у чоловіків входить до складу сім'яного канатика. Зливаючись між собою, дрібні вени по виході з пахвинного каналу формують з кожного боку по одному венозному стовбуру. Права вена впадає під гострим кутом у нижню порожнисту вену, а ліва під прямим кутом впадає в ліву ниркову вену.

Яєчникова вена (*v. ovarica*) є тільки у жінок, парна, починається від воріт яєчника. У брижі яєчника ці вени, анастомозуючі між собою, утворюють яєчкове сплетення. Ці вени з кожного боку спочатку проходять у товщі підвішувальної зв'язки яєчника, а потім заочеревинно прямують вгору. Права вена впадає під гострим кутом у нижню порожнисту вену, а ліва під прямим кутом впадає в ліву ниркову вену. У черевній порожнині в кожену яєчкову чи яєчникову вену впадають дрібні вени, що збирають кров від стінок сечоводу.

Ниркова вена (*v. renalis*) парна вена, кожна з котрих утворюється в ділянці ниркових воріт після злиття 3–4, а інколи й більшої кількості вен, що виходять із ниркових воріт. Обидві ниркові вени йдуть горизонтально попереду ниркових артерій. На рівні міжхребцевого диска між I та II поперековими хребцями вена впадає в нижню порожнисту вену. Ліва ниркова вена, що проходить попереду аорти, та є довшою за праву. Обидві вени утворюють анастомоз з поперековими, а також з правої та лівої висхідними поперековими венами.

Надниркова вена (*v. suprarenalis*) парна, коротка, безклапанна вена, виходить з воріт наднирника. Ліва надниркова вена впадає в ліву ниркову вену, а права - в нижню порожнисту вену. Частина поверхневих надниркових вен впадає в нижні діафрагмові, поперекові та ниркову вени, а інша частина - в підшлункові, селезінкову та шлункові вени.

Печінкові вени (*vv. hepaticae*) (найчастіше 3 – права, проміжна та ліва, рідше 2 або 4–7 штук), розташовані безпосередньо в паренхімі печінки, впадають в нижню порожнисту вену в місці, де вона лежить в борозні печінки. Клапани в них не завжди виражені. Одна з печінкових вен (частіше права) перед впаданням в нижню порожнисту вену з'єднана з венозною зв'язкою печінки (*lig. venosum*) - зарослою венозною протокою, функціонуючою у плода.

ВЕНИ ТАЗА

Загальна клубова вена (*v. iliaca communis*) велика, безклапанна, утворюється на рівні крижово-клубового суглоба завдяки злиттю внутрішньої та зовнішньої клубових вен. Права загальна клубова вена проходить спочатку позаду, а потім латеральніше однойменної артерії; ліва, в яку впадає **серединна крижова вена** (*v. sacralis mediana*) – медіальніше. На рівні міжхребцевого диска між

IV та V поперековими хребцями права та ліва загальні клубові вени зливаються, утворюючи нижню порожнисту вену.

Внутрішня клубова вена (*v. iliaca interna*), як правило, не має клапанів, лежить на бічній стінці малого таза позаду однойменної артерії. Области, з яких збирають кров її притоки, відповідають (за винятком пупкової вени) розгалуженням однойменних артерій. Внутрішня клубова вена має парієтальні та вісцеральні притоки. Останні, за винятком вен сечового міхура, безклапанні. Як правило, вони починаються від венозних сплетінь, оточуючих органи малого тазу.

Парієтальні (пристінкові) притоки: *верхні та нижні сідничні вени* (*vv. glutealis superiores et inferiores*), *затулні вени* (*vv. obturatoriae*), *парні бічні крижові вени* (*vv. sacrales laterales*), *непарна клубово-поперекова вена* (*v. iliolumbalis*). Ці вени мають клапани, прилежать до однойменних артерій та збирають кров з областей їх кровопостачання.

Вісцеральні (нутрощеві) притоки:

Крижове венозне сплетення (*plexus venosus sacralis*) утворюється за рахунок анастомозів коренів крижових латеральних та серединної вен;

Передміхуровозалозове венозне сплетення (*plexus venosus prostaticus*) у чоловіків являє собою густе сплетення великих вен, що оточують передміхурову залозу та сім'яні бульбашки. У це сплетення впадають *глибока дорсальна вена статевого члена* (*v. dorsalis profunda penis*), *глибокі вени статевого члена* (*vv. profundae penis*) та *задні вени калитка* (*vv. scrotales posteriores*), проникаючи в порожнину таза через сечостатеву діафрагму;

Піхвове венозне сплетення (*plexus venosus vaginalis*) у жінок оточує сечівник та піхву. Догори воно переходить у *маткове венозне сплетення* (*plexus venosus uterinus*). У ці сплетення збирається кров від піхви, сечівника, матки, маткових труб і широких маткових зв'язок, а також впадають крупні вени: *глибока спинкова вена клітора* (*v. dorsalis profunda clitoridis*), *глибокі вени клітора* (*vv. profundae clitoridis*) та *задні губні вени* (*vv. labiales posteriores*). Від дна і тіла матки кров відтікає по *маткових венах* (*vv. uterinae*) у внутрішні клубові вени, від шийки матки і піхви - у внутрішні соромітні вени (притоки внутрішньої клубової вени).

Сечоміхурове венозне сплетення (*plexus venosus vesicalis*) охоплює сечовий міхур з боків та в області дна. Кров з цього сплетення відтікає по *сміхурових венах* (*v. vesicales*) у внутрішню клубову вену;

Прямокишкове венозне сплетення (*plexus venosus rectalis*) прилягає до прямої кишки ззаду та з боків, а також розгалужується в її підслизовій основі. Воно складається з дних частин – внутрішнього і зовнішнього прямокишкових сплетень. Найбільш воно розвинене в нижньому відділі прямої кишки. Наявність трьох різних шляхів відтоку венозної крові від сплетення, обумовлює анастомоз між системою ворітної вени та нижньої порожнистої вени. *Верхня прямокишкова вена* (*v. rectalis superior*) впадає в нижню брижову вену. *Середні ректальні вени* (*v. rectalis mediae*) парні, збирають кров від середнього відділу прямої кишки та впадають у внутрішню клубову вену. *Нижні прямокишкові вени* (*v. rectalis inferiores*) парні, по них кров відтікає у *внутрішню соромну вену* (*v. pudenda interna*) (притока внутрішньої клубової вени).

Зовнішня клубова вена (*v. iliaca externa*) безклапанна, є продовженням стегнової вени (межею між ними служить пахвинна зв'язка). Зовнішня клубова вена приймає кров з усіх вен нижньої кінцівки. Вона іде вгору поруч з однойменною артерією (медіальніше від неї) та прилягає з медіальної сторони до великого поперекового м'яза. На рівні крижово-клубового суглоба з'єднується з *внутрішньої клубової веною* (*v. iliaca interna*), утворюючи *загальну клубову вену* (*v. iliaca communis*). Безпосередньо над пахвинною зв'язкою в зовнішню клубову вену впадають *нижня надчеревна вена* (*v. epigastrica inferior*), парні притоки якої мають численні клапани, та *глибока згинальна вена клубової кістки* (*v. circumflexa iliaca profunda*), положення та притоки яких відповідають розгалуженням однойменних артерій. Остання вена утворює анастомоз з клубово-поперековою веною - притокою внутрішньої клубової вени.

СИСТЕМА ВОРІТНОЇ ПЕЧІНКОВОЇ ВЕНИ

Ворітна вена (печінки) *v. portae (hepatis)* – найбільша вісцеральна вена довжиною 5–6 см, діаметром 11–18 мм, головна судина так званої *ворітної системи печінки*. Ворітна вена збирає кров від всіх непарних органів черевної порожнини (шлунка, тонкої та товстої кишки, селезінки та підшлункової залози), за винятком печінки та нижньої третини прямої кишки. Від цих органів венозна кров через ворітну вену відтікає в печінку, а з неї по печінковим венам в нижню порожнисту вену. Ворітна вена проходить в товщі печінково-дванадцятипалокишкової зв'язки позаду печінкової артерії та загальної жовчної протоки разом з нервами, лімфатичними вузлами та судинами.

Ворітна вена зазвичай формується зі стовбурів 3 вен – селезінкової (*v. lienalis*), *верхньої та нижньої брижових* (*v. mesenterica superior et inferior*), що зливаються один з одним позаду головки підшлункової залози.

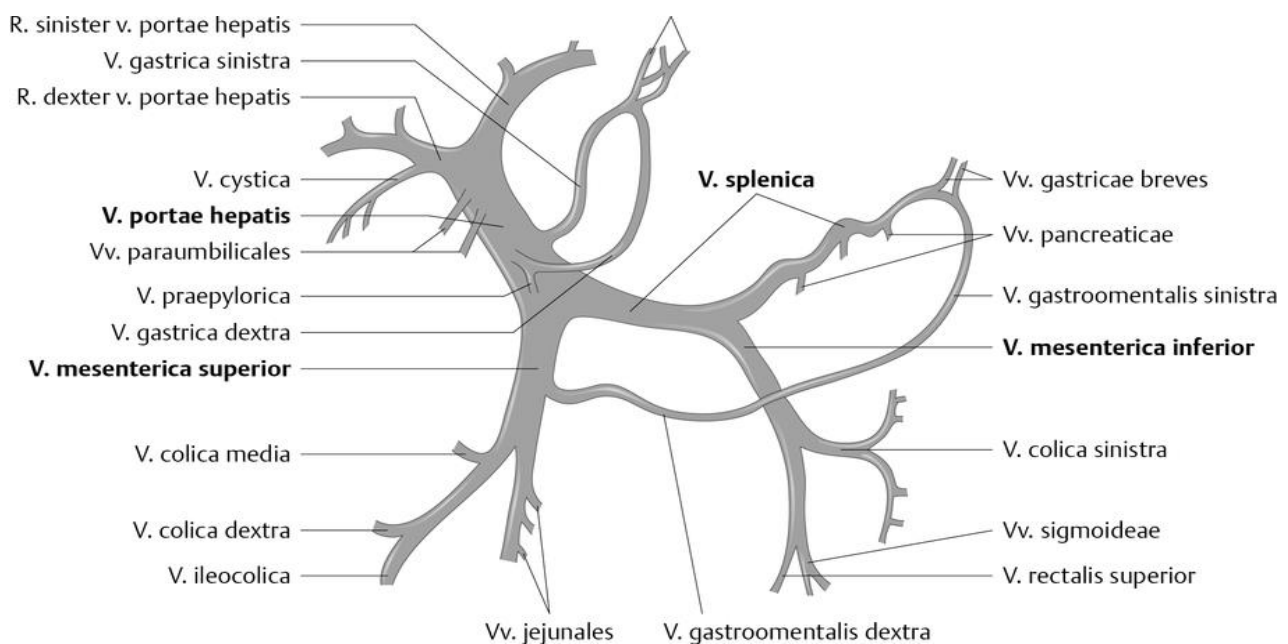


Рис. 20. Утворення ворітної вени та її основні притоки (схематично)

Увійшовши у ворота печінки, воротная вена ділиться на більш велику *праву гілку* (*r. exte*r) та *ліву гілку* (*r. sinister*). Кожна з цих гілок розпадається спочатку на сегментні вени, а потім на гілки все меншого діаметру, які переходять у між-часточкові вени. Від них всередину часточок печінки відходять синусоїдні судини, що впадають в центральну вену часточки. З кожної часточки виходять підчасточкові вени, які, зливаючись, формують зазвичай 3 *печінкові вени* (*vv. hepaticae*).

Таким чином, кров, що притікає в нижню порожнисту вену по печінковим венам, проходить на своєму шляху через дві капілярні сітки: розташовану в стінках травного тракту, де беруть початок притоки ворітної вени, та утворену в паренхімі печінки з капілярів її часточок. У товщі печінково-дванадцятипалокишкової зв'язки в ворітну вену впадають *міхурова вена* (*v. cystica*), *права та ліва шлункові вени* (*vv. gastricae dextra et sinistra*) та *передворотарна вена* (*v. prepylorica*). *Ліва шлункова вена* утворює анастомоз з стравохідними венами – притоками непарної вени з системи верхньої порожнистої вени. У товщі круглої зв'язки печінки до неї підходять *принупкові вени* (*vv. paraumbilicales*) у кількості 4–5 штук, які починаються в пупковій ділянці, де утворюється анастомоз з верхніми надчеревними венами – притоками внутрішніх грудних вен (з системи верхньої порожнистої вени) та з поверхневими та нижньою надчеревною венами (*vv. epigastricae superficiales et inferior*) – притоками стегнової та зовнішньої клубової вен з системи нижньої порожнистої вени.

Притоки ворітної вени

Селезінкова вена (*v. lienalis*) проходить вздовж верхнього краю підшлункової залози нижче селезінкової артерії, перетинаючи спереду аорту. Позаду голівки підшлункової залози вена зливається з верхньою брижовою веною. У вену впадають: *підшлункові вени* (*vv. pancreaticae*), *короткі шлункові вени* (*vv. gastricae breves*) та *ліва шлунково-чепцева вена* (*v. gastroepiploica sinistra*). Остання утворює анастомоз по великій кривизні шлунка з правою однойменною веною. Селезінкова вена збирає кров від селезінки, частини шлунка, підшлункової залози та великого чепця.

Верхня брижова вена (*v. mesenterica superior*) проходить в корені брижі тонкої кишки праворуч від однойменної артерії. Її притоками є *порожньокишкові та клубовокишкові вени* (*vv. jejunales et ileales*), *підшлункові вени* (*vv. pancreaticae*), *підшлунково-дванадцятипалокишкові вени* (*vv. pancreaticoduodenales*), *клубово-ободовокишкова вена* (*v. ileocolica*), *права шлунково-чепцева вена* (*v. gastroepiploica dextra*), *права та середня ободова вени* (*vv. collicae media et dextra*), *вена червоподібного відростка* (*v. appendicularis*), по яких відтікає кров від стінок тонкої та клубової кишок, висхідній та поперечної ободової кишки, частково від шлунка, дванадцятипалої кишки та підшлункової залози, великого чепця.

Нижня брижова вена (*v. mesenterica inferior*) утворюється в результаті злиття *верхньої прямокишкової вени* (*v. rectalis superior*), *лівою ободовою веною* (*v. colica sinistra*) та *сигмоподібної вен* (*vv. sigmoideae*). Нижня брижова вена прямує вгору, розташовуючись поряд з лівою ободовою артерією, проходить

позаду підшлункової залози та впадає в селезінкову вену (іноді в верхню брижову вену). Нижня брижова вена збирає кров від стінок верхньої частини прямої кишки, сигмоподібної, лівої частини ободової кишки.

МІЖСИСТЕМНІ ВЕНОЗНІ АНАСТОМОЗИ

Вени людини, як й артерії, з'єднуються між собою численними анастомозами.

У венозній системі додатковими шляхами відтоку крові, крім основних глибоких вен та їх приток, є поверхневі, або підшкірні вени, а також широко розвинені венозні сплетення, що утворюють потужне обхідне русло відтоку венозної крові. Деякі з них грають роль особливих венозних депо.

Найбільше значення мають міжсистемні венозні анастомози, за допомогою яких пов'язані між собою системи верхньої та нижньої порожнистих та ворітної вен.

У результаті утворюються *портокавальні, кава-кавальні*, а також *кава-кавапортальні анастомози*.

Всі ці анастомози мають значення околного (колатерального) шляху відтоку крові в обхід основних вен. Завдяки цим анастомозам в організмі людини забезпечується околний відтік крові: у разі утруднення відтоку крові по одній судині в будь-якій області, посилюється її відтік за допомогою інших венозних судин.

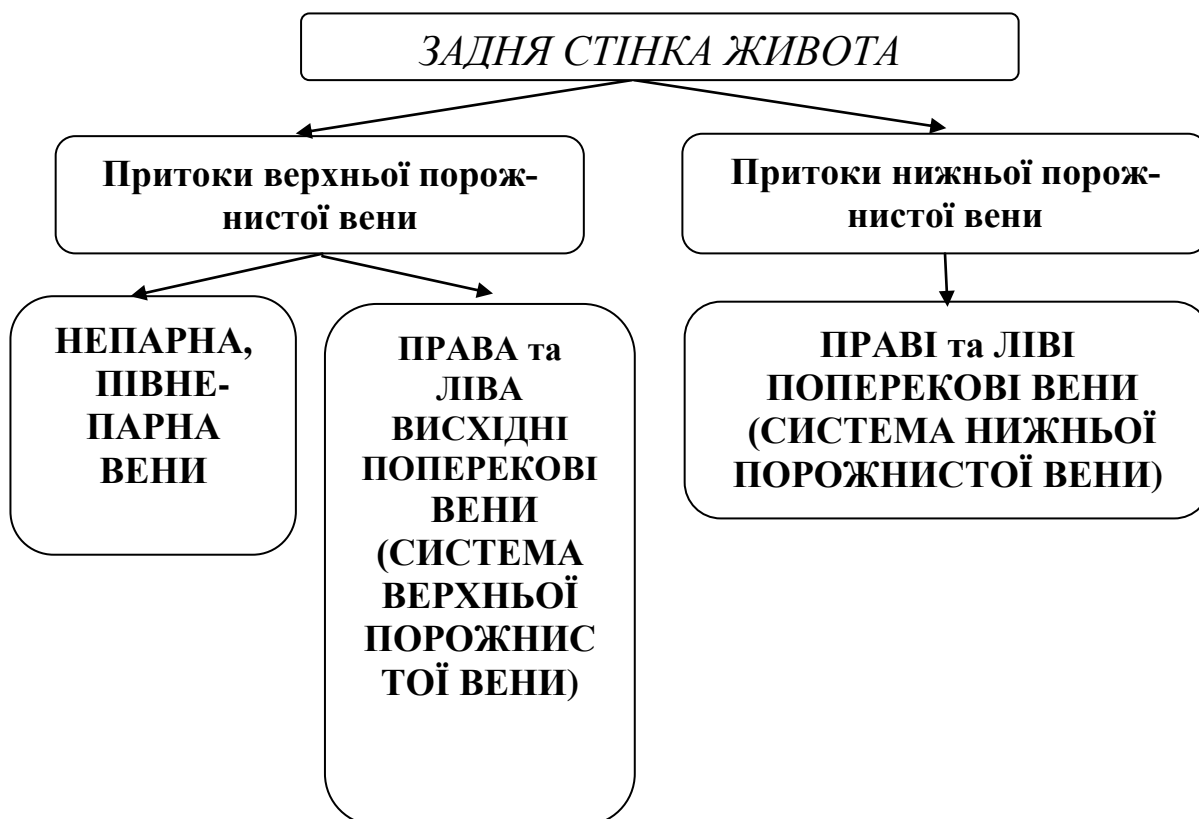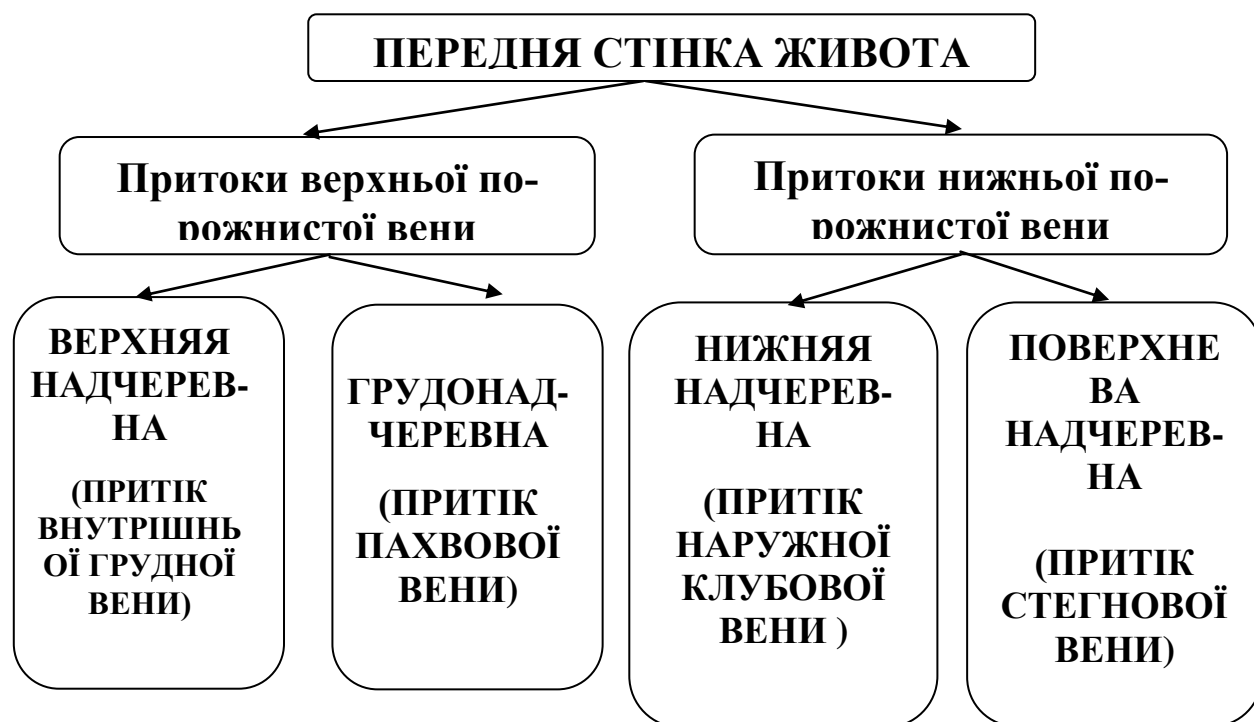Підсистеми верхньої та нижньої порожнистих вен з'єднуються анастомозами, які складають групу кава-кавальних анастомозів. Найбільш значимі кава-кавальні анастомози розташовуються в хребетному каналі та на передній черевній стінці.

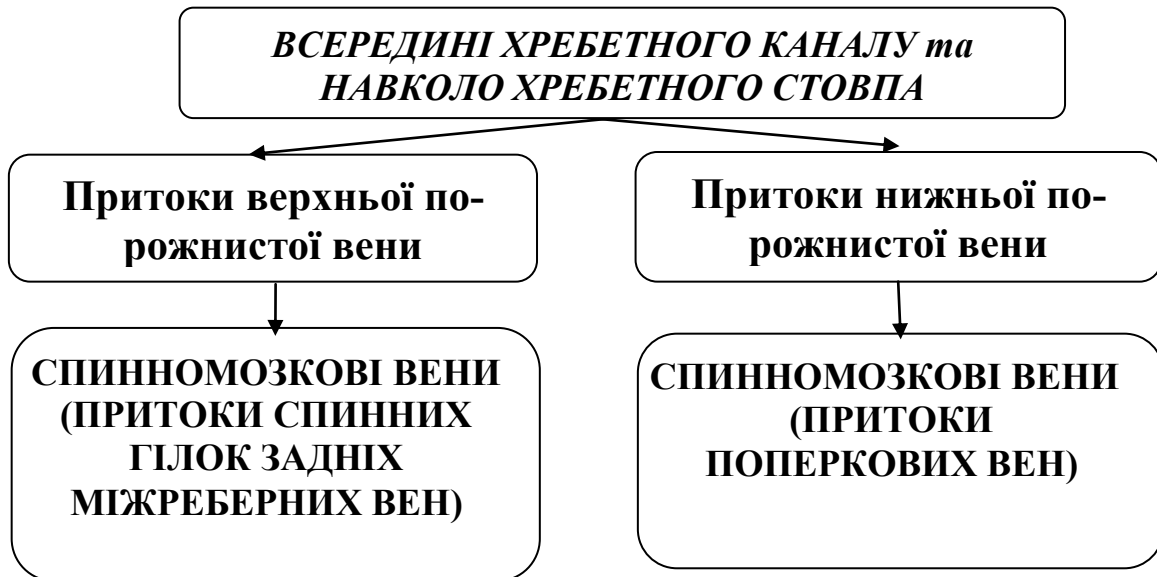
Система ворітної вени з'єднується з системами верхньої та нижньої порожнистих вен за допомогою анастомозів, які складають групу порто-кавальних анастомозів.

Порто-кавальні анастомози в нормі у людини розвинені слабо. Однак, при порушеннях відтоку крові по системі ворітної вени, вони значно розширюються. Вони починають особливо активно функціонувати при патологічних станах, зокрема при портальній гіпертензії (підвищення тиску крові в системі ворітної печінкової вени), коли виникають перешкоди для течії крові по основних магістралях в системах порожнистих вен і ворітної печінкової вени. У цьому випадку порто-кавальні анастомози забезпечують процес «скидання» крові в обхід печінки з системи ворітної вени в систему верхньої та нижньої порожнистих вен.

Крім основних порто-кавальних анастомозів існують сполучення між притоками селезінкової та брижових вен, з одного боку, та парними вісцеральними притоками нижньої порожнистої вени (ниркові, яєчкові-яєчникові вени) та корнями непарної та напівнепарної вен – з іншого. Наведені анастомози локалізуються в заочеревинному просторі.

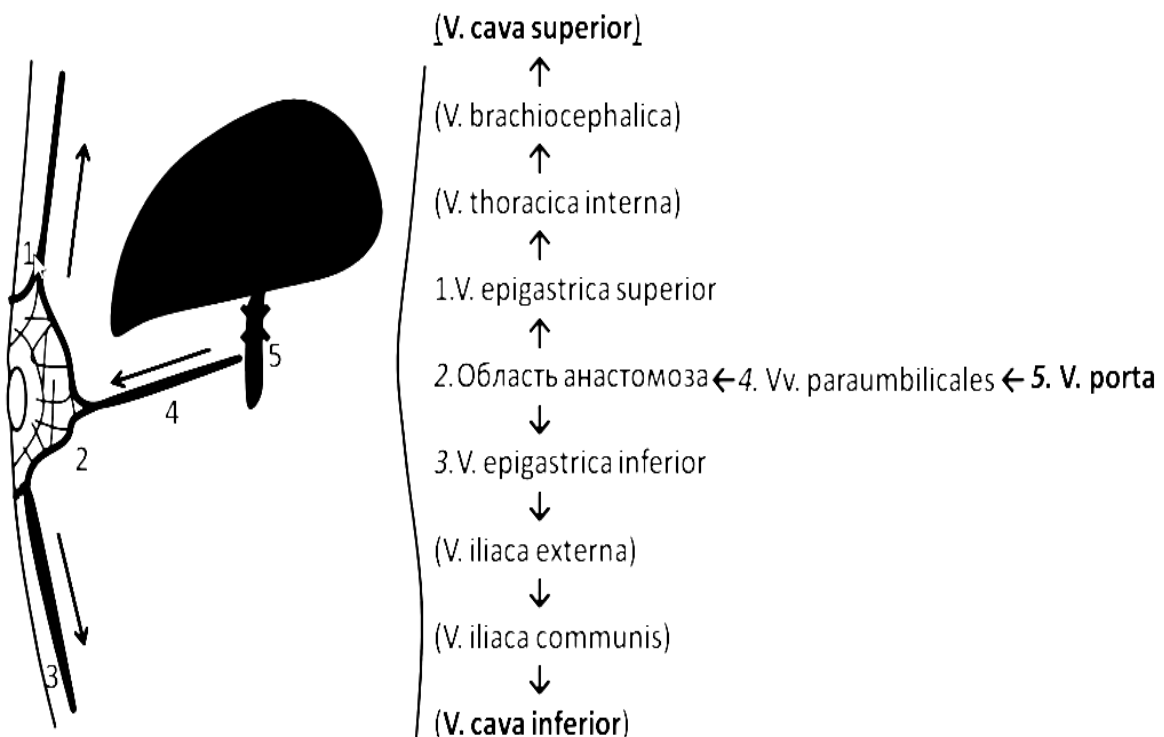
КАВА-КАВАЛЬНІ АНАСТОМОЗИ



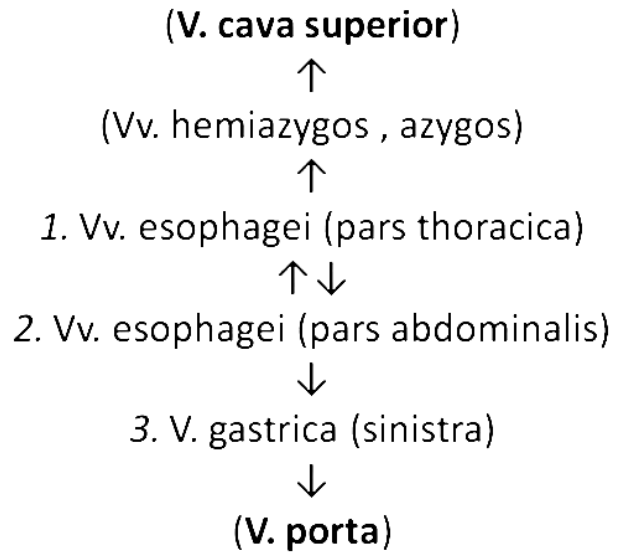
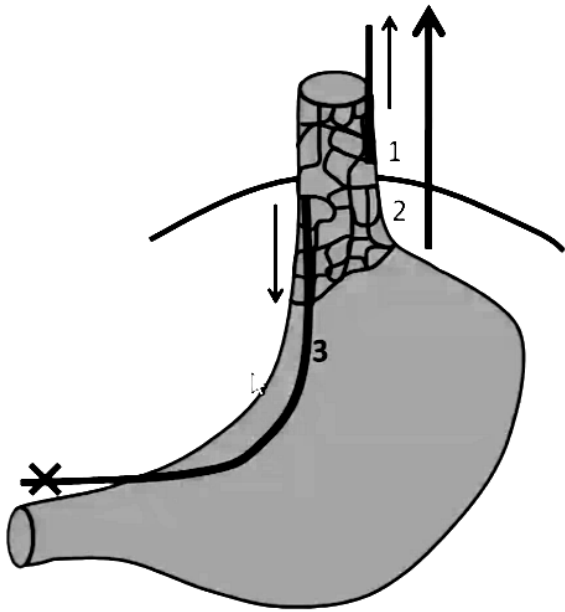


ПОРТО-КАВАЛЬНІ АНАСТОМОЗИ

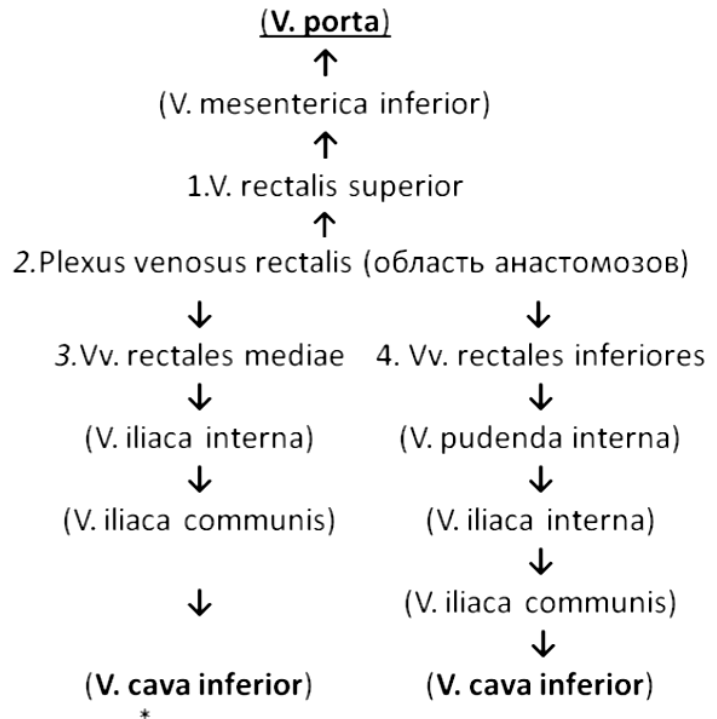
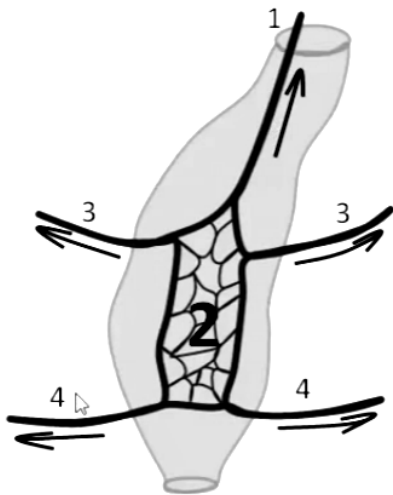
1. Порто-кава-кавальний анастомоз на передній стінці живота в пупковій ділянці



2. Порта-кавальний анастомоз в області нижньої частини грудного та черевного відділів стравоходу



3. Порта-кавальний анастомоз в області прямої кишки



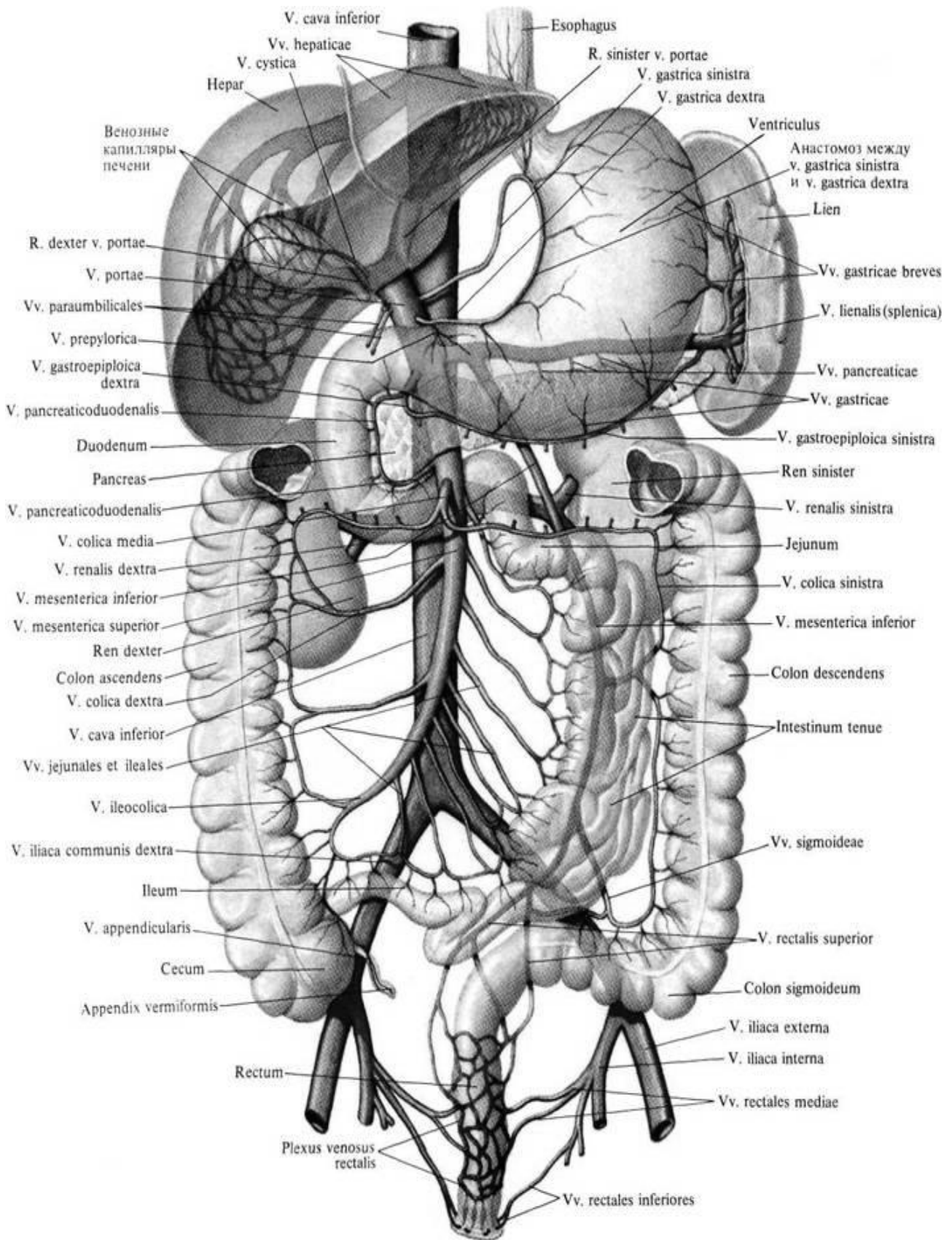


Рис. 21. Система ворітної вени

ПЕРЕЛІК ПРАКТИЧНИХ НАВИЧОК ДО ЗАНЯТТЯ:

Нижня порожниста вена

- Поперекові вени
- Яечкова (яєчникова) вена
- Ниркова вена
- Надниркова вена

Внутрішня клубова вена

Воротна печінкова вена

- Верхня брижова вена
- Нижня брижова вена
- Селезінкова вена

СИМПАТИЧНА ЧАСТИНА АВТОНОМНОЇ ПЕРИФЕРИЧНОЇ НЕРВОВОЇ СИСТЕМИ (ЦЕНТРАЛЬНИЙ ТА ПЕРИФЕРИЧНИЙ ВІДДІЛИ)

Автономна (вегетативна) нервова система (systema nervosum autonomic)

– частина нервової системи організму, комплекс центральних та периферичних клітинних структур, що регулюють діяльність внутрішніх органів, залоз внутрішньої та зовнішньої секреції, кровоносних та лімфатичних судин, координує та регулює обмін речовин. Відіграє провідну роль у підтримці гомеостазу.

Вегетативна нервова система іннервує залози та гладкі м'язові клітини (в стінках внутрішніх органів, в стінках кровоносних судин, в шкірі).

Функції вегетативної нервової системи не підконтрольні свідомості, але ця частина нервової системи функціонує співдружно з соматичною нервовою системою. Нервові центри та вегетативної, та соматичної нервових систем в півкулях головного мозку та в його стовбурі розташовані поруч, нервові волокна проходять зазвичай в одних та тих самих нервах. У той же час вегетативна нервова система має ряд особливостей будови:

- 1) вегетативні ядра розташовані в головному та спинному мозку у вигляді окремих скупчень;
- 2) шлях від вегетативного ядра в центральній нервовій системі до органу, який вона іннервує складається з двох нейронів, а не з одного, як у соматичній нервовій системі;
- 3) ефекторні нейрони присутні у складі периферичної нервової системи у вигляді вегетативних вузлів (гангліїв).

Будова рефлекторних дуг вегетативної нервової системи має відмінності від будови рефлекторних дуг соматичної частини нервової системи. У рефлекторній дузі вегетативної частини нервової системи еферентна ланка складається не з одного нейрона, а з двох, один з яких знаходиться поза ЦНС.

В цілому проста вегетативна рефлекторна дуга складається з трьох нейронів. У складі вегетативної нервової системи виділяють центральний та периферичний відділи. Центральний представлений ядрами в головному та спинному мозку. Периферичний відділ утворений вегетативними гангліями, прегангліонарними та постгангліонарними волокнами, вегетативними сплетеннями.

Вегетативні ганглії утворені тілами ефекторних нейронів. Виділяють вегетативної ганглії I, II та III порядку. Ганглії першого порядку – паравертебральні ганглії – вузли симпатичного стовбура. Ганглії другого порядку - превертеб-

ральні ганглії (вузли сплетінь), що знаходяться у складі симпатичних сплетень. Ганглії III порядку, на відміну від перших двох, відносяться до парасимпатичної, а не симпатичної частини ВНС та представлені термінальними гангліями в колоорганних та інтрамуральних вегетативних сплетеннях.

У вегетативної нервової системи виділяють дві частини: **симпатичну та парасимпатичну**, які взаємно доповнюють одна одну, та в більшості випадків є антогоністами. Симпатична частина іннервує усі органи та тканини тіла людини, парасимпатична частина - тільки внутрішні органи.

Симпатична система мобілізує сили організму в екстрених ситуаціях, збільшує витрату енергетичних ресурсів; парасимпатична - сприяє відновленню та накопиченню енергетичних ресурсів.

Всі внутрішні органи отримують подвійну іннервацію: симпатичну та парасимпатичну.

Центри симпатичної частини представлені ядрами, що знаходяться у правому та лівому бічних проміжних стовпах спинного мозку – **бічних рогах з VIII шийного по II поперековий сегмент спинного мозку.**

Центри парасимпатичної частини розташовані в **стовбурі головного мозку та в крижових сегментах спинного мозку.** Відростки їх нейронів йдуть зазвичай безпосередньо до органів, а вже в їх стінках знаходяться тіла останніх в цьому ланцюжку нервових клітин.

Периферична частина вегетативної нервової системи утворена вегетативними нервовими волокнами, що виходять з головного та спинного мозку, вегетативними сплетеннями та їх вузлами, що розташовані спереду від хребта (передхребтові - превертебральні нервові вузли) та знаходяться поруч з хребтом (колохребцеві - паравертебральні вузли), а також вегетативними волокнами та нервами, розташованими поблизу великих судин, біля органів та в їх товщі, та нервовими закінченнями вегетативної природи.

Вегетативні вузли периферичної частини вегетативної нервової системи утворені великими та дрібними скупченнями тел мультиполярних нейронів, оточених гліоцитами, покритими сполучнотканинною капсулою.

Найпростіша рефлекторна дуга вегетативної нервової системи, як та соматична, складається з 3 нейронів. Тіла чутливих (аферентних) нейронів розташовані в спинномозкових вузлах або у вузлах черепних нервів або у вузлах вегетативних сплетінь. Аксон такого нейрона у складі задніх корінців вступає в спинний мозок (прямуючи в бічні роги) або у складі черепних нервів - у вегетативні ядра стовбура головного мозку. У бічних рогах, а також в ядрах стовбура головного мозку залягають тіла перших нейронів. Аксони перших нейронів виходять з мозку в складі передніх корінців спинномозкових нервів або у складі черепних нервів. Це прегангліонарні (передузлові) волокна, які слідуєть до вегетативних вузлів (ганглій), розташованих у вегетативних нервових сплетеннях. Аксони мультиполярних (других) нейронів еферентної вегетативного шляху, вийшовши з вузлів в якості постгангліонарних нервових волокон, направляються до органів та тканин. Вегетативні волокна йдуть у складі соматичних нервів або самостійно у вигляді вегетативних нервів, а також у стінках судин.

Поділ вегетативної нервової системи на симпатичну та парасимпатичну ґрунтується на топографії вегетативних ядер та вузлів, розходженні в довжині відростків першого та другого нейронів еферентного шляху, рівні виходу передгангліонарних волокон з мозку, близькості розташування вузлів (гангліїв) до органів-мішеней, нейромедіатора, який виділяють синаптичні закінчення постгангліонарних волокон.

Медіатором у процесі передачі імпульсів до нейронів вузлів вегетативної нервової системи майже завжди є ацетилхолін незалежно від приналежності вузла симпатичної або парасимпатичної системи.

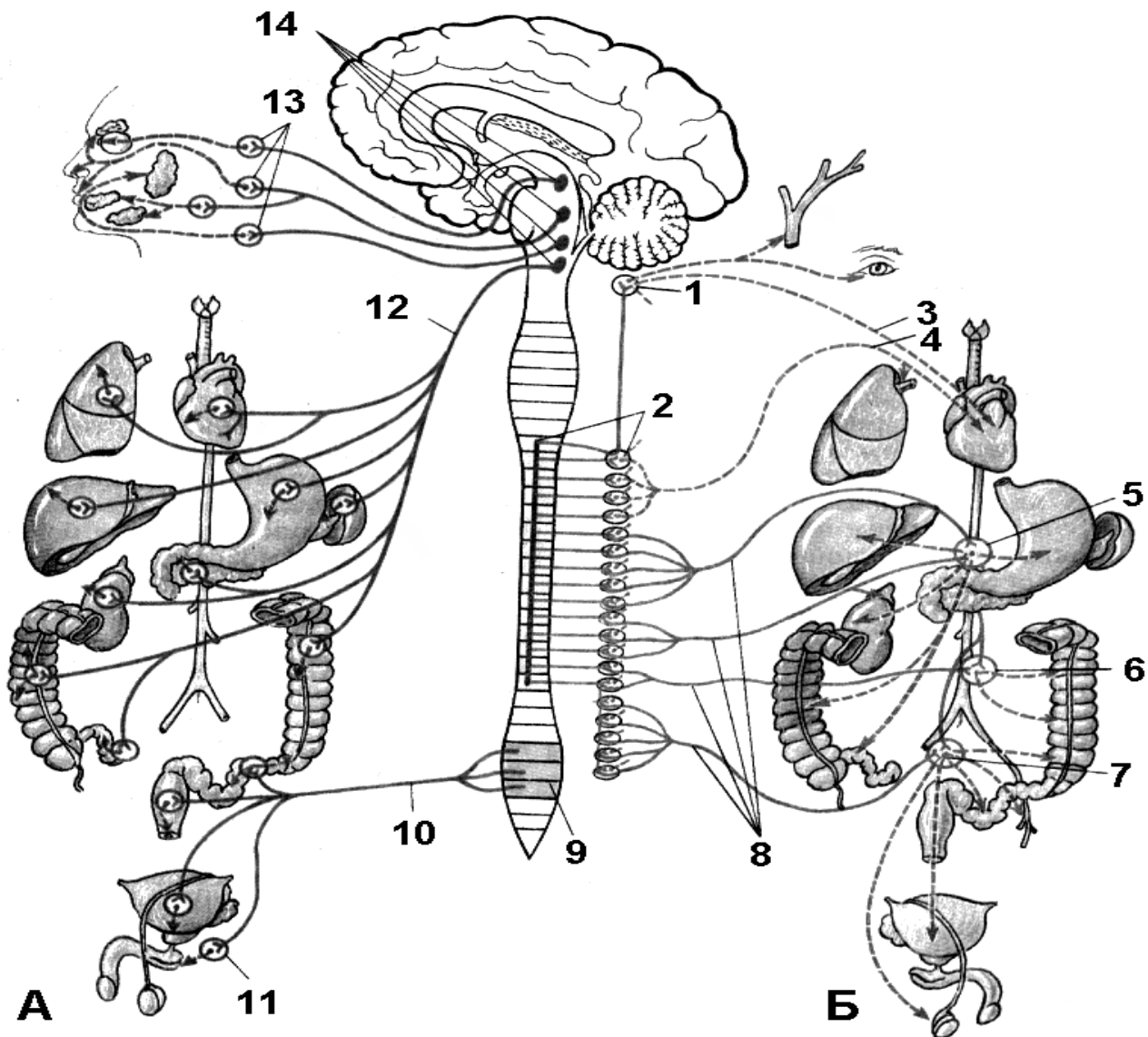


Рис. 22. Будова вегетативної (автономної) нервової системи.

Парасимпатична (А) та симпатична (Б) частини:

1 – шийний вузол симпатичного стовбура; 2 – бічний ріг спинного мозку та симпатичний стовбур; 3 – шийні серцеві нерви; 4 – грудні серцеві та легеневі нерви; 5 – черевне (сонячне сплетення); 6 – брижове сплетення; 7 – верхнє та нижнє підчеревні сплетення; 8 – нутрощні нерви; 9 – крижові парасимпатичні ядра; 10 – тазові нутрощні нерви; 11 – тазові парасимпатичні вузли; 12 – блукаючий нерв; 13 – парасимпатичні вузли голови; 14 – парасимпатичні ядра в стовбурі головного мозку.

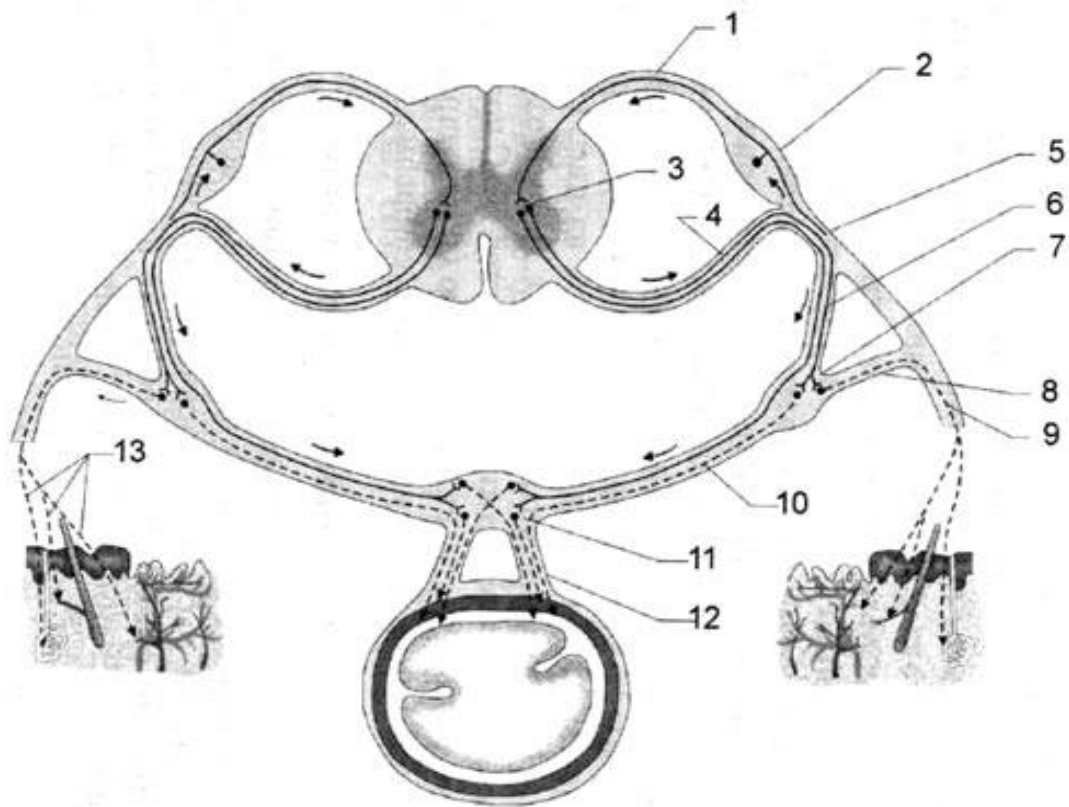


Рис. 23. Вегетативна рефлексорна дуга:

1 – задній корінець спинномозкового нерва; 2 – спинномозковий вузол; 3 – проміжно-латеральне ядро; 4 – прегангліонарні волокна першого (вставочного) нейрона (у складі переднього корінця спинномозкового нерва); 5 – спинномозковий нерв; 6 – біла сполучна гілка; 7 – вузол симпатичного стовбура; 8 – сіра сполучна гілка; 9 – постгангліонарні волокна другого (ефекторного) нейрона (у складі спинномозкового нерва); 10 – постгангліонарні волокна другого (ефекторних) нейрона (у складі внутрішностного нерва); 11 – вузли вегетативного (симпатичного) сплетення; 12 – постгангліонарні волокна другого (ефекторного) нейрона (у складі вісцеральних та судинних нервових сплетінь); 13 – постгангліонарні волокна до потових та сальних залоз шкіри, м'язів волосся та судин. Стрілками позначені шляхи поширення нервових імпульсів.

СИМПАТИЧНА ЧАСТИНА ВЕГЕТАТИВНОЇ (АВТОНОМНОЇ) НЕРВОВОЇ СИСТЕМИ

Симпатична частина вегетативної нервової системи (pars sympathica).

Її центри утворені 15 парами ядер в проміжно-латеральних ядрах, що розташовані в бічних рогах сірої речовини з VIII шийного по II поперековий сегмент спинного мозку. До складу периферічного відділу входять правий та лівий симпатичні стовбури, білі та сірі сполучні гілки, вузли симпатичних сплетень, симпатичні нерви, що прямують до органів та тканин, та нервові закінчення симпатичної природи.

Білими сполучними гілками називають пучки передгангліонарних нервових волокон що відгалужуються від спинномозкових нервів та вступають в розташовані поряд вузли симпатичного стовбура. Білі сполучні гілки є тільки у VIII шийного, всіх грудних та двох верхніх поперекових спинномозкових нервів. Ці

гілки підходять лише до всіх грудних (включаючи шийно-грудний) та 2 верхніх поперекових вузла симпатичного стовбура. До шийних, нижніх поперекових, крижових та куприкових вузлів симпатичного стовбура білі сполучні гілки не підходять.

Сіримі сполучними верві називають пучки постгангліонарних нервових волокон, що прямують від вузлів симпатичного стовбура до найближчих спинномозкових нервів.

Симпатичні стовбури (*truncus sympathicus*), правий та лівий розташовуються з боків хребетного стовпа, ззаду від внутрішньогрудної та внутрішньочеревної фасції (в області грудей та живота). Симпатичний стовбур утворений *вузлами симпатичного стовбура* (*ganglia trunci sympatici*) та *міжвузловими гілками* (*rr. interganglionares*). Вузли симпатичного стовбура зв'язані з сусідніми спинномозковими нервами за допомогою сполучних гілок (*rr. communicantes*).

У симпатичного стовбура виділяють **4 відділу: шийний, грудний, поперековий та крижовий**. До складу кожного симпатичного стовбура входять 3 шийних, 10–12 грудних, 4 поперекових та 4 крижових вузла. На передній поверхні крижів обидва симпатичні стовбури сходяться, утворюючи непарний *крижовий вузол*.

Шийний відділ симпатичного стовбура утворений 3 вузлами та їх міжвузловими гілками. *Верхній шийний вузол* (*ganglion cervicae superius*), найбільший вузол симпатичного стовбура, має веретеноподібну форму, довжину близько 2 см та товщину 0,5 см. Цей вузол розташовується попереду поперечних відростків II–III шийних хребців та довгого м'яза голови, позаду сонної артерії, медіальніше блукаючого нерва. Від верхнього шийного симпатичного вузла відходить ряд нервів. *Внутрішній сонний нерв* та 2-3 *зовнішніх сонних нерва* утворюють однойменні симпатичні сплетення по ходу сонних артерій та їх гілок в області голови. *Яремний нерв* – розгалужується в адвентиції внутрішньої яремної вени та прямує до яремного отвіру, де симпатичні волокна йдуть також до вузлів IX, X та XII пар черепних нервів та проходять у складі їх гілок. *Гортанно-глоткові нерви* утворюють однойменне сплетення. *Верхній шийний серцевий нерв* іде до серцевих сплетень. Сірі сполучні гілки йдуть до 4 верхніх спинномозкових нервів. Таким чином, симпатичні постгангліонарні волокна, що відходять від верхнього шийного вузла, іннервують органи, шкіру, судини голови, шиї та серце.

Середній шийний вузол (*ganglion cervicale medium*) (непостійний) діаметром близько 5 мм, розташовується спереду від поперечного відростка VI шийного хребця, позаду нижньої щитовидної артерії. Цей вузол з'єднаний однією міжвузловою гілкою з верхнім шийним вузлом та 2-3 гілками з шийно-грудним (зірчастим) вузлом. Одна з цих гілок проходить попереду підключичної артерії, інша позаду, утворюючи *підключичну петлю*. Від середнього шийного симпатичного вузла відходять *середній серцевий нерв*, що прямує до серцевих сплетень, та нерв, що бере участь у формуванні загального сонного сплетення; а також сірі сполучні гілки до V та VI шийним спинномозкових нервів.

Шийно-грудний (зірчастий) вузол (*ganglion cervicothoracicum*) діаметром близько 1 см розташований на рівні шишки першого ребра, позаду підключич-

ної артерії у місця відходження від неї хребетної артерії. Цей вузол утворений завдяки злиттю нижнього (третього) шийного та першого грудного вузлів симпатичного стовбура. Від шийно-грудного вузла відходять гілки, що утворюють *підключичне сплетення* (по ходу однойменної артерії), волокна до діафрагмового та блукаючого нервів; *хребетний нерв*, який утворює сплетення по ходу однойменної артерії: *нижній шийний серцевий нерв*, що прямує до серцевих сплетень, та сполучні гілки до VI, VII, VIII шийних спинномозкових нервів. Постгангліонарні волокна, що відходять від шийно-грудного вузла, здійснюють симпатичну іннервацію органів, шкіри та судин шиї, верхнього та переднього середостіння, судин головного та спинного мозку та їх оболон, серця та гілок підключичної артерії, верхньої кінцівки.

Грудний відділ симпатичного стовбура утворений 10-12 симпатичними вузлами, що розташовані біля головок ребер. Гілки грудних вузлів: *грудні серцеві нерви*, *nn. cardiaci thoracici*, відходять головним чином від першого грудного вузла.

Грудні легеневі гілки (*rr. pulmonares thoracici*) утворені волокнами II–IV грудних вузлів; беруть участь в утворенні легеневого сплетення. Сполучні гілки від кожного грудного вузла симпатичного стовбура. *Стравохідні гілки* (*rr. oesophageales*) утворені волокнами II–V грудних вузлів; беруть участь в утворенні стравохідного сплетення.

Великий грудний нутроцевий нерв, *n. splanchnicus thoracicus major* бере початок 3-5 гілками від V–IX грудного вузла. Прямує вниз до поперекової частини діафрагми, проникає в черевну порожнину, де входить до складу черевного сплетення. *Малий грудний нутроцевий нерв*, *n. splanchnicus thoracicus minor*. Бере початок 2-3 гілками від X–XI грудних вузлів проходить через діафрагму в черевну порожнину, де поділяється на ряд гілок. Менша частина гілок входить до складу черевного сплетення, більша частина – до складу ниркового сплетення.

Найменший грудний нутроцевий нерв, *n. splanchnicus thoracicus imus* - непостійна гілка, бере початок від XII грудного вузла та входить до складу ниркового сплетення.

Черевний, або поперековий, відділ симпатичного стовбура (*pars abdominalis trunci sympathici*) утворений поперековими симпатичними вузлами, що розташовуються в кількості 4–5 з кожного боку. Вони з'єднуються між собою поперечними та поздовжніми міжвузловими гілками. У поперековому відділі найбільш великим вузлом є самий нижній. *Поперекові нутроцні нерви*, *nn. splanchnici lumbales*, утворюються як передвузловими, так та післявузловими волокнами та підходять до черевного сплетення та до інших сплетень черевної порожнини. Також постгангліонарні волокна поперекових симпатичних вузлів утворюють *сплетення черевної аорти* (*plexus aorticus abdominalis*).

Крижовий відділ симпатичного стовбура (*pars pelvina trunci sympathici*) утворюється 4 парами крижових симпатичних вузлів, розташованих на передній поверхні крижів та з'єднаних один з одним поперечними та поздовжніми міжвузловими гілками. При цьому нижні крижові вузли з'єднуються з непарним *куприковим вузлом*. Від крижових вузлів відходять тонкі *крижові нутроцеві*

нерви (rm. splanchnici sacrales), які беруть участь у формуванні нутрощевих сплетень тазової порожнини.

ПЕРЕЛІК ПРАКТИЧНИХ НАВИЧОК ДО ЗАНЯТТЯ:

Симпатичний стовбур

- Вузли симпатичного стовбура
- Міжвузлові гілки симпатичного стовбура
- Черевне сплетення та вузли

ВЕГЕТАТИВНІ НЕРВОВІ СПЛЕТЕННЯ ЧЕРЕВНОЇ ПОРОЖНИНИ ТА ПОРОЖНИНИ МАЛОГО ТАЗУ. ПАРАСИМПАТИЧНА ЧАСТИНА АВТОНОМНОЇ ПЕРИФЕРИЧНОЇ НЕРВОВОЇ СИСТЕМИ

У черевній порожнині та порожнині малого тазу розташовані різні за величиною вегетативні нервові сплетення, що складаються з вегетативних вузлів та з'єднуючих їх пучків нервових волокон. Нерви, що виходять з вегетативних сплетень ідуть до органів разом з судинами.

Найбільше сплетення черевної порожнини це – *черевне аортальне сплетення*, розташоване на аорті та її гілках. Найбільшим та найважливішим за значенням в його складі є *черевне (сонячне) сплетення*. Розташоване воно на передній поверхні черевної частини аорти, переважно навколо черевного стовбура. Воно складається з декількох крупних вузлів (частіше п'яти) та численних нервів, що з'єднують ці вузли. До складу черевного сплетення входять: два черевних вузла, що лежать праворуч та ліворуч від черевного стовбура, два аортониркових вузла та непарного верхнього брижового вузла, який лежить біля початку однойменної артерії. До черевного сплетення підходять правий та лівий великий та малий нутрощеві нерви від грудних вузлів та поперекові нутрощеві нерви від поперекових вузлів симпатичного стовбура, а також гілки від заднього стовбура блукаючого нерва та чутливі волокна правого діафрагмового нерва.

Від вузлів черевного сплетення відходять нерви, що містять вже постгангліонарні симпатичні нервові волокна та прегангліонарні парасимпатичні волокна, які направляються до органів. Від черевних вузлів відходять кілька груп гілок:

1. гілки до парного вегетативного сплетення на нижніх діафрагмальних артеріях, що беруть участь у симпатичній іннервації діафрагми
2. гілки що утворюють сплетення навколо загальної печінкової, селезінкової, лівої шлункової артерій. Так формуються однойменні сплетення.
3. надниркове сплетення утворюється з 20 гілок черевного сплетення.
4. ниркове, сечовідне, яєчкове (яєчникове) сплетення.
5. верхнє брижове сплетення, межбрижове сплетення, нижнє брижове сплетення (від нього відходить верхнє прямокишкове сплетення).

Органні сплетення паренхіматозних органів розташовуються не тільки навколо кровоносних судин, але й в сполучній тканині строми органів. В результаті утворюються *шлункове сплетення (plexus gastrici)*, *селезінкове сплетення (plexus lienalis)*, *печінкове сплетення (plexus hepaticus)*, *підшлунково-*

дванадцятипалокишкове сплетення (*plexus pancreaticus*) та ін. Нервові сплетення порожнистих внутрішніх органів: шлунка, тонкої та товстої кишки, а також сечового та жовчного міхурів та ін. – залягають між шарами стінок органів.

Черевне аортальне сплетення (*plexus aorticus abdominalis*) знаходиться на передній поверхні аорти від чревного стовбура до верхньої брижової артерії (рідко – навіть до нижньої брижової артерії). Черевне аортальне сплетення далі продовжується на загальні клубові артерії у вигляді *правого та лівого клубових сплетень*, а також віддає кілька досить великих нервів, які переходять у *верхнє підчеревне сплетення* (*plexus hypogastricus superior*). Це сплетення розташоване на передній поверхні аорти та нижче її біфуркації, на тілах нижніх поперекових хребців та на крижах. Нижче місця біфуркації аорти верхнє підчеревне сплетення розділяється на два пучки нервів – *правий та лівий підчеревні нерви*, які переходять у *нижнє підчеревне сплетення* (*plexus hypogastricus inferior (pelvinus)*). Воно парне; розташовуються по сторонах прямої кишки на поверхні діафрагми таза. Від нього відходять *крижові нутроцінні нерви* (*nn. splanchnici sacrales*), *прямокишкові нервові сплетення* (*plexus rectalis* – середнє та нижнє), *міхурове сплетення* (*plexus vesicalis*), *сплетення сім'явидної протоки* (*plexus deferentialis*), *передміхуровозалозове сплетення* (*plexus prostaticus*), *матково-піхвове сплетення* (*plexus uterovaginalis*).

ПАРАСИМПАТИЧНА ЧАСТИНА АВТОНОМНОЇ НЕРВОВОЇ СИСТЕМИ

До парасимпатичн віддію відділу вегетативної нервової системи відносяться парасимпатичні ядра, вузли та волокна.

Центральний відділ парасимпатичної частини представлений *парасимпатичними ядрами, які розташовуються в стовбурі головного мозку та в крижовому відділі спинного мозку*.

Парасимпатична частина вегетативної нервової системи підрозділяється на головний та крижовий відділи. До головного відносяться вегетативні ядра та парасимпатичні волокна окорухового нерва, лицевого, язикоглоткового та блукаючого нервів (III, VII, IX та X пари черепномозкових нервів), а також війковий, крилопіднебінний, піднижньощелепний, підязиковий та вушний вузли та їх гілки.

Парасимпатичні центри мозкового стовбура через черепні нерви інервують органи голови, шиї, а за допомогою блукаючого нерва – органи грудної та черевної порожнин. Волокна від крижових центрів йдуть по тазовим вегетативним сплетенням до органів таза та черевної порожнини.

Парасимпатический відділ вегетативної системи має велику кількість нервових вузлів, які знаходяться близько органів та в їх стінках (входять до складу вегетативних сплетень). Парасимпатичні волокна, що виходять з головного та спинного мозку, підходять до цих вузлів, а від них йдуть нервові волокна до внутрішніх органів.

Крижовий (сакральний) відділ утворений крижовими парасимпатичними ядрами, що залягають в латеральному проміжному ядрі II–IV крижових сегмен-

тів спинного мозку, нутрошними тазовими нервами та парасимпатичними тазовими вузлами, з їх гілками.

Центри краніального відділу парасимпатичної частини ВНС представлені 4 парними та 1 непарним ядром, що відносяться до парасимпатичної частини черепних нервів.

1. *Парасимпатична частина очорухового нерва: парне додаткове ядро (ядро Якубовича) та непарне центральне заднє ядро (ядро Перліа).*

2. *Парасимпатична частина лицьового нерва – верхнє слиновидільне ядро (nucleus salivatorius superior).* У області коліна лицевого нерва, у глибині піраміди скроневої кістки, частина парасимпатичних волокон відділяється у вигляді *великого кам'янистого нерва (nervus petrosus major)* та покидає скроневу кістку через розколину каналу великого кам'янистого нерва. Далі через рваний отвір цей нерв проникає в порожнину черепа, де з'єднується з симпатичним *глибоким кам'янистим нервом (nervus petrosus profundus)*, утворюючи разом з ним *нерв крилоподібного каналу (n. canalis pterygoidei)*. Останній проходить в крилопіднебінну ямку, де прегангліонарні парасимпатичні волокна закінчуються на клітинах крилопіднебінного вузла. Постгангліонарні парасимпатичні волокна входять до складу верхньощелепного нерва, та іннервує слізну залозу та залози слизової оболонки порожнини носа, піднебіння та глотки. Частина прегангліонарних волокон, яка не увійшла до складу великого кам'янистого нерва, йде у складі барабанної струни. Барабанна струна з'єднується з язиковим нервом та дає парасимпатичну іннервацію піднижньощелепному та під'язиковому вузлу.

3. *Парасимпатична частина язикоглоткового нерва – нижнє слиновидільне ядро (nucleus salivatorius inferior).*

4. *Парасимпатична частина блукаючого нерва – заднє ядро (nucleus dorsalis).* Периферична частина утворена численними дрібними вузлами, що перебувають в товщі його стовбура та гілок, в стінках внутрішніх органів, де формуються нервові сплетення.

Периферична частина краніального відділу парасимпатичної частини ВНС представлена гангліями (вузлами), які пов'язані з гілками трійчастого нерва. До цих вузлів підходять три типи нервів чи корінців: чутливі, симпатичні та парасимпатичні. Перших два типи волокон проходять транзитом, при цьому чутливі волокна несуть інформацію до мозку, а симпатичні (завузлові) – до органів, що ними іннервуються. Волокна парасимпатичних корінців закінчуються на нейронах вузлів. Аксони цих нейронів утворюють завузлові волокна, які досягають органа, що іннервується. Периферійні гілки описаних вузлів утворені трьома різновидами волокон (чутливими, симпатичними та парасимпатичними).

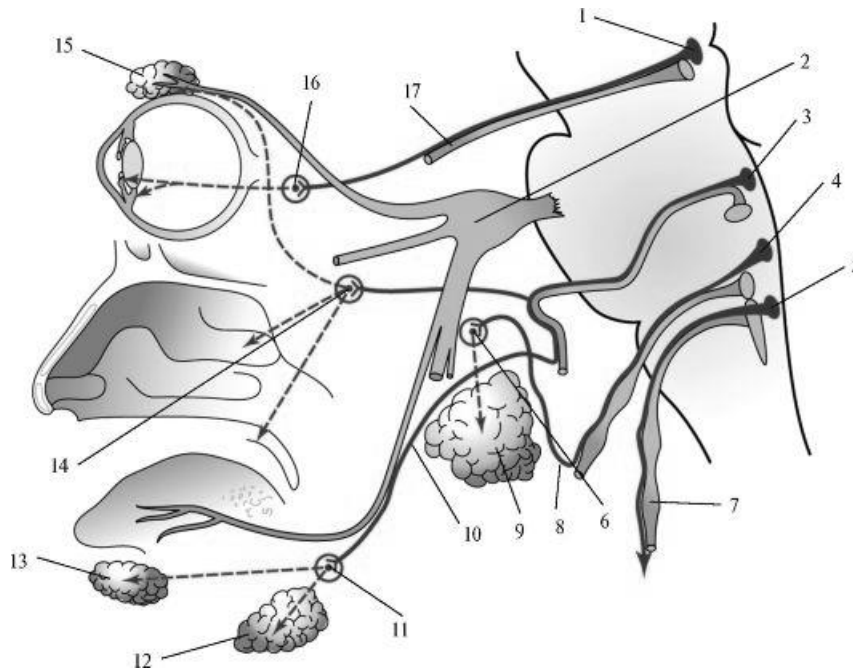


Рис. 24. Парасимпатичні вегетативні вузли голови. Схема:

1 – додаткове ядро окорухового нерва, 2 – трійчастий вузол, 3 – верхнє слиновидільне ядро, 4 – нижнє слиновидільне ядро, 5 – дорсальне ядро блукаючого нерва, 6 – вушний вузол, 7 – блукаючий нерв, 8 – барабанний нерв, 9 – околовушна слинна заліза, 10 – барабанна струна, 11 – піднижньощелепний вузол, 12 – піднижньощелепна залоза, 13 – під'язикова залоза, 14 – крилопіднебінний вузол, 15 – слізна залоза, 16 – війковий вузол, 17 – окоруховий нерв.

1. **Війковий вузол** (*ganglion ciliare*) розташований в товщі жирової клітковини очниці у латерального півкола зорового нерва біля верхньої очкоямкової щілини. Іннервує війчасті м'язи та сфінктер зіниці. Завузлові парасимпатичні волокна цього вузла у складі *коротких війкових нервів* (*nn. ciliares brevis*) прямують до очного яблука, пронизують склеру і іннервують війковий м'яз та м'яз-звужувач зіниці.

2. **Крило-піднебінний вузол** (*ganglion pterygopalatinum*). Знаходиться в крилопіднебінній ямці. Пов'язаний з другою гілкою трійчастого нерва. Парасимпатична частина вузла утворена від великого кам'янистого нерва від верхнього слиновидільного ядра лицевого нерва. Забезпечує секреторну іннервацію залоз слизової оболонки порожнини носа, рота, глотки та слюзової залози.

3. **Вушний вузол** (*ganglion oticum*), овальний, розташовується на внутрішній поверхні нижньощелепного нерва, у місця його виходу з овального отвору. Парасимпатический корінець – *малий кам'янистий нерв* (*n. petrosus minor*) – гілка язикоглоткового нерва. Іннервує привушну слинну залозу.

4. **Піднижньощелепний вузол** (*ganglion submandibulare*) овальний, злегка сплющений, лежить під язикоаим нервом над піднижньощелепній слинній залозі, яку він іннервує. Парасимпатичний корінець – волокна від барабанної струни, які підходять до вузла у складі вузлових гілок язикового нерва.

5. **Під'язиковий вузол** (*ganglion sublinguale*) розташований на зовнішній поверхні під'язикової слинної залози, яку він іннервує. Парасимпатичний корінець – волокна від барабанної струни.

Крім описаних вище парасимпатичних вузлів краніального відділу існують **тазові вузли** (*ganglia pelvica*) розміщені у складі нижнього підчеревного сплетення та інших тазових вегетативних сплетень. Вони забезпечують парасимпатичну та чутливу іннервацію органів малого тазу та кишкового тракту нижче низхідної ободової кишки. Крім них є дрібні парасимпатичні вузли автономних сплетень (*gg.plexuautonomicum*), що розміщені у позаорганих та внутрішньоорганих вегетативних сплетеннях паренхіматозних органів шиї, грудної, черевної і тазової порожнин. Передвузлові парасимпатичні волокна йдуть до них у складі гілок блукаючого нерва та тазових нутроцевих нервів.

Крижовий відділ парасимпатичної частини представлений крижовими парасимпатичними ядрами (3 пари), розташованими в латеральній проміжній речовині II–IV крижових сегментів спинного мозку та тазових вузлах. Аксони клітин крижових ядер виходять зі спинного мозку в складі передніх корінців та утворюють тазові сплетення. Ці нерви підходять до нижнього підчеревного сплетення та вже у складі його гілок досягають зовнішніх та внутрішніх статевих органів, органів сечовидільної системи та органів, розташованих в порожнині малого тазу. Ці сплетення іннервують гладкі м'язи органів малого тазу та залози.

СИНТЕТИЧНЕ ЗАНЯТТЯ: ВАСКУЛЯРИЗАЦІЯ ТА ІННЕРВАЦІЯ ОРГАНІВ ГРУДНОЇ ПОРОЖНИНИ, ЧЕРЕВНОЇ ПОРОЖНИНИ ТА ПОРОЖНИНУ МАЛОГО ТАЗУ

ПЕРЕЛІК ПИТАНЬ ДО ЗАНЯТТЯ:

1. Розвиток серця. Аномалії розвитку серця.
2. Серце: будова камер серця, їх будова, судини, які з ними пов'язані.
3. Серце: клапани, топографія, будова.
4. Серце: будова стінки. Провідна система серця.
4. Серце: артерії та вени серця.
5. Осердя: будова.
6. Велике коло кровообігу.
7. Мале коло кровообігу.
8. Кровообіг плода.
9. Загальна анатомія артерій: класифікація, закономірності топографії, варіанти розгалуження. Поняття про органі особливості кровоносного русла. Гемомікроциркуляторне русло. Розвиток артерій. Аномалії та варіанти розвитку артерій.
10. Аорта: частини, їх топографія. Грудна аорта: топографія, гілки, область кровопостачання.
11. Черевна аорта: топографія, гілки, область кровопостачання. Міжсистемні та внутрішньосистемні артеріальні анастомози.
12. Загальна та внутрішня клубова артерії: топографія, гілки область кровопостачання.

13. Загальна анатомія вен: класифікація, будова, закономірності топографії. Розвиток вен. Аномалії та варіанти розвитку вен. Внутрішньосистемні та міжсистемні венозні анастомози.
14. Непарна та півнепарна вени: утворення, топографія, притоки.
15. Воротна вена печінки: її коріння, топографія, притоки.
16. Нижня порожниста вена: утворення, топографія, притоки.
17. Вени таза. Кава-кавальні анастомози. Порто-кавальні анастомози.
18. Лімфатична система. Загальна характеристика.
19. Лімфатична система. Грудна протокв, топографія стовбура: вузли, їх топографія, гілки, область іннервації.
25. Вегетативні нервові сплетення черевної порожнини: утворення, топографія, волокна, область іннервації.
26. Вегетативні нервові сплетення малого тазу: утворення, топографія, область іннервації.
27. Кровопостачання та іннервація трахеї та бронхів.
28. Кровопостачання та іннервація легень та плеври.
29. Кровопостачання та іннервація серця та перикарда.
30. Кровопостачання та іннервація стінок грудної порожнини.
31. Кровопостачання та іннервація діафрагми.
32. Кровопостачання та іннервація стравоходу.
33. Кровопостачання та іннервація шлунку.
34. Кровопостачання та іннервація тонкої кишки.
35. Кровопостачання та іннервація товстої кишки.
36. Кровопостачання та іннервація печінки та підшлункової залози.
37. Кровопостачання та іннервація нирок. Будова внутрішньоорганного кровеносного русла нирки.
38. Кровопостачання та іннервація органів сечової системи: сечоводів, сечового міхура.
39. Кровопостачання та іннервація стінок черевної порожнини.
40. Кровопостачання та іннервація внутрішніх жіночих статевих органів.
41. Кровопостачання та іннервація чоловічих статевих органів.
42. Кровопостачання та іннервація промежини.
43. Кровопостачання та іннервація спинного мозку.

ПРАКТИЧНІ НАВИЧКИ ТА УЗАГАЛЬНЕННЯ МАТЕРІАЛУ З АНАТОМІЇ СЕРЦЯ, СУДИН ТА НЕРВІВ ТУЛУБА

ПЕРЕЛІК ПРАКТИЧНИХ НАВИЧОК ДО ЗАНЯТТЯ:

- | | |
|-----------------------------------|-------------------------------------|
| - Основа серця | - Задня міжшлуночкова борозна |
| - Верхівка серця | - Аорта (на серці) |
| - Грудино-реброва поверхня серця | - Верхня порожниста вена (на серці) |
| - Діафрагмова поверхня серця | - Нижня порожниста вена (на серці) |
| - Легенева поверхня (права, ліва) | - Легеневий стовбур (на серці) |
| - Вінцева борозна | - Легенева артерія (права, ліва) |
| - Передня міжшлуночкова борозна | - Праві легеневі вени (на серці) |

- Ліві легеневі вени (на серці)
- Праве передсердие
- Праве вушко
- Гребенчаті м'язи
- Отвір верхньої порожнистої вени
- Отвір нижньої порожнистої вени
- Отвір вінцевої пазухи
- Ліве передсердя
- Ліве вушко
- Гребенчаті м'язи
- Отвори легневих вен
- Міжпередсёрдна перетинка
- Овальна ямка
- Правий шлуночок
- Правий передсердно-шлуночковий отвір та клапан
- Передня стулка
- Задня стулка
- Перетенчаста стулка
- Артеріальний конус
- Отвір легеневого стовбура
- Клапан легеневого стовбура
- Права півмісячна заслінка
- Ліва півмісячна заслінка
- Передня півмісячна заслінка
- Передній соскоподібний м'яз
- Задній соскоподібний м'яз
- Перетенчастий соскоподібний м'яз
- Сухожилкові хорди (струни)
- М'ясисті перетинки
- Лівий шлуночок серця
- Лівий передсердно-шлуночковий отвір та клапан
- Передня стулка
- Задня стулка
- Цибулина аорти
- Отвір аорти
- Клапан аорти
- Права півмісячна заслінка
- Ліва півмісячна заслінка
- Задня півмісячна заслінка
- Пазухи аорти
- Передній соскоподібний м'яз
- Задній соскоподібний м'яз
- Сухожилкові хорди (струни)
- М'ясисті (перекладки) трабекули
- Міжшлуночкова перетинка
- Ендокард
- Міокард
- Епікардом
- Осердя
- Права вінцева артерія серця
- Задня міжшлуночкова гілка
- Ліва вінцева артерія серця
- Передня міжшлуночкова гілка
- Гілка, що огинає вінцеву пазуху
- Велика серцева вена
- Середня серцева вена
- Мала серцева вена
- Аорта
- Висхідна частина аорти
- Дуга аорти
- Низхідна аорта
- Біфуркація аорти
- Грудна аорта
- Задні міжреброві артерії
- Черевна аорта
- Нижня діафрагмова артерія
- Поперекові артерії
- Черевний стовбур
- Ліва шлункова артерія
- Селезінкова артерія
- Загальна печінкова артерія
- Права шлункова артерія
- Власна печінкова артерія
- Верхня брижова артерія
- Права ободова артерія
- Середня ободова артерія
- Нижня брижова артерія
- Ліва ободова артерія
- Сигмоподібна артерія
- Верхня прямокишкова артерія
- Середня надниркова артерія
- Ниркова артерія
- Яєчкова (яєчникова) артерія
- Загальна клубова артерія
- Внутрішня клубова артерія
- Верхня сіднична артерія
- Нижня сіднична артерія
- Пупкова артерія

- Маткова артерія
- Внутрішня статева артерія
- Нижня міхурова артерія
- Середня прямокишкова артерія
- Зовнішня клубова артерія
- Нижня надчеревна артерія
- Глибока артерія, що огинає клубову кістку
- Зовнішня клубова вена (права, ліва)
- Нижня порожниста вена
- Поперекові вени
- Яєчкова (яєчникова) вена
- Ниркова вена
- Надниркова вена
- Внутрішня клубова вена
- Воротна печінкова вена
- Верхня брижова вена
- Нижня брижова вена
- Селезінкова вена
- Симпатичний стовбур
- Вузли симпатичного стовбура
- Черевне сплетення та вузли

СУДИНИ ВЕРХНЬОЇ КІНЦІВКИ

Артерії верхньої кінцівки кровопостачають кістки та м'які тканини плечового пояса, латеральної частини грудної стінки, а також всі анатомічні утворення та тканини вільної частини верхньої кінцівки.

Вихідними артеріальними судинами для верхніх кінцівок є **підключичні артерії**. Підключична артерія, увійшовши пахвову порожнину, переходить у *пахвову артерію*, яка є основним джерелом кровопостачання верхніх кінцівок.

Пахвова артерія (*a. axillaris*) починається на рівні зовнішнього краю I ребра, іде вниз по медіальній стороні плечового суглоба та плечової кістки поруч з однойменною веною, та оточується стовбурами плечового сплетення. На рівні нижнього краю великого грудного м'яза пахвова артерія переходить в плечову артерію. Ця артерія віддає гілки, які кровопостачають м'язи та шкіру плечового пояса, велику та малу грудні м'язи, передню зубчасту та найширшу м'язи спини. Відповідно топографії передньої стінки пахвової порожнини пахвову артерію умовно поділяють на 3 відділи.

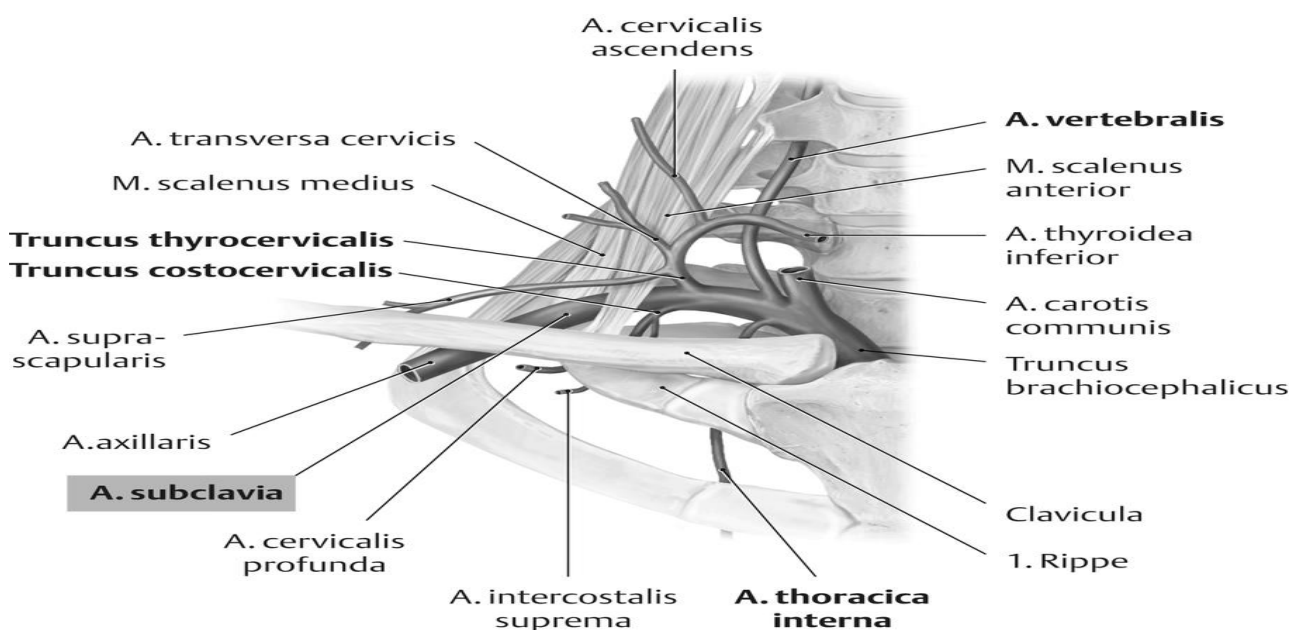


Рис. 25. Підключична артерія

Перший відділ пахвової артерії проходить у межах ключично-грудного трикутника, що обмежений вгорі ключицею, а знизу - верхнім краєм малого грудного м'яза. Попереду і присередньо від артерії проходить підключична вена, а попереду і збоку – стовбури плечового нервового сплетення. Другий відділ цієї артерії проектується у грудному трикутнику, який відповідає контурам малого грудного м'яза. Ця ділянка артерії проходить вниз і вбік позаду малого грудного м'яза, оточена збоку, позаду і присередньд пучками плечового нервового сплетення. Третій відділ пахвової артерії проходить у межах підгрудного трикутника, що обмежований зверху нижнім краєм малого грудного м'яза, а знизу - нижнім краєм великого грудного м'яза. Ця ділянка пахвової артерії розміщена позаду великого грудного м'яза, проходить вниз по передній поверхні підлопаткового м'яза і сухожилків найширшого м'яза спини та великого круглого м'яза.

Відділи пахвової артерії:

1) на рівні ключично-грудного трикутника. Гілки:

підлопаткові гілки (rr. subscapularis) кровопостачають підлопатковий м'яз;

верхня грудна артерія (a. thoracica superior) віддає гілки, що кровопостачають м'язи першого та другого міжреброві проміжків та гілки, що живлять грудні м'язи;

грудоакроміальна артерія (грудо-надплечова) (a. thoracoacromialis) відходить від пахвової артерії над верхнім краєм малого грудного м'яза, віддає 4 гілки:

1. *акроміальна гілка (r. acromialis)*, живить акроміально-ключичний суглоб та капсулу плечового суглоба;
2. *ключична гілка (r. clavicularis)*, живить підключичний м'яз та ключицю;
3. *дельтоподібна гілка (r. deltoideus)*, кровопостачає дельтоподібний, великий грудний м'язи та шкіру над ними;
4. *грудні гілки (rr. pectorales)*, що живлять великий та малий грудні м'язи.

2) на рівні грудного трикутника Гілки: *латеральна грудна артерія (a. thoracica lateralis)* іде вниз по зовнішній поверхні переднього зубчастого м'яза, кровопостачає її. Від неї виходять *латеральні гілки молочної залози (rr. mammarii laterales)*, що кровопостачають молочну залозу.

3) в підгрудном трикутнику Гілки:

1. *підлопаткова артерія (a. subscapularis)* ділиться на дві артерії: *грудоспинну артерію* та артерію, що огинає лопатку; *грудоспинна артерія (a. thoracodorsalis)* проходить уздовж латерального краю лопатки, живить великий круглий, передній зубчастий м'язи та найширший м'яз спини; *артерія огинаюча лопатку (a. circumflexa scapulae)* проходить через тристороній отвір до підостного та інших сусідніх м'язів, живить їх та шкіру підлопаткової області;

2. *передня артерія, огинаюча плечову кістку (a. circumflexa anterior humeri)* іде попереду хірургічної шийки плеча до плечового суглобу та дельтоподібного м'яза;

3. задня артерія, огинаюча плечову кістку (*a. circumflexa posterior humeri*) проходить разом з пахвовим нервом через чотиристоронній отвір. Її гілки кровопостачають плечовий суглоб та м'язи, розташовані навколо нього.

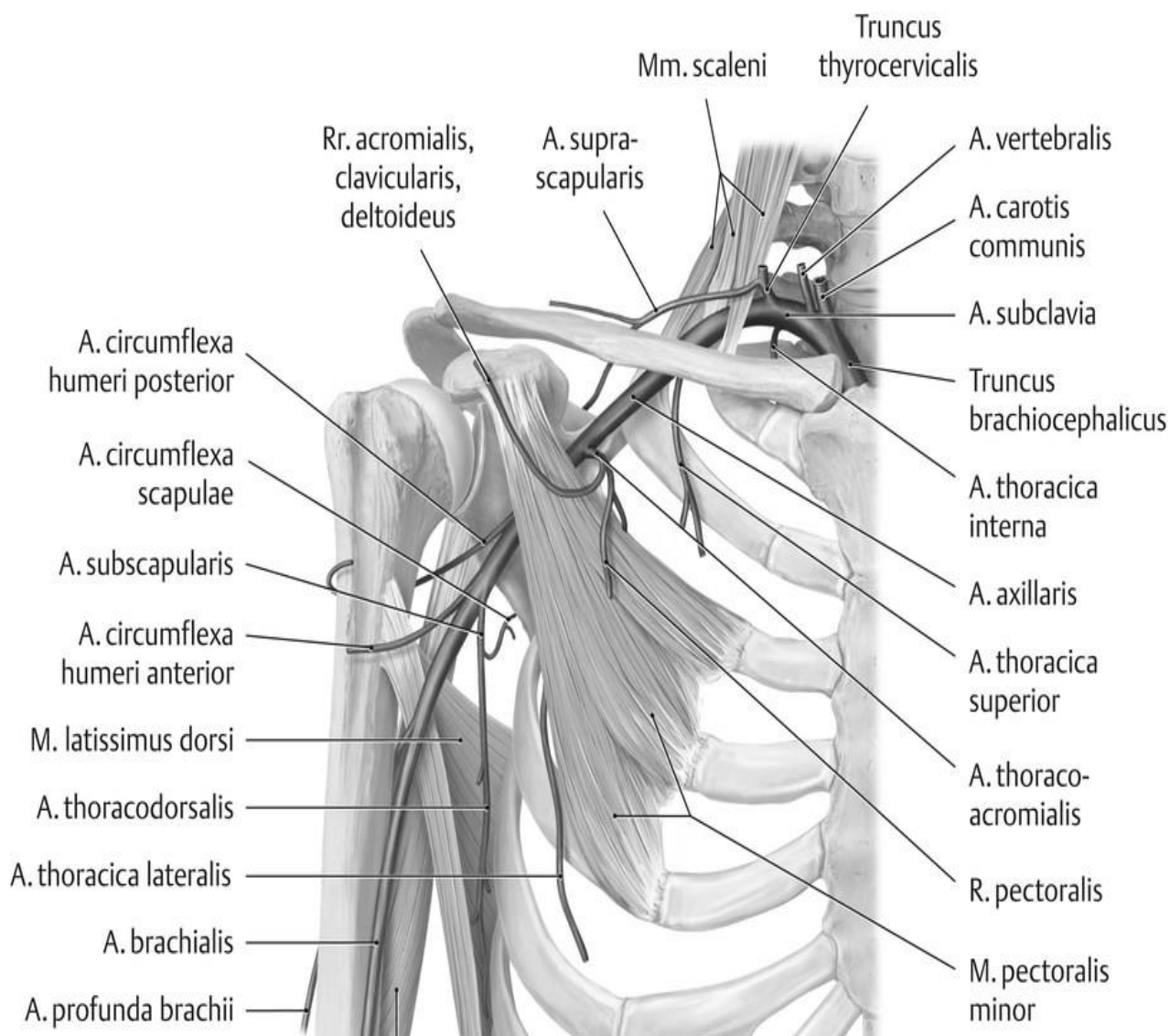


Рис. 26. Підключична та пахвова артерія та її гілки

Плечова артерія (*a. brachialis*) є продовженням пахвової артерії. Починається на рівні нижнього краю великого грудного м'яза. У ліктьовий ямці, на рівні шийки променевої кістки, плечова артерія ділиться на свої кінцеві гілки – променево та ліктьову артерії. Плечова артерія кровостачає шкіру та м'язи плеча, плечову кістку та ліктьовий суглоб. Разом з плечовими венами та середнім нервом вона утворює судинно-нервовий пучок плеча. Від плечової артерії відходять дрібні та великі гілки. Дрібні гілки у великій кількості кровопостачають шкіру та м'язи плеча та носять назву *м'язових гілок*. Кількість їх непостійна; вони відходять на всьому протязі плечової артерії.

Найбільш велика гілка плечової артерії – **глибока артерія плеча** (*a. profunda brachii*), відходить на задньо-внутрішній поверхні верхньої частини плечової артерії та прямує назад, спіралью огинаючи задню поверхню плечової кістки. Вона віддає кілька гілок: **живильні артерії** (*aa. nutriciae*); **дельтоподіб-**

ний гілка (*r. deltoideus*), які живлять дельтоподібний та плечовий м'язи. Кінцевими гілками глибокої артерії плеча є **середня обхідна (колатеральна) артерія** (*a. collateralis media*) та **променева обхідна (колатеральна) артерія** (*a. collateralis radialis*). Середня коллатеральна артерія віддає гілки до триголовому м'язу плеча, утворює анастомоз з гілками зворотної межкістної артерії; променева коллатеральна артерія утворює анастомоз з задньої гілкою ліктьової зворотної артерії.

Іншими великими гілками плечової артерії є **верхня та нижня ліктьова обхідні (колатеральні) артерії** (*a. collateralis ulnaris superior et inferior*). Верхня ліктьова коллатеральна артерія відходить від стовбура плечової артерії трохи нижче глибокої артерії плеча та віддає ряд дрібних гілок, що живлять шкіру та м'язи.

Нижня ліктьова обхідна (колатеральна) артерія починається на медіальній поверхні нижнього відділу плечової артерії над медіальний надвиростком, та живить м'язи, а також бере участь в утворенні артеріальної сітки ліктьового суглоба. Всі коллатеральні артерії утворюють анастомози між собою, утворюючи **ліктьову суглобову мережу**, яка кровопостачає ліктьовий суглоб, а також м'язи та шкіру навколо нього.

Променева артерія (*a. radialis*) починається в області ліктьової ямки та розташована на передпліччі між круглим пронатором медіально та плечепроменевим м'язом, а в нижній третині передпліччя покрита тільки фасцією та шкірою, тому тут можна легко промацати її пульсацію. У дистальному відділі передпліччя променева артерія, обігнувши шилоподібний відросток променевої кістки, переходить на тил кисті та через I міжкістковий проміжок йде на долонну сторону кисті.

Кінцевий відділ променевої артерії утворює анастомоз з глибокою ладонною гілкою ліктьової артерії, утворюючи **глибоку долонну дугу** (*arcus palmaris profundus*), від якої відходять **долонні п'ясткові артерії** (*aa. metacarpales palmares*), що живлять міжкостні м'язи. За своїм ходом променева артерія віддає ряд гілок, що живлять м'язи передпліччя.

Від променевої артерії відходять:

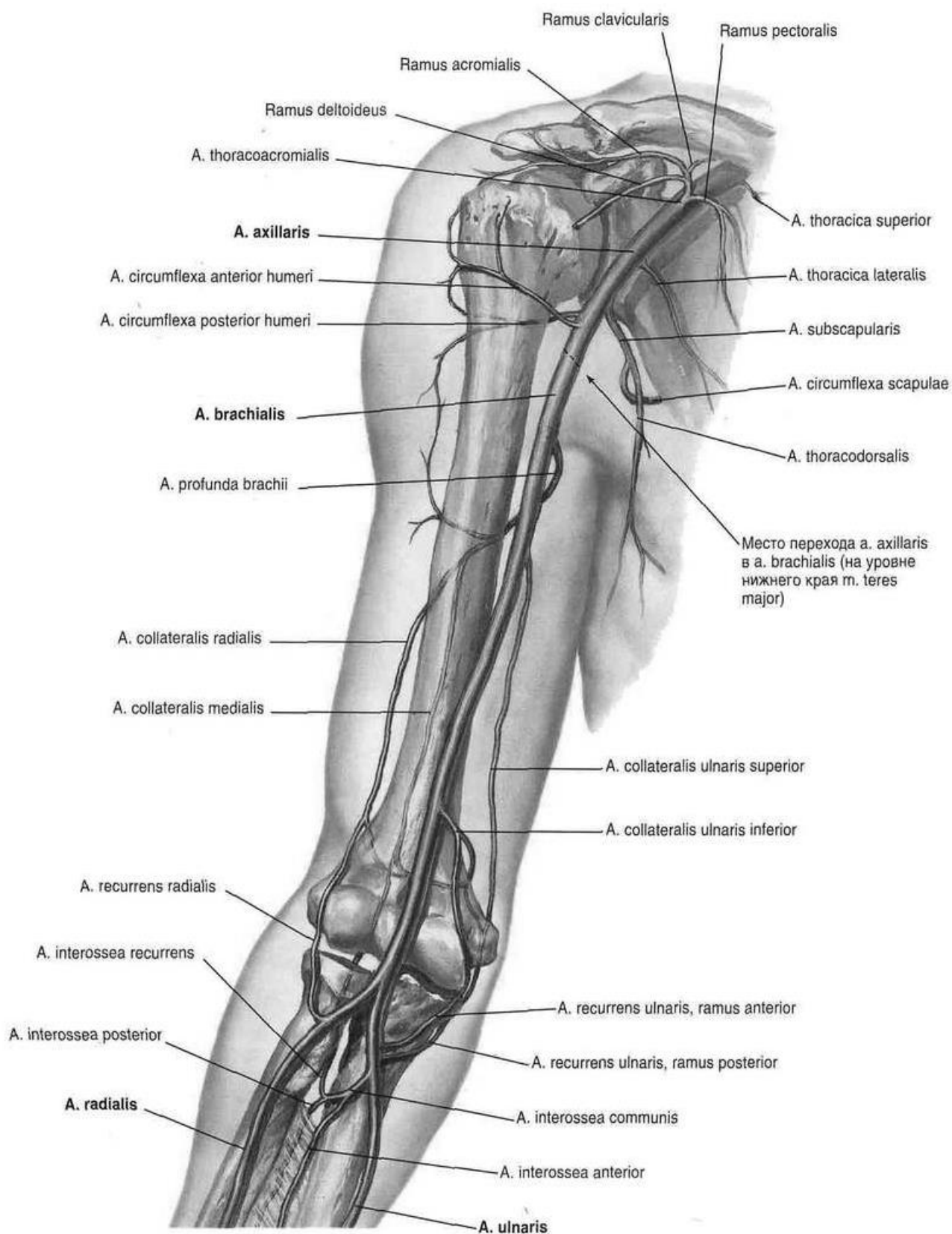
м'язові гілки - кровопостачають м'язи долоні,

променева поворотна артерія (*a. recurrens radialis*) – прямує латерально та вгору, проходить в передній латеральній ліктьовий борозні, де утворює анастомоз з променевою коллатеральною артерією.

поверхнева долонна гілка (*r. palmaris superficialis*) йде на долоню в товщі м'язів підвищення великого пальця або досередини від його короткого згинача, приймає участь в утворенні поверхневої долонної дуги;

долонна зап'ясткова гілка (*r. carpalis palmaris*) – починається від променевої артерії в дистальному відділі передпліччя, йде медіально, утворює анастомоз з однойменної гілкою ліктьової артерії, бере участь в утворенні **долонної сітки зап'ястка**.

На долоні від променевої артерії відходять артерія великого пальця кисті (*a. princeps pollicis*) та **променева артерія вказівного пальця** (*a. radialis indicis*). Остання проходить в борозні між черевцями тильних міжкісткових м'язів, йде дистально уздовж променевої поверхні вказівного пальця.



**Рис. 27. Артерії верхньої кінцівки
(Френк Неттер, Атлас анатомії людини)**

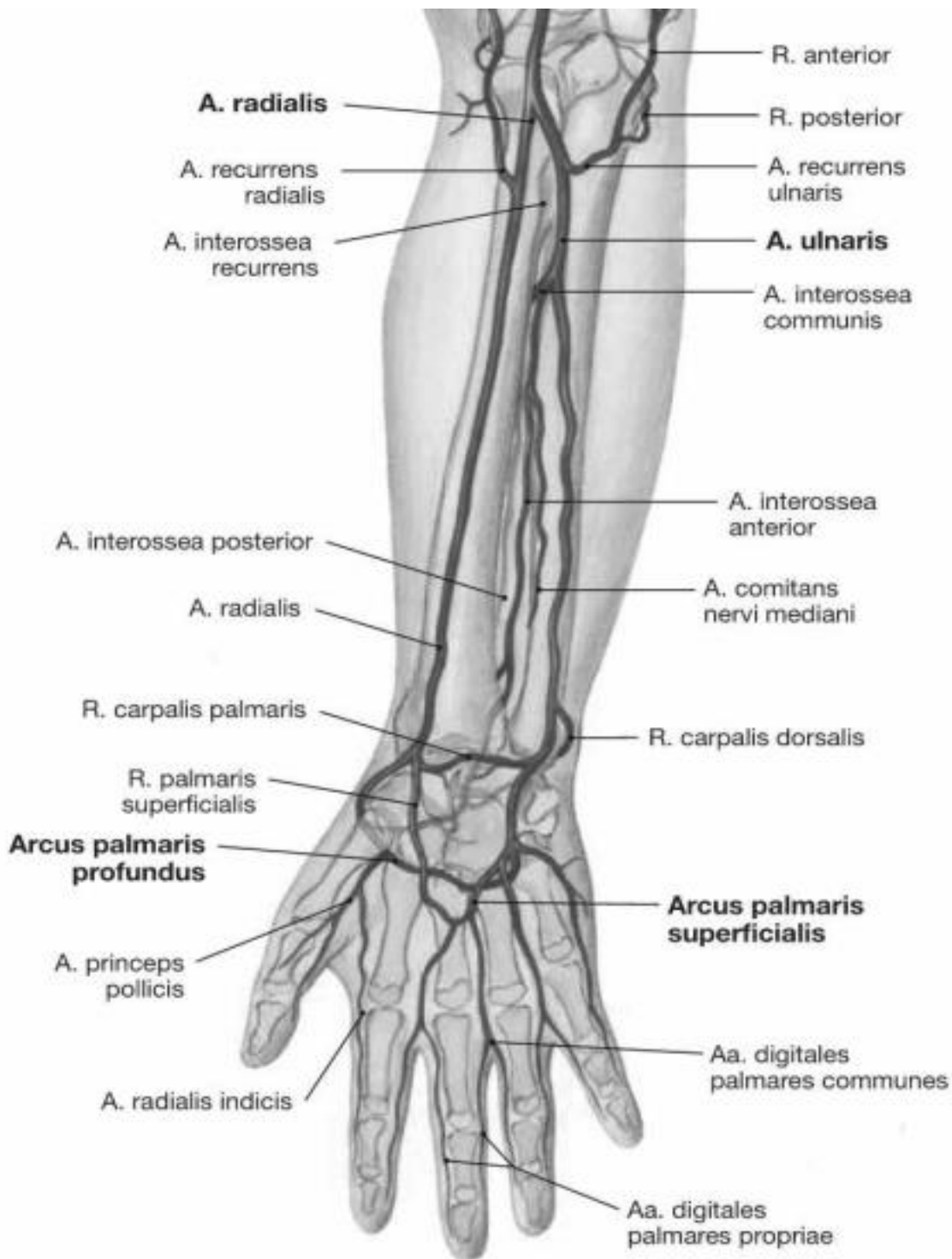


Рис. 28. Артерії передпліччя та кисті

На тильній стороні кисті від променевої артерії відходить тильна зап'ятна гілка (r. carpalis dorsalis) – відходить від променевої артерії після її виходу з «анатомічної табакерки», утворює анастомоз однойменної гілкою ліктьової артерії, формуючи разом з гілками міжкісткових артерій тильну мережу зап'ястя (rete carpalе dorsale), від якої відходять 3–4 тильні п'ясткові артерії (aa. metacarpales dorsales). Від кожної з цих артерій у свою чергу відходять по дві тильні пальцеві артерії (aa. digitales dorsales), які кровопостачають тильну поверхню II–V пальців.

Перша тильна п'ясткова артерія (a. digitalis dorsalis prima) відходить від променевої артерії на тилу кисті. Вона віддає гілки до променевої стороні I пальця та до суміжних сторонах I та II пальців.

Ліктьова артерія (a. ulnaris) відходить від плечової артерії в ліктьовій ямці на рівні вінцевого відростка ліктьової кістки, за діаметром вона більша за променеву артерію. Артерія дугоподібно повертає присередньо до ліктьового краю передпліччя, проходить під круглим м'язом-привертачем і заходить в ліктьову борозну разом з ліктьовим нервом. Під м'язами піднесення мізинця ліктьова артерія проходить на долоню, де утворює **поверхневу долонну дугу (arcus palmaris superficialis)**, утворюючи анастомоз з поверхневою долонною гілкою променевої артерії. **Від ліктьової артерії відходять: м'язові гілки** – кровопостачають м'язи передпліччя; *ліктьова поворотна артерія (a. recurrens ulnaris)* – відходить від початку ліктьової артерії, розділяється на більш велику передню та меншу задню гілки. *Передня гілка (r. anterior)* утворює анастомоз з нижньою ліктьовою коллатеральною артерією (гілкою плечової артерії). *Задня гілка (r. posterior)* йде на задню сторону ліктьового суглоба, де утворює анастомоз з верхньою ліктьовою коллатеральною артерією (гілкою плечової артерії). Її гілки живлять прилеглі м'язи і шкіру.

Загальна міжкісткова артерія (a. interossea communis) йде у бік міжкісткової мембрани, ділиться на дві гілки: передню та задню міжкісткові артерії. *Передня межкісткова артерія (a. interossea anterior)* бере участь у формуванні артеріальної тильної сітки зап'ястка. *Задня межкісткова артерія (a. interossea posterior)* проходить через міжкісткову мембрану та прямує в дистальному напрямку між м'язами-розгиначами передпліччя. Кінцеві гілки задньої міжкісткової артерії утворюють анастомоз з передньою міжкістковою артерією та з тильними долонними гілками ліктьової та променевої артерій, беруть участь в утворенні тильної сітки зап'ястка, від якої відходять тильні п'ясткові артерії. Від задньої міжкісткової артерії (у її початку) відходить *поворотна межкісткова артерія (a. interossea recurrens)*, яка утворює анастомоз з середньою коллатеральною артерією - гілкою глибокої артерії плеча та бере участь у формуванні **ліктьової суглобової артеріальної сітки**.

Долонна зап'ясткова гілка (r. carpalis palmaris) відходить від ліктьової артерії на рівні шилоподібного відростка ліктьової кістки та разом з однойменними гілками променевої артерії та передньої міжкісткової артерії бере участь в утворенні долонної сітки зап'ястка, кровопостачаючи суглоби.

Тильна зап'ясткова гілка (r. carpalis dorsalis) прямує на тил зап'ястка, де анастомозує з однойменною гілкою променевої артерії, беручи участь в утворенні тильної зап'ясткової сітки (rete carpalis dorsale);

Глибока долонна гілка (r. palmaris profundus) відходить від ліктьової артерії біля гороховидної кістки та живить м'язи піднесення та шкіру області мізинцю. Кінцевий відділ ліктьової артерії утворює анастомоз з поверхневою долонною гілкою променевої артерії, формуючи поверхневу долонну дугу, від якої відходять *загальні долонні пальцеві артерії (aa. digitales palmares communes)*.

Від цих артерій у свою чергу відходять *власні пальцеві артерії* (*aa. digitales palmares communes proprii*) до суміжних сторонах сусідніх пальців.

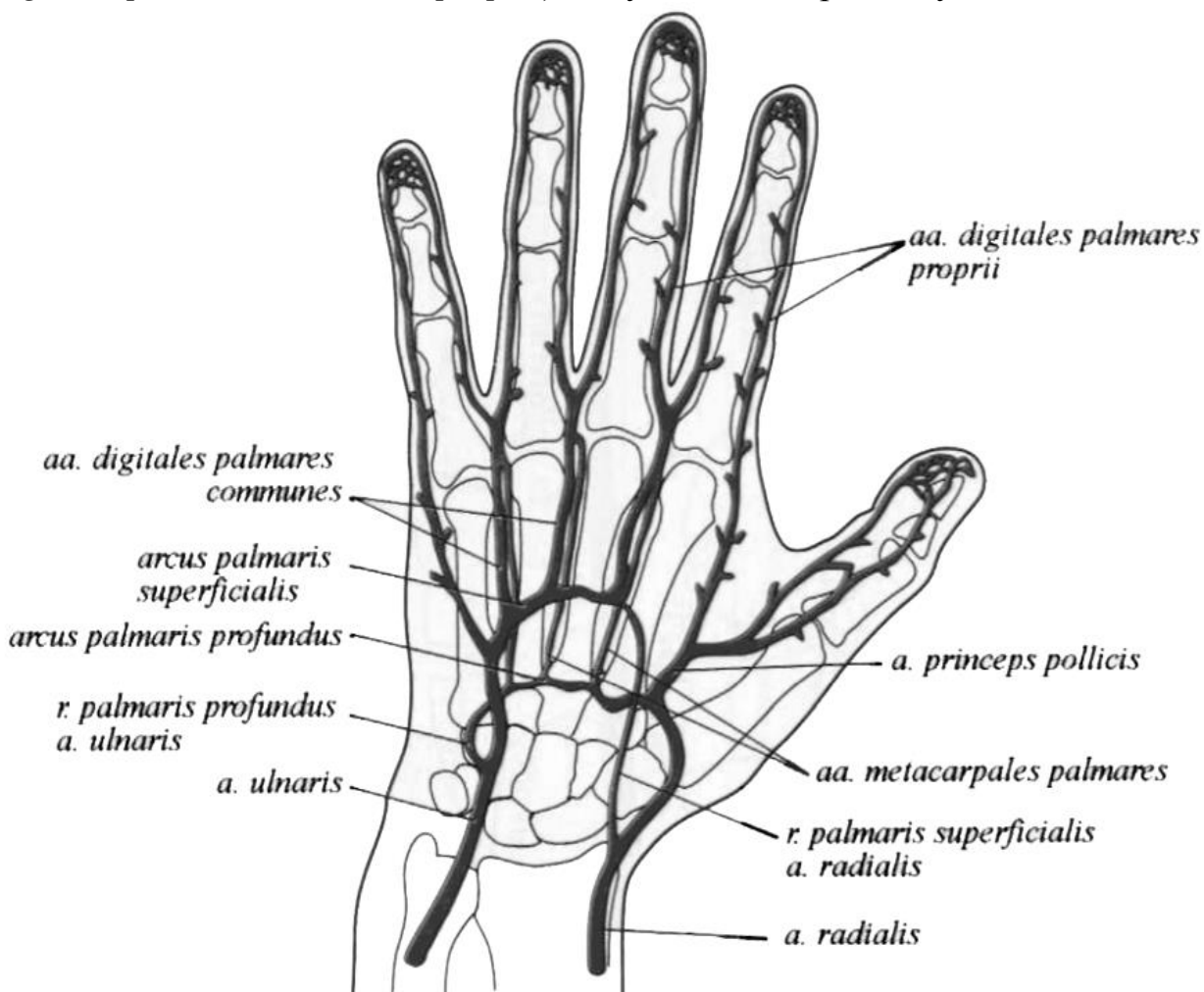


Рис. 29. Артерії правої кисті (долоня)

Анастомози артерій верхньої кінцівки

Між артеріями верхньої кінцівки існують анастомози в системі підключичної, пахвової, плечової, променевої та ліктьової артерій, через які здійснюється обхідний кровотік і забезпечується надійне живлення усіх тканин і органів кінцівки, зокрема суглобів. Численні гілки цих артерій, анастомозуючи між собою, утворюють артеріальні сітки (*retia arterioxa*), які особливо добре розвинені навколо суглобів і є джерелом їх кровопостачання.

Навколо плечового суглоба і в лопатковій ділянці є густа артеріальна сітка, яка називається *надплечовою* (*rete acromiale*). У м'язах надостьової і підостьової ямок анастомозують гілки надлопаткової артерії (гілка підключичної артерії) з гілками огинальної артерії лопатки (гілка пахвової артерії). Цей анастоуї забезпечує надійне живлення верхньої кінцівки.

Навколо хірургічної шийки плечової кістки функціонує анастомоз між передньою і задньою огинальними артеріями плеча (гілка пахвової артерії), а також з гілками глибокої артерії плеча (гілка плечової артерії).

У ліктьовій ділянці є чотири потужні артеріальні анастомози, що утворені між чотирма обхідними артеріями, які є гілками плечової артерії, і чотирма по-

воротними артеріями, які відходять від променевої і ліктьової артерій. Гілки цих артерій формують *ліктьову суглобову сітку (rete articulare cubiti)*, від якої живиться ліктьовий суглоб, м'язи і шкіра ліктьової ділянки.

Навколо зап'ястка тильні і долонні зап'ясткові гілки променевої та ліктьової артерій, розгалужуючись, утворюють кільце у вигляді *тильної і долонної артеріальних сіток*. Із цими сітками анастомозують кінцеві гілки передньої і задньої міжкісткових артерій, що є гілками ліктьової артерії. Від цих сіток живляться кістки, суглоби, м'язи і шкіра зап'ясткової ділянки.

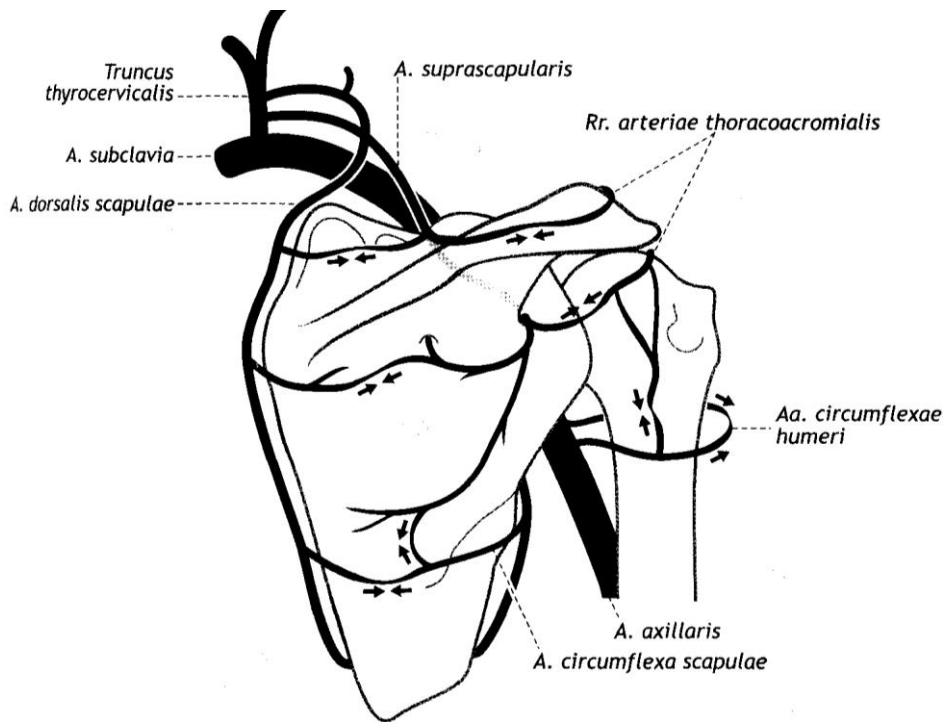
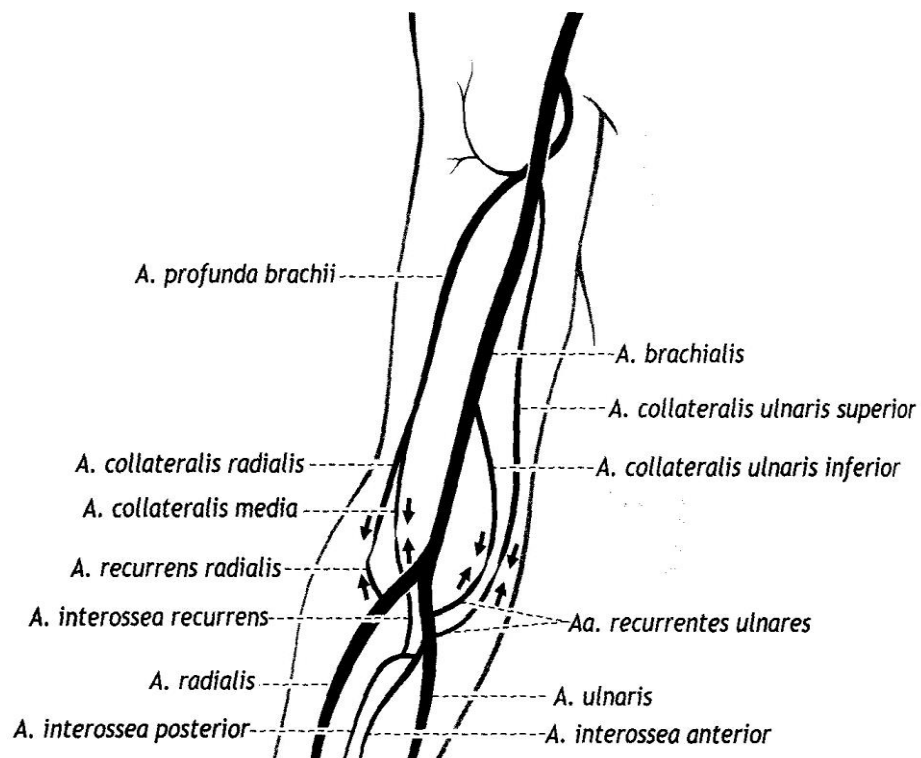


Рис. 30. Анастомози артерій в області лопатки та плечового суглоба

Права лопатка та плечовий суглоб, вид ззаду

Рис. 31. Формування ліктьової суглобової сітки



Найкраще розвинута *тильна зап'ясткова сітка (rete carpalе dorsale)*, яку формують тильні зап'ясткові гілки променевої і ліктьової артерій, а також кінцеві гілки передньої і задньої міжкісткових артерій (гілки ліктьової артерії), між якими існують численні анастомози.

Поверхнева долонна дуга (arcus palmaris superficialis) розташована під долонним апоневрозом, утворена в основному кінцевим відділом ліктьової артерії і поверхневою долонною гілкою променевої артерії, які анастомозують між собою. Від поверхневої долонної дуги відходять чотири загальні долонні пальцеві артерії, I, II, III з яких розгалужуються на дві власні долонні пальцеві артерії, які живлять суміжні долонні ділянки II–V пальців. До ліктьового краю долонної ділянки мізинця підходить власна долонна пальцева артерія, що є продовженням четвертої загальної долонної пальцевої артерії. До долонних ділянок I пальця і променевого краю II пальця підходять власні долонні пальцеві артерії, Відповідно від головної артерії великого пальця та променевої артерії вказівного пальця, що відходять від променевої артерії. Між тильними пальцевими і власними долонними пальцевими артеріями існують численні анастомози, особливо в ділянках кінцевих фаланг.

Глибока долонна дуга (arcus palmaris profundus) утворена в основному кінцевим відділом променевої артерії і глибокою долонною гілкою ліктьової артерії, які анастомозують між собою. Вона розташована проксимальніше від поверхневої долонної дуги на рівні основ п'ясткових кісток і розміщена під сухожилками м'язів-згиначів пальців. Від глибокої долонної дуги відходять три долонні п'ясткові артерії, які проходять вздовж II, III і IV міжп'ясткових просторів, кровопостачаючи міжкісткові м'язи і п'ясткові кістки. На рівні головок п'ясткових кісток долонні п'ясткові артерії впадають у відповідні загальні долонні пальцеві артерії, утворюючи анастомози між поверхневою і глибокою долонними дугами. Окрім того, від долонних п'ясткових артерій (іі іколи від глибокої долонної дуги) відходять пронизні гілки, які проходять у міжп'ясткових просторах на тил кисті і анастомозують з відповідними тильними п'ястковими артеріями, що відходять від тильної зап'ясткової сітки. Пронизні гілки забезпечують надійне кровопостачання м'язів кисті при виконанні «хапальних» рухів.

Поверхнева та глибока артеріальні дуги являють собою важливе функціональне пристосування: у зв'язку з хапальною функцією руки судини кисті часто піддаються здавленню. При порушенні течії крові в поверхневій долонній дузі кровопостачання кисті не страждає, бо в таких випадках кровотік відбувається по артеріях глибокої дуги. Таким ж самим функціональним пристосуванням є суглобові сітки, завдяки яким кров вільно притікає в суглоб, незважаючи на можливе здавлення та розтягнення судин при його рухах.

ВЕНИ ВЕРХНЬОЇ КІНЦІВКИ

Виділяють поверхневі та глибокі вени верхньої кінцівки, які мають численні клапани та з'єднані між собою безліччю анастомозів.

Поверхневі (підшкірні) вени розвинені краще, ніж глибокі, особливо на тилу кисті. Від них починаються основні вени шкіри та підшкірної клітковини -

латеральна та медіальна підшкірні вени руки, по яких відтікає кров з венозного сплетення тильної поверхні пальців.

ПОВЕРХНЕВІ ВЕНИ ВЕРХНЬОЇ КІНЦІВКИ

Поверхневі вени верхньої кінцівки (vv. superficialis membri superioris) збирають кров від шкіри та підшкірної жирової клітковини. Вони беруть початок з венозних сплетень кисті, які особливо добре розвинуті на її тилі.

Дорсальні п'ясткові вени (4) (vv. metacarpales dorsales) та анастомози між ними утворюють на тильній стороні пальців, п'ясті та зап'ястя *тильну венозну мережу кисті (rete venosum dorsale manus)*. Поверхневі вени долонні та боку кисті більш тонкі, ніж тильні. Вони починаються від сплетення на пальцях, в якому розрізняють *долонні пальцеві вени (vv. digitales palmares)*. За численними анастомозами, розташованими головним чином на бічних краях пальців, кров відтікає в тильну венозну мережу кисті. Вени кисті продовжуються в поверхневі вени передпліччя, що утворюють сплетення, в якому виділяються латеральну (головну) та медіальну підшкірні вени руки.

Латеральна (головна) підшкірна вена руки (v. cephalica) починається від променевої частини венозної сітки тильного боку кисті, будучи продовженням першої *дорсальної п'ясткової вени (v. metacarpalis dorsalis I)*.

Головна підшкірна вена руки прямує з тильної поверхні кисті на передню поверхню променевого краю передпліччя. На своєму протязі в неї впадає велика кількість шкірних вен передпліччя, завдяки чому вена укрупнюється, слідує до ліктьової ямки, де ця вена руки анастомозує через проміжну вену ліктя з медіальною підшкірною веною руки. Далі головна підшкірна вена триває на плече, проходить в латеральній борозні двоголового м'яза плеча, потім в борозні між дельтоподібним та великим грудним м'язами, проходить фасцію та під ключицею впадає в пахвову вену.

Медіальна (основна) підшкірна вена руки (v. basilica), що є продовженням *четвертої дорсальної п'ясткової вени (v. metacarpalis dorsalis IV)*, переходить з тильного боку кисті на ліктьову сторону передньої поверхні передпліччя та прямує до ліктьовій ямці, де в неї впадає проміжна вена ліктя. Потім основна підшкірна вена піднімається вгору в медіальній борозні двоголового м'яза плеча. На межі нижньої та середньої третин плеча проходить через фасцію та впадає в одну з плечових вен.

Серединна вена ліктя (v. mediana cubiti) – безклапанна, відходить від головної підшкірної вени передпліччя у його верхній третині. Іде косо вверх і присередньо, а в ліктьовій ямці впадає в основну підшкірну вену передпліччя, анастомозуючи з глибокими венами.

Часто на передпліччі, крім латеральної та медіальної підшкірних вен, розташовується *проміжна вена передпліччя (v. intermedia antebrachii)*, яка в передній ліктьовій області впадає в проміжну вену ліктя або ділиться на дві гілки, кожна з яких самостійно впадає в латеральну та медіальну підшкірні вени руки.

ГЛИБОКІ ВЕНИ ВЕРХНЬОЇ КІНЦІВКИ

Глибокі вени верхньої кінцівки (*vv. profundae membri superioris*), є парними, супроводжують кожну артерію і мають однойменну назву.

У долонній ділянці кисті є дві **венозні дуги – поверхнева і глибока**. Поверхнева супроводжує однойменну артеріальну дугу, від неї кров витікає переважно у поверхневі вени верхньої кінцівки.

Долонні пальцеві вени впадають в поверхневу долонну венозну дугу (*arcus venosus palmaris superficialis*), розташовану поруч з поверхневою артеріальною долонною дугою.

Парні долонні п'ясткові вени (*vv. metacarpales palmares*) направляються до **глибокої долонної венозної дуги** (*arcus venosus palmaris profundus*).

Вени, що відходять від глибокої і поверхневої долонних венозних дуг, формують на передній поверхні дистальної ділянки передпліччя чотири парні глибокі венозні магістралі: променеві, ліктьові, передні та задні міжкісткові вени. Кожна з цих парних вен утворює між собою численні анастомози.

Променеві вени (*vv. radioles*) проходять з боків променевої артерії, а **ліктьові вени** (*vv. ulnares*) супроводжують ліктьову артерію. **Передні і задні міжкісткові вени** (*m. interossea anterior et posterior*) ідуть вздовж однойменних артерій, в ліктьовій ямці ці вени попарно відкриваються у відповідні ліктьові вени. У ці венозні магістралі передпліччя впадають дрібніші вени, які збирають кров від кісток, суглобів і м'язів. Усі вени мають однойменні з артеріями назви.

У ліктьовій ямці ліктьові і променеві вени з'єднуються між собою попарно, утворюючи відповідно дві **плечові вени** (*vv. brachiales*), які анастомозують між собою, супроводжуючи з обох боків плечову артерію. У плечову вену впадають однойменні з артеріями парні вени, які збирають кров від плечової кістки і м'язів плеча. Зокрема, в ліктьовій ділянці. На рівні нижнього краю сухожилля найширшого м'яза спини зливаються, утворюючи **пахвову вену** (*v. axillaris*), яка йде до латерального краю I ребра, де переходить в **підключичну вену** (*v. subclavia*).

Пахвова вена та її притоки мають клапани. Йде вгору по передньо-медіальному боку від пахвової артерії. Пахвова вена збирає кров з поверхневих та глибоких вен верхньої кінцівки. Ця крупна венозна магістраль збирає кров з поверхневих і глибоких вен верхньої кінцівки, усі її притоки супроводжують гілки пахвової артерії і мають однойменні назви. Найкрупнішими притоками. Найбільш значними притоками є **латеральна грудна вена** (*v. thoracica lateralis*), в яку впадають **грудно-надчеревні вени** (*vv. thoracoepigastricae*), що утворюють анастомоз з притоками зовнішньої клубової вени - нижньою надчеревною веною. У латеральну грудну вену впадають також тонкі вени, які з'єднуються з I–VII задніми міжреберними венами.

У груднонадчеревні вени впадають вени, що виходять з **навколососкового венозного сплетення** (*plexus venosus areolaris*), утвореного підшкірними венами молочної залози.

Підключична вена (*v. subclavia*) є безпосереднім продовженням пахвової вени на межі зовнішнього краю I ребра. Вона проходить нрисередньо у передд-

рабинчастому просторі у борозні підключичної вени на верхній поверхні I ребра попереду переднього драбинчастого м'яза шиї, на рівні груднинно-ключичного суглоба з'єднується з внутрішньою яремною веною, утворюючи відповідну плечо-головну вену. На початку та в просвіті підключичної вени розташовані клапани.

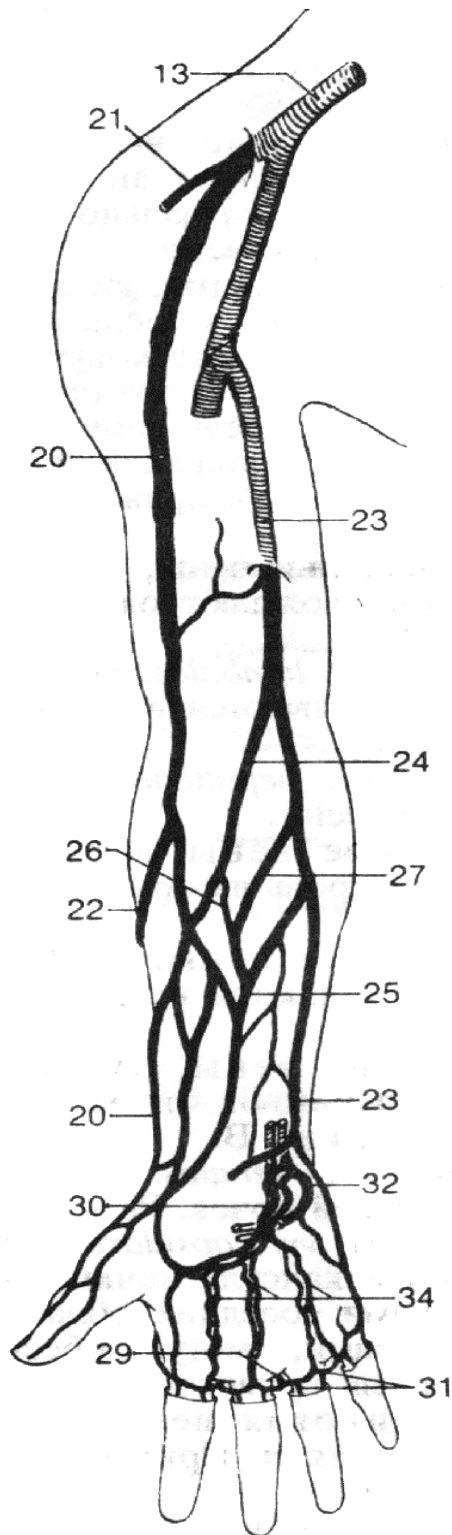
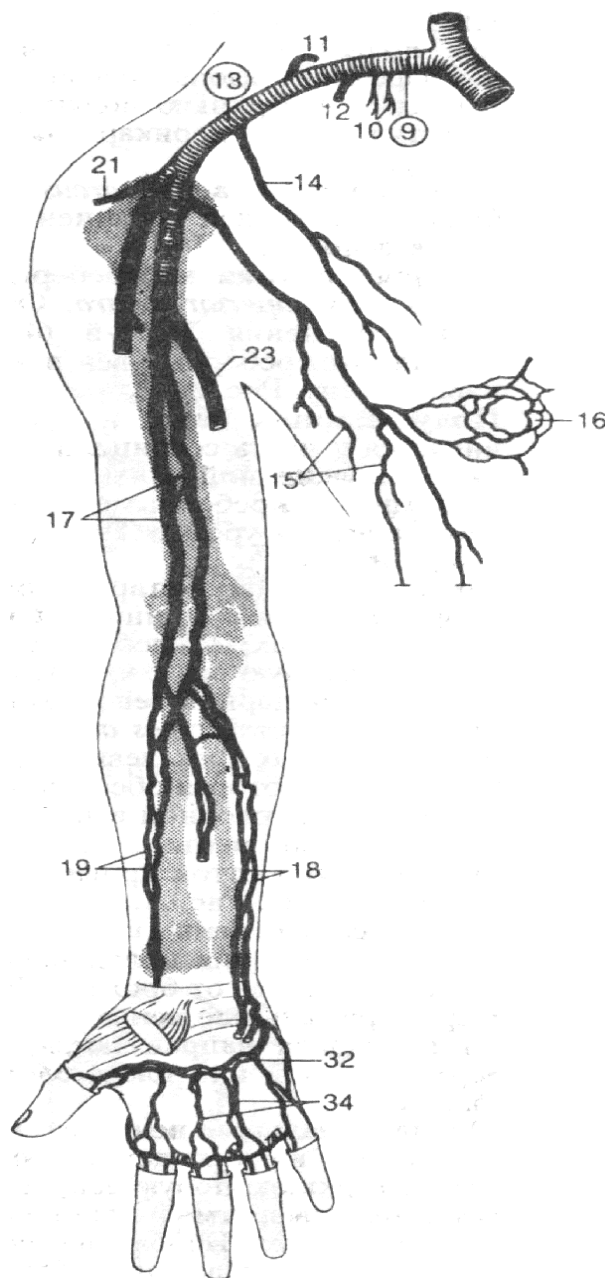


Рис. 32. Поверхні вени верхньої кінцівки (вигляд спереду)

- 13 – пахвова вена,
- 20 – латеральна підшкірна вена руки,
- 21 – грудноакроміальна вена,
- 22 – додаткова латеральна підшкірна вена руки,
- 23 – медіальна підшкірна вена руки, 24 –
- серединна ліктьова вена,
- 25 – серединна вена передпліччя,
- 26 – серединна латеральна підшкірна вена,
- 27 – серединна медіальна підшкірна вена,
- 29 – міжголовкові вени,
- 30 – поверхнева долонна венозна дуга,
- 31 – долонні пальцеві вени,
- 32 – глибока долонна венозна дуга,
- 34 – долонні п'ясткові вени.

Рис. 33. Глибокі вени верхньої кінцівки (вигляд спереду)

- 9 – підключична вена,
- 10 – грудні вени,
- 11 – дорсальна вена лопатки,
- 12 – грудоакроміальна вена,
- 13 – пахвова вена,
- 14 – латеральна грудна вена,
- 15 – груднонадчеревні вени,
- 16 – plexus venosus areolaris,
- 17 – плечові вени,
- 18 – ліктьові вени,
- 19 – променеві вени,
- 21 – грудоакроміальна вена,
- 32 – глибока долонна венозна дуга,
- 34 – долонні п'ясткові вени



ПЕРЕЛІК ПРАКТИЧНИХ НАВИЧОК ДО ЗАНЯТТЯ:

- Пахвова артерія
- Бічна грудна артерія
- Підлопаткова артерія
- Грудо-спинна артерія
- Артерія огинаюча лопатку
- Задня обхідна артерія плеча
- Передня обхідна артерія плеча
- Плечова артерія
- Глибока артерія плеча
- Верхня ліктьова обхідна артерія
- Променева артерія**
- Поверхнева долонна гілка
- Ліктьова артерія**

- Загальна міжкостна артерія
- Поверхнева долонна артеріальна дуга**
- Глибока долонна артеріальна дуга**
- Загальні долонні пальцеві артерії
- Підключична вена
- Пахвова вена
- Плечові вени
- Ліктьові вени
- Променеві вени
- Головна підшкірна вена руки
- Основна підшкірна вена руки

ПЕРЕЛІК ПИТАНЬ ДО ЗАНЯТТЯ:

1. Пахвова артерія: топографія, відділи, гілки, область кровопостачання; описати та продемонструвати на препаратах.
2. Плечова артерія: топографія, гілки, область кровопостачання; описати та продемонструвати на препаратах.
3. Плечова артерія: глибока артерія плеча, її топографія, гілки, область кровопостачання; описати та продемонструвати на препаратах.
4. Променева артерія: топографія, гілки, область кровопостачання; описати та продемонструвати на препаратах.
5. Ліктьова артерія: топографія, гілки, область кровопостачання; описати та продемонструвати на препаратах.
6. Ліктьова артеріальна сітка: джерела утворення, топографія, область кровопостачання.
7. Поверхнева долонна артеріальна дуга: джерела утворення, топографія, гілки, область кровопостачання.
8. Глибока долонна артеріальна дуга: утворення, топографія, гілки, область кровопостачання.
9. Тильна зап'ясткова артеріальна сітка: утворення, топографія, гілки, область кровопостачання.
10. Долонна зап'ясткова артеріальна сітка: утворення, топографія, область кровопостачання.
11. Артеріальні анастомози кисті.
12. Вени верхньої кінцівки: класифікація.
13. Поверхневі вени верхньої кінцівки: їх топографія, область впадання до венозних судинах. Анастомози між поверхневими венами.
13. Глибокі вени верхньої кінцівки, їх топографія, особливості розташування на кисті, передпліччі та плечі; описати та продемонструвати на препаратах.
14. Пахвова вена: топографія, притоки; описати та продемонструвати на препаратах.

СУДИНИ НИЖНЬОЇ КІНЦІВКИ

Стегнова артерія (*a. femoralis*) є продовження зовнішньої клубової артерії, починається на рівні пахвинної зв'язки, прямує вниз через судинну затоку збоку від однойменної вени по клубово-гребінцевій борозні в стегновому трикутнику, де вона прикрита тільки фасцією та шкірою. У цьому місці легко промацується пульсація стегнової артерії. Далі вона переходить на медіальну поверхню стегна, а в нижньому відділі – на задню поверхню стегна – в підколінну ямку, де вона отримує назву *підколінної артерії*.

Стегнова артерія кровопостачає стегнову кістку, шкіру та м'язи стегна, шкіру та м'язи нижньої частини передньої стінки черевної порожнини, зовнішні статеві органи, тазостегновий та колінний суглоби.

Від стегнової артерії відходять

1. **М'язові гілки** (*r. muscularis*) – дрібні, зазвичай в кількості 6-8 штук, відходять до м'язів стегна на всьому протязі стегнової артерії.

2. **Поверхнева надчеревна артерія** (*a. epigastrica superficialis*) проходить через решітчасту фасцію на передню поверхню стегна, потім прямує вгору в клітковині передньої стінки живота. Живить: шкіру передньої черевної стінки, нижню частину апоневроза зовнішнього косого м'язу живота, підшкірну клітковину та шкіру передньої черевної стінки. Утворює анастомоз з гілками верхньої надчеревної артерії (з внутрішньої грудної артерії).

3. **Поверхнева огиначна артерія клубової кістки** (*a. circumflexa iliaca superficialis*) відходить від стегнової артерії нижче попередньої (або одним з нею стовбуром), прямує латерально паралельно пахвинній зв'язці до верхньої передньої під-вздошних ості, де розгалужується в прилеглих м'язах та шкірі. Її гілки утворюють анастомоз з *гілками глибокої артерії, що огинає клубову кістку* (від зовнішньої клубової артерії), та з висхідною гілкою латеральної артерії, що огинає стегнову кістку.

4. **Поверхнева зовнішня соромітна артерія** (*a. pudenda externa superficialis*) відходить дещо нижче попередніх артерій (інколи буває 2–3 гілки). Їде присередньо виходить через підшкірний розтвір під шкіру і далі прямує до лобкової ділянки, де кровопостачає шкіру та підшкірну клітковину цієї ділянки.

5. **Глибока зовнішня соромітна артерія** (*a. pudenda externa profunda*) йде присередньо, огинаючи попереду стегнову вену, проходить над гребінним м'язом, віддаючи 3–4 *пахвинні гілки* (*rr. inguinales*), які живлять шкіру пахвинної ділянки. У чоловіків глибока зовнішня соромітна артерія йде до калитки і розгалужується на передні калиткові гілки (*rr. scrotales anteriores*), які живлять усі оболонки калитки, анастомозуючи з однойменними протилежними гілками. У жінок ця артерія галузиться на передні губні гілки (*rr. labiales anteriores*), які живлять шкіру і підшкірну клітковину передньої частини великих соромітних губ.

6. **Глибока артерія стегна** (*a. profunda femoris*) найбільша гілка стегнової артерії, іде від заднього півкола стегнової артерії на 3–4 см нижче пахвинної зв'язки, потім відхиляється вбік і прямує вниз позаду стегнової артерії по передній поверхні клубово-поперекового, короткого і великого привідних м'язів. Її кінцевий відділ, який називається третьою пронизною артерією, закінчується в нижній третині стегна між великим і довгим привідними м'язами.

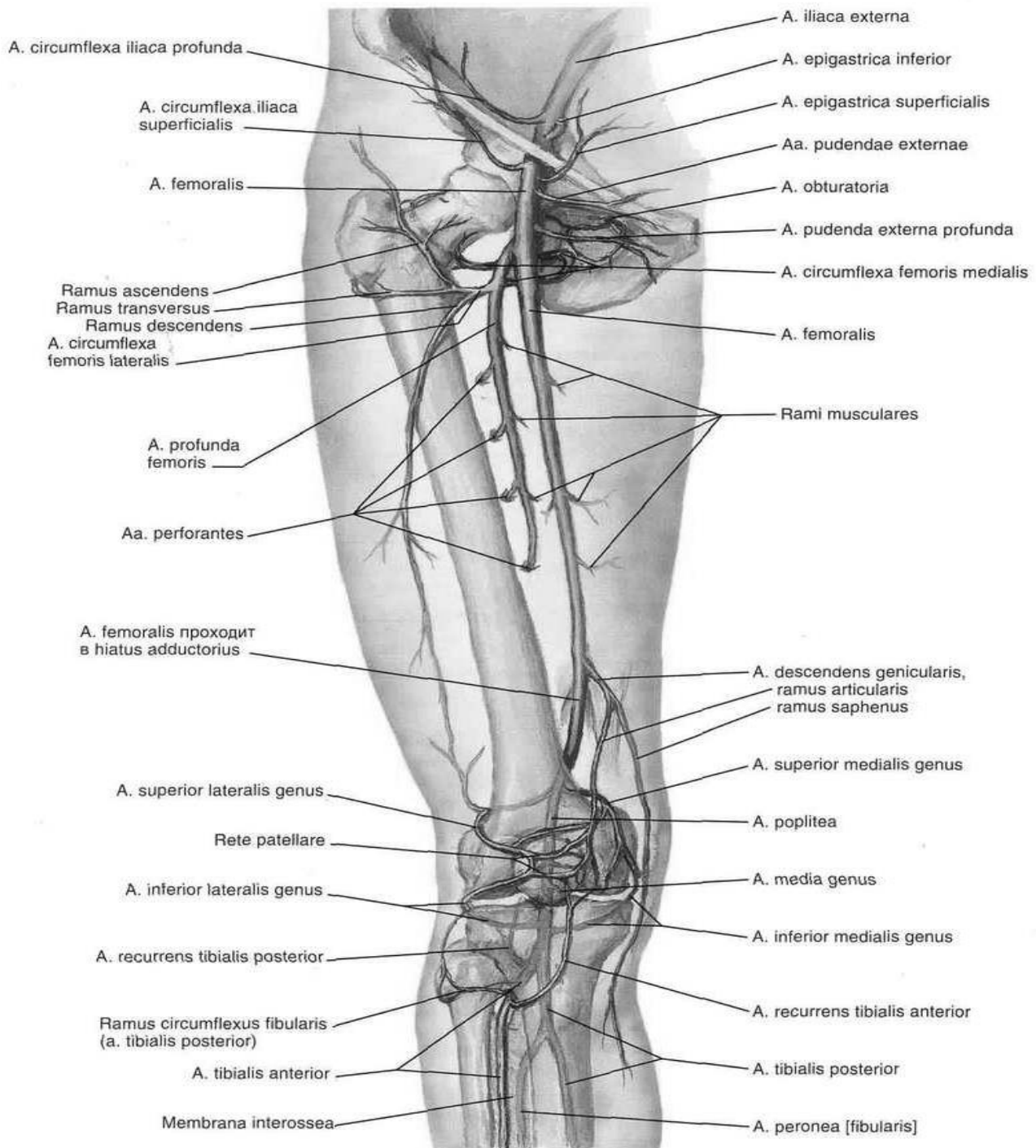


Рис. 34. Артерії таза, стегна та гомілки, правої нижньої кінцівки (Френк Неттер. Атлас анатомії людини)

Гілки глибокої артерії стегна:

а) *М'язові галузі* – живлять м'язи біля артерії

б) *Медіальна (присередня) огинальна артерія стегнової кістки (a. circumflexa femoris medialis)*, йде в медіальному напрямку, огинає шийку стегна та віддає *висхідну та глибоку гілки (r. ascendens et r. profundus)*, що живлять клубово-поперекоюй, гребенчатий, зовнішній затульний, грушоподібний та квадратний м'язи стегна. Артерія утворює анастомоз з гілками затульної артерії, латеральної огинальної артерії стегнової кістки, а також віддає *гілку кульшової западини (r. acetabularis)*, що йде до тазостегнового суглоба.

в) *Латеральна (бічна) огинальна артерія стегнової кістки кістку* (*a. circumflexa femoris lateralis*), йде латерально, віддає 3 гілки: висхідну, спадну та поперечну. *Висхідна гілка* (*r. ascendens*) кровопостачає великий сідничний м'яз, утворює анастомоз з гілками сідничних артерій. *Низхідна та поперечна гілки* (*rr. descendens et transversus*) живлять кравецький та чотириголовий м'язи стегна. Між м'язами стегна нисхідна гілка йде до колінного суглоба, утворюючи анастомоз з гілками підколінної артерії.

г) *Пронизні артерії* (*aa. perforantes*), в кількості трьох штук (*перша, друга та третя*), відходять від задньої поверхні глибокої артерії стегна та проходять латеральну міжм'язову перетинку стегна та спрямовуються на задній бік стегна. Кровопостачають задню групу м'язів стегна (двоголовий, напівсухожилковий та напівперетинчастий м'язи), їх фасції та шкіру цих областей. Перша артерія йде до задніх м'язів стегна. Друга – іде нижче короткого привідного м'яза. Третя – ще нижче.

Пронизні артерії крівоностають всі привідні м'язи стегна, м'язи задньої ділянки стегна: півперетинчастий, півсухожилковий і двоголовий, а також шкіру стегна цих ділянок. Від пронизних артерій відходять живильні артерії стегна (*aa. nutritiae femoris*), які кровопостачають стегнову кістку. Гілки цих артерій анастомозують з гілками підколінної артерії.

7. Низхідна колінна артерія (*a. descendens genicularis*) відходить від стегнової артерії в привідному каналі, йде вниз, пронизує разом з підшкірним нервом широко-привідну міжм'язову перегородку і огинає присередній виросток стегнової кістки. Розігалується на підшкірну і декілька суглобових гілок. *Підшкірна гілка* (*r. saphenus*) живить нижню ділянку присереднього широкого м'яза стегна і шкіру над цією ділянкою. *Суглобові гілки* (*rr. articulares*) галузяться в капсулі колінного суглоба та прилеглих м'язах.

Підколінна артерія (*a. poplitea*) є продовженням стегнової артерії. Проходить в однойменній ямці вниз, під сухожилковою дугою камбалоподібного м'яза та переходить на гомілку, де на рівні нижнього краю підколінного м'яза відразу ж ділиться на свої кінцеві гілки - передню та задню великогомілкової артерії.

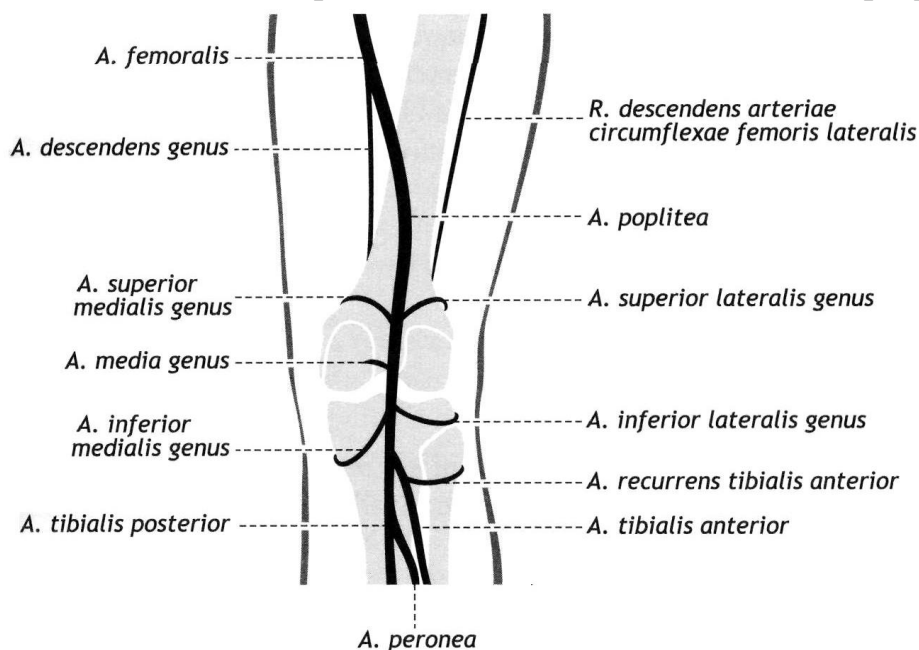


Рис. 35. Колінна артеріальна сітка (схематично)

Від підколінної артерії відходить 5 колінних артерій, а також литкові артерії та численні м'язові гілки.

Гілки підколінної артерії:

1. *Латеральна (бічна) верхня колінна артерія (a. superior lateralis genus)* відходить від підколінної артерії над латеральним надвиростком стегнової кістки, огинає його та кровопостачає широкий та двоголовий м'язи стегна й анастомозує з іншими колінними артеріями, беручи участь в утворенні *колінної суглобової сітки (rete articulare genus)*, яка живить колінний суглоб.

2. *Медіальна (присередня) верхня колінна артерія (a. superior medialis genus)* також відходить від підколінної артерії над латеральним виростком стегнової кістки, огинає медіальний мищелок та кровопостачає при середній широкий м'яз стегна та капсулу колінного суглоба.

3. *Середня колінна артерія (a. media genus)* відходить від переднього півкола підколінної артерії, йде вперед до задньої стінки капсули колінного суглоба, хрестоподібним зв'язкам та меніскам, які й кровопостачає.

4. *Латеральна (бічна) нижня колінна артерія (a. inferior lateralis genus)* відходить від підколінної артерії на 3–4 см дистальніше верхньої латеральної колінної артерії, живить латеральну голівку литкового м'яза та підошовний м'яз.

5. *Медіальна (присередня) задня колінна артерія (a. inferior medialis genus)* починається на рівні попередньої артерії, огинає медіальний виросток великогомілкової кістки, живить медіальну голівку литкового м'яза.

6. *Литкові артерії (aa. surales)*, переважно 2–6, відходять від задньої поверхні підколінної артерії дещо вище від початку середньої колінної артерії, розгалужуються, кровопостачаючи проксимальні ділянки триголового м'яза литки і голівку підошовного м'яза;

Задня великогомілкова артерія (a. tibialis posterior) є безпосереднім продовженням підколінної артерії. Артерія прямує донизу і дещо присередньовгомілково-підколінному каналі задньої гомілкової ділянки між довгим м'язом-згиначем пальців (попереду) і камбалоподібним м'язом (позаду). Потім артерія відхиляється в медіальну сторону, прямує до медіальної кісточка позаду якої в окремому фіброзному каналі під утримувачем сухожилок згиначів переходить на підошву. У цьому місці задня великогомілкова артерія покрита тільки фасцією та шкірою.

Гілки задньої великогомілкової артерії:

1. *М'язові галузі (rr. musculares)* відходять на всьому протязі артерії та живлять м'язи гомілки.

2. *Малогомілкова згинальна гілка (r. circumflexus fibularis)* відходить від початку задньої великогомілкової артерії, йде до голівки малогомілкової кістки, живить м'язи та анастомозує з колінними артеріями.

3. *Малогомілкова артерія (a. fibularis)* – найбільша гілка задньої великогомілкової артерії, відходить від її початкової частини. Ділиться на свої кінцеві *латеральні кісточкові та п'яткові гілки (rr. maleolares laterales et rr. calcanei)*. П'яткові гілки беруть участь в утворенні *п'яткової сітки (rete calcaneum)*. Від малогомілкової артерії відходять пронизна та сполучна гілки. *Пронизна гілка (r.*

perforans) йде вниз та анастомозує з латеральною передньою кісточковою артерією (від передньої великогомілкової артерії), *сполучна гілка* (*a. communicans*) з'єднує в нижній третині гомілки малоогомілкову артерію з задньою великогомілковою. На рівні гомілковостопного суглоба ця артерія розгалужується на дрібні латеральні п'яткові гілки.

4. *Медіальна (присередня) задня кісточкова гілка* (*a. malleolaris posterior medialis*), відходить від задньої великогомілкової артерії у кількості 1-2, прямує до медіальної кісточочки та бере участь в утворенні медіальної кісточкової сітки.

5. *Медіальна (присередня) підошовна артерія* (*a. plantaris medialis*) кінцева гілка задньої великогомілкової артерії, відходить від неї позаду медіальної кісточочки, проходить вперед під м'язом, що відводить великий палець стопи. Далі артерія йде в медіальній підошовній борозні, та ділиться на *поверхневу та глибоку гілки* (*r. superficialis et r. profundus*), які кровопостачають шкіру медіальної частини підошви та м'язи великого пальця стопи (поверхнева гілка – м'яз, що відводить великий палець стопи, глибока – зазначений м'яз та короткий м'яз-згинач пальців). Медіальна підошовна артерія утворює анастомоз з першою тильною плесною артерією.

6. *Латеральна (бічна) підошовна артерія* (*a. plantaris lateralis*) також кінцева гілка задньої великогомілкової артерії відходить від неї позаду медіальної кісточочки, біля основи V плеснової кістки згинається в медіальному напрямку та утворює на рівні основи плеснових кісток *глибоку підошовну дугу* (*arcus plantaris profundus*). Ця дуга прямує в медіальному напрямку та закінчується у латерального краю I плеснової кістки анастомозом з глибокою підошовною артерією (гілкою тильної артерії стопи) та з медіальною підошовною артерією. Латеральна підошовна артерія кровопостачає шкіру латеральної частини підошви, м'язи мізинця та середньої групи, суглоби стопи.

Від *глибокої підошовної дуги* відходять чотири *підошовні плеснові артерії* (*aa. metatarsales plantares I–IV*), які переходять у загальні *підошовні пальцеві артерії* (*aa. digitales plantares communes*). Загальні пальцеві артерії в свою чергу поділяються на *власні підошовні пальцеві артерії* (*aa. digitales plantares propriae*). На рівні основних фаланг пальців кожна загальна підошовна пальцева артерія (крім першої) ділиться на дві *власні підошовні пальцеві артерії*, (*aa. digitales plantares propriae*). Перша загальна підошовна пальцева артерія розгалужується на три власні підошовні пальцеві артерії: до двох боків великого пальця та до медіального боку II пальця; *aa. digitales plantares propriae* II, III, IV кровопостачають звернені один до одного боки II, III, IV, V пальців. На рівні голівок плеснових кісток від загальних підошовних пальцевих артерій відокремлюються *пронизні гілки* (*rr. perforantes*) до тильних пальцевих артерій. Ці гілки є анастомозами, що з'єднують артерії підошви та тилу стопи.

Передня великогомілкова артерія (*a. tibialis anterior*) відходить від підколінної артерії в підколінній ямці у нижнього краю підколінного м'яза.

Гілки артерії:

1. *М'язові гілки* (*rr. musculares*) та *шкірні гілки* кровопостачають передні м'язи гомілки, та шкіри цієї ділянки.

2. *Передня великогомілкова поворотна артерія (a. recurrens tibialis anterior)* починається від артерії відразу після її виходу у передню гомілкову ділянку. Артерія прямує догори крізь великогомілковий м'яз, виходить на передню поверхню бічного виростка великогомілкової кістки, де анастомозує з бічною нижньою та іншими колінними артеріями, беручи участь в утворенні суглобової колінної сітки і наколінкової сітки. Бере участь у кровопостачанні колінного та межберцового суглобів, почала передньої великогомілкової м'язи та довгогорозгинача пальців.
3. *Задня поворотна великогомілкова артерія (a. recurrens tibialis posterior)* відходить від передньої великогомілкової артерії в межах підколінної ямки, де вона анастомозує з медіальною нижньою колінною артерією, бере участь в утворенні колінної суглобової сітки, живить колінний суглоб та підколінний м'яз.
4. *Латеральна (бічна) передня кісточкова артерія (a. maleolaris anterior lateralis)* починається від передньої великогомілкової артерії вище латеральної щиколотки, кровопостачає її, гомілковостопний суглоб та кістки передплесна, бере участь в утворенні латеральної кісточкової сітки (rete maleolare), анастомозує з латеральними кісточковими гілками (від малоогомілкової артерії).
5. *Медіальна (присередня) передня кісточкова артерія (a. maleolaris anterior medialis)* відходить від передньої великогомілкової артерії на рівні однієї латеральної артерії, віддає гілки та анастомозує з медіальними кісточковими гілками (від задньої великогомілкової артерії), бере участь в утворенні медіальної кісточкової сітки. Гілки цієї сітки кровопостачають присередню кісточку, заплеснові кістки, надп'яtkово-гомілковий суглоб і шкіру присередньої поверхні цієї ділянки.
6. *Тильна артерія стопи (a. dorsalis pedis)* є безпосереднім продовженням передньої великогомілкової артерії. На тилу стопи артерія легко прощупується під шкірою. Гілками артерії є дугоподібна артерія, латеральна та медіальна переплесневі артерії, тильні плеснові артерії, глибока підошовна артерія. Тильна артерія стопи та її гілки кровопостачають кістки, суглоби стопи, шкіру тилу стопи, медіального та латерального країв стопи, м'язи тилу стопи, пальці, II–IV міжксткові м'язи, бере участь в утворенні тильної артеріальної дуги стопи.

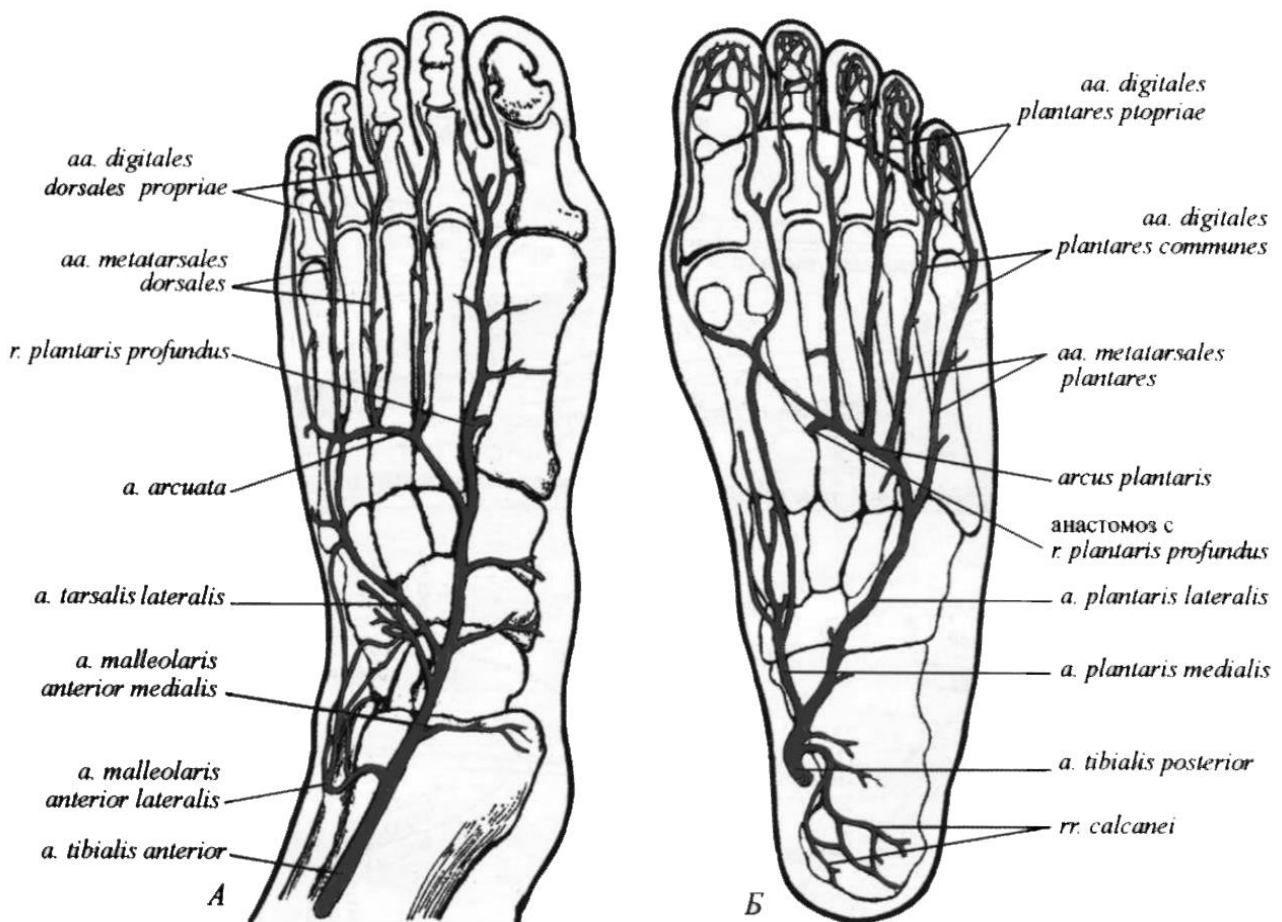


Рис. 36. Артерії та артеріальні дуги стопи.
А - тильна поверхня. Б - підошовна поверхня

Дугоподібна артерія (*a. arcuata*) відходить від *a. dorsalis pedis* на рівні медіальної клиноподібної кістки, йде латерально на рівні основи плеснових кісток та анастомозує з латеральною (бічною) плесною артерією. Від дугоподібної артерії відходять II–IV тильні плеснові артерії, що прямують до пальців.

Латеральна (бічна) та медіальні (при середні) передплеснові артерії (*aa. tarsales laterales et mediales*) прямують до медіального та латерального боку тилу стопи. Медіальні артерії анастомозують з гілками медіальної (при середньої) підошовної артерії. Латеральна епредплеснева артерія бере початок на рівні голівки таранної кістки, йде вперед та вбік, віддає бічні гілки та своїм кінцем з'єднується з дугоподібною артерією.

Тильні плеснові артерії (*aa. metatarsales*) йдуть у відповідні міжкісткові плеснові проміжки та діляться (кожна) на дві тильні пальцеві артерії.

Перша тильна плеснева артерія відходить безпосередньо від тильної артерії стопи, потім ділиться на 3 тильні пальцеві артерії (*aa. digitales dorsales*), прямує до обох сторін великого пальця та до медіальної сторони II пальця. Друга, третя та четверта тильні плеснові артерії відходять від дугоподібної артерії, кожна розділяється на дві тильні пальцеві артерії, що йдуть до сусідніх пальців стопи.

Глибока підошовна артерія (*a. plantaris profunda*) відділяється від тильної сторони стопи, проходить через I міжплесновий проміжок на підошву, прохо-

дить перший тильний межкісткний м'яз та анастомозує з підшовною дугою. Тильна артерія стопи віддає також латеральну та медіальну предплесневі артерії, що йдуть до відповідних боків стопи, та дугоподібної артерії.

Артеріальні анастомози на нижній кінцівці

Між артеріями нижньої кінцівки існують анастомози через які здійснюється обхідний кровоплин і забезпечується надійне живлення усіх тканин і органів кінцівки, зокрема суглобів. Численні гілки артерій, анастомозуючи між собою, утворюють артеріальні сітки, які особливо добре розвинуті навколо колінного та надп'яtkово-гомількового суглобів і є джерелом їх кровопостачання.

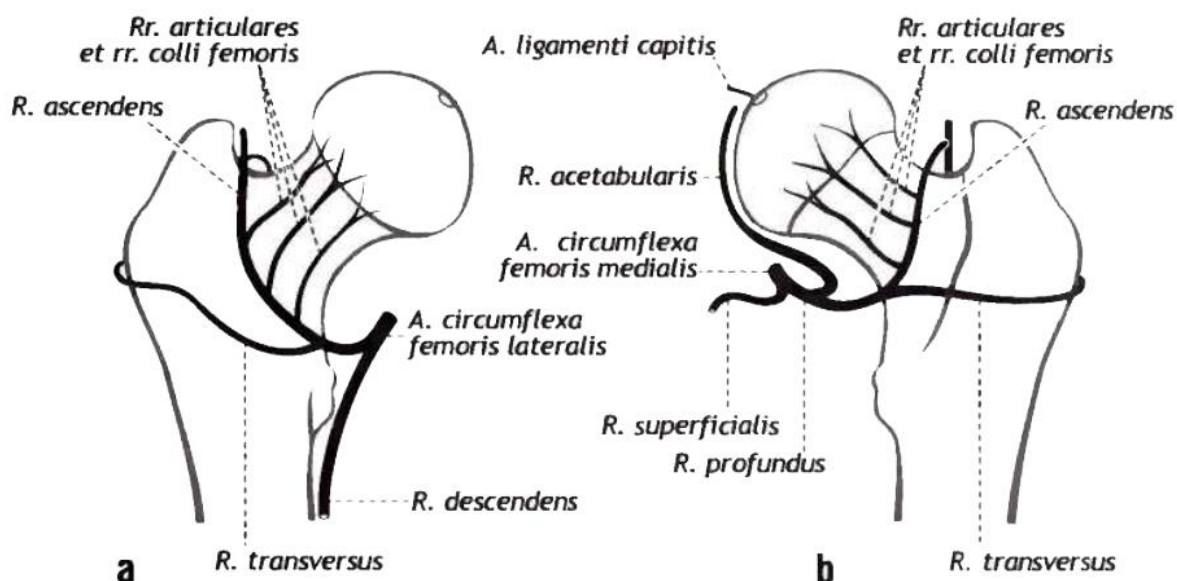


Рис. 37. Артеріальні анастомози коло кульшового суглоба. Правий суглоб: а- вигляд спереду, b – вигляд ззаду

Навколо кульшового суглоба анастомозують між собою гілки різних артерій, формуючи своєрідну артеріальну сітку. Зокрема, присередня і бічна огинальні артерії стегна (гілки глибокої стегнової артерії) утворюють навколо шийки стегнової кістки артеріальне кільце. З гілками цього кільця анастомозують кульшовозападинна гілка затульної артерії, гілки верхньої і нижньої сідничних артерій (гілки внутрішньої клубової артерії). Судини цієї сітки кровопостачають всі структурні компоненти кульшового суглоба, м'язи і шкіру кульшової ділянки.

Навколо колінного суглоба формується *суглобова колінна сітка (rete articulate genus)* і *наколінкова сітка (rete patellare)*, в утворенні яких беруть участь вісім артерій: п'ять з них є гілками підколінної артерії – бічна і присередня верхні колінні, бічна і присередня нижні колінні та середня колінна артерія; низхідна колінна артерія (гілка стегнової артерії); задня і передня поворотні великогомілкові артерії (гілки передньої великогомілкової артерії). Ці судини широко анастомозують між собою головним чином на передній та бічних поверхнях суглобової капсули колінного суглоба, а також спереду від надколінка.

У ділянці надп'ятково-гомількового суглоба кісточкові артерії та її гілки, а також п'яткові гілки передньої і задньої великогомілкових і малоогомілкової артерій утворюють навколо присередньої та бічної кісточок відповідно **присередню кісточкову сітку (rete malleolare mediate)** і **бічну кісточкову сітку (rete malleolare laterale)**, а навколо п'яткового горба – **п'яткову сітку (rete calcaneum)**. Від цих артеріальних сіток живляться: надп'ятково-гомільковий суглоб, кістки, суглоби, зв'язки, м'язи, шкіра п'яткової і значної частини заплеснової ділянок стопи.

У ділянці стопи існують артеріальні анастомози між системами передньої і задньої великогомілкових артерій, гілки яких утворюють горизонтальні тильну і підшовву артеріальні дуги, що широко анастомозують між собою.

Тильна артеріальна дуга є переднім сегментом артеріального кільця, яке утворене дугоподібною артерією, що відходить вбік від тильної артерії стопи (гілка передньої великогомілкової артерії). Ця артерія на бічному краї тилу стопи анастомозує з бічною запле-новою артерією, що також відходить від тильної артерії стопи. Від цієї дуги відходять тильні плеснові артерії, які розгалужуються на тильні пальцеві артерії.

Підшовна дуга (arcus plantaris), лежить в горизонтальній площині; її утворюють кінцевий відділ **латеральної підшовної артерії (a. plantaris lateralis)** та **медіальна підшовна артерія (a. plantaris medialis)** – обидві з **задньої великогомілкової артерії (a. tibialis posterior)**. Від цієї дуги відходять підшовні плеснові артерії, які продовжуються у загальні підшовні пальцеві артерії, що розгалужуються на власні підшовні пальцеві артерії.

Тильна і підшова горизонтальні артеріальні дуги з'єднує між собою **вертикальна дуга – глибока підшова артерія (r. plantaris profundus)** (гілка тильної артерії стопи). Окрім того, тильні плеснові артерії анастомозують з підшовними плесновими артеріями через систему проксимальних і дистальних сполучних гілок, які проходять крізь між-плеснові простори. Наявність анастомозів забезпечує проходження крові до пальців в будь-якому положенні стопи.

ВЕНИ НИЖНЬОЇ КІНЦІВКИ

Вени нижньої кінцівки підрозділяються на поверхневі та глибокі. Вони утворюють багато анастомозів між собою. Велика кількість анастомозів пов'язують глибокі вени стегна з венами таза, венами задньої поверхні стегна та закульними венами. Також є велика кількість анастомозів з поверхневими підшкірними венами.

ПОВЕРХНЕВІ ВЕНИ НИЖНЬОЇ КІНЦІВКИ.

Поверхневі вени проходять у підшкірній жировій клітковині та розміщуються над фасціями відповідних м'язів, збираючи кров від шкіри та підшкірної жирової клітковини.

На підшві стопи **підшовні пальцеві вени (vv. digitales plantares)** з'єднуються між собою та утворюють **підшовні плеснові вени (vv. metatarsales plantares)**, що впадають в **підшовну венозну дугу (arcus venosus plantaris)**. З дуги по **медіальній та латеральній підшовним венах** кров відтікає в задні великогомілкової вени.

Тильні пальцеві вени (vv. digitales dorsales pedis) виходять з венозних сплетінь пальців та впадають в *тильну венозну дугу стопи (arcus venosus dorsalis pedis)*, з якої починаються *медіальна та латеральна крайові вени (vv. marginales medialis et lateralis)*. Продовженням першої є *велика підшкірна вена ноги*, а другої – *мала підшкірна вена ноги*.

Велика підшкірна вена ноги (v. saphena magna), має багато клапанів, починається попереду медіальної кісточки, формуючись як самостійна судина уздовж медіального краю останньої. Є безпосереднім продовженням медіальної крайової вени. У неї впадають також вени підошви стопи. Досягнувши колінного суглоба, огинає медіальний виросток ззаду та переходить на передне-медіальну поверхню стегна. Йде проксимально, проходить в області підшкірної щілини поверхневий листок широкої фасції стегна та впадає в стегнову вену.

У велику підшкірну вену ноги впадають численні підшкірні вени гомілки та стегна. Від шкіри і підшкірної клітковини передньої стегнової ділянки у велику підшкірну вену впадають численні підшкірні вени, а також **додаткова підшкірна вена (v. saphena accessoria)** яка збирає кров із шкіри та підшкірної клітковини присереднього відділу стегна. Притоки цієї вени утворюють численні анастомози з малою підшкірною веною та глибокими венами нижньої кінцівки.

На стегні у велику підшкірну вену впадають наступні вени, що супроводжують однойменні артерії та збирають кров з областей їх кровопостачання:

1. *Зовнішні соромітні вени (vv. pudendae externae)*.
2. *Поверхнева огинальна вена клубової кістки (v. circumflexa iliaca superficialis)*.
3. *Поверхнева надчеревна вена (v. epigastrica superficialis)*.
4. *Дорсальні поверхневі вени статевого члена (клітора) (vv. dorsales superficiales penis-clitoridis)*.
5. *Передні калиткові (губні) вени (vv. scrotales (labiales) anteriores)*.

Мала підшкірна вена ноги (v. saphena parva), є продовженням латеральної (бічної) крайової вени стопи та має багато клапанів, збирає кров з тильної венозної дуги та підшкірних вен підошви, латеральної частини стопи та п'яткової області. На своєму шляху мала підшкірна вена, приймаючи численні підшкірні вени бічної та задньої поверхонь гомілки, широко анастомозує з глибокими венами. Впадає в підколінну вену. У малу підшкірну вену ноги впадають численні поверхневі вени з задньо-латерального боку гомілки.

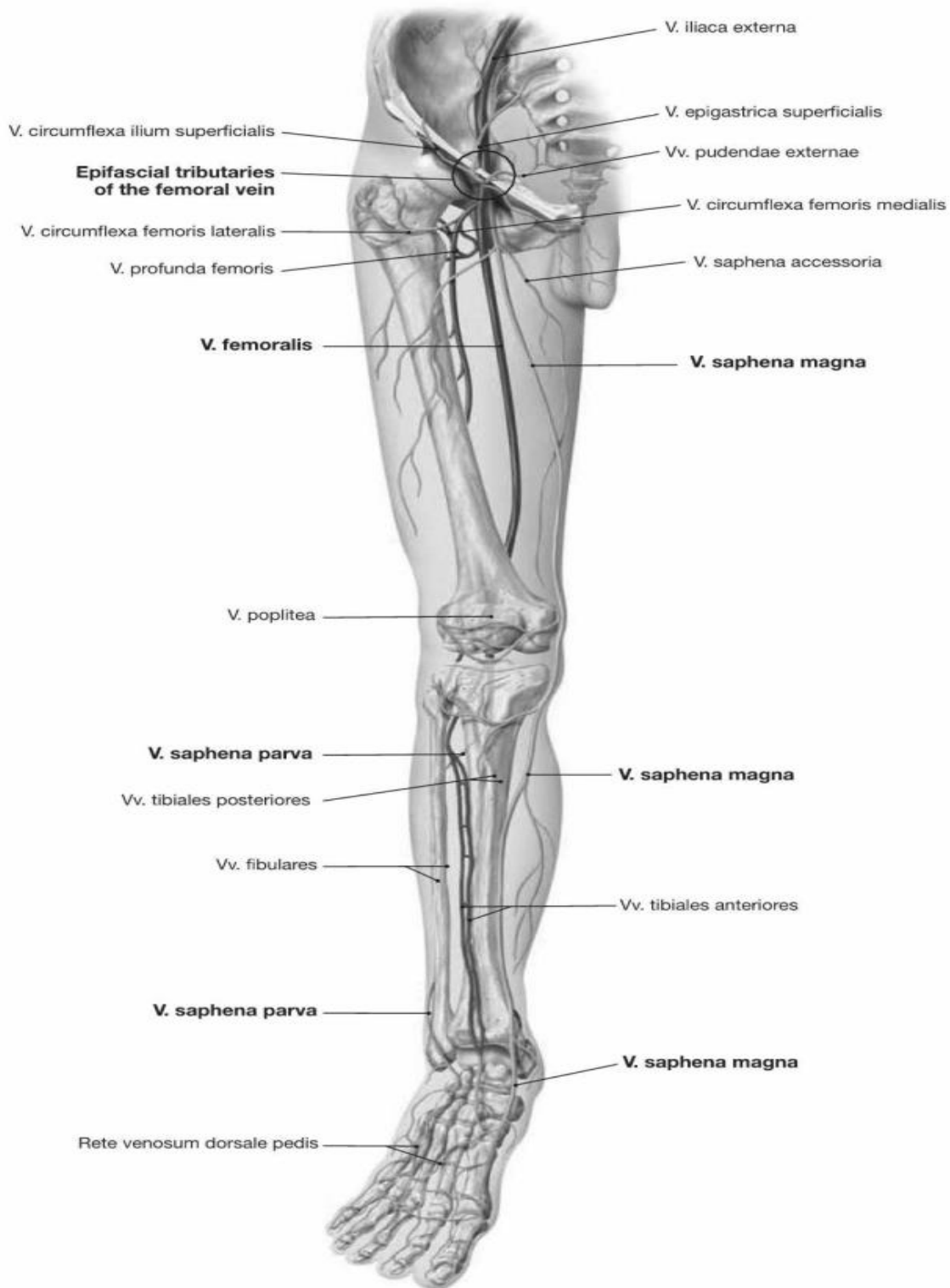


Рис. 38. Поверхневі та глибокі вени нижньої кінцівки

ГЛИБОКІ ВЕНИ НИЖНЬОЇ КІНЦІВКИ

Глибокі вени стопи і гомілки – парні, притоки підколінної та стегнової вен також парні (окрім глибокої стегнової вени *v. profunda femoris*). Вони збирають кров від м'язів, кісток і суглобів. Глибокі вени нижньої кінцівки супроводжують кожну артерію і мають однойменну назву.

Глиbokі вени нижньої кінцівки мають численні клапани беруть початок на підошовній поверхні пальців, кожний з яких має густу венозну сітку, яка анастомозує з венозною сіткою на тильній поверхні пальців. Хід глиbokих вен та області, від яких вони забирають кров, відповідають розгалуженням однойменних артерій.

До основних глиbokих вена нижньої кінцівки відносяться:

1. *передні великогомілкової вени (vv. tibiales anteriores),*
2. *задні великогомілкової вени (vv. tibiales posteriores),*
3. *малогомілкові вени (vv. peroneae),*
4. *підколінна вена (v. poplitea) – непарна вена*
5. *стегнова вена (v. femoralis). – непарна вена (інколи парна)*

Підколінна вена утворюється при злитті парних передніх і задніх великогомілкових вен. Зайшовши в підколінну ямку вона прямує догори, потім через привідний розтвір заходить у привідний канал і вже називається стегною веною. Остання на рівні привідного розтвору супроводжує артерію в передній стегновій ділянці, інколи вона може бути парною. У судинній затоці стегнова вена переходить у зовнішню клубову вену.

ПЕРЕЛІК ПРАКТИЧНИХ НАВИЧОК ДО ЗАНЯТТЯ:

- | | |
|------------------------------------|---------------------------------|
| Зовнішня клубова артерія | - Тильна артерія стопи |
| - Нижня надчеревна артерія | - Дугоподібна артерія |
| - Стегнова артерія | - Задня великогомілкова артерія |
| - Поверхнева надчеревна артерія | - Малогомілкова артерія |
| - Глибока стегнова артерія | - Бічна підошовна артерія |
| - Медіальна обвідна артерія стегна | - Медіальна підошовна артерія |
| - Бічна обвідна артерія стегна | - Зовнішня клубова вена |
| - Низхідна колінна артерія | - Стегнова вена |
| - Підколінна артерія | - Велика підшкірна вена |
| - Бічна верхня колінна артерія | - Мала підшкірна вена |
| - Медіальна верхня колінна артерія | - Глибока стегнова вена |
| - Бічна нижня колінна артерія | - Підколінна вена |
| - Медіальна нижня колінна артерія | - Передні великогомілкові вени |
| - Середня колінна артерія | - Задні великогомілкові вени |
| - Передня великогомілкова артерія | |

ПЕРЕЛІК ПИТАНЬ ДО ЗАНЯТТЯ:

1. Загальна та зовнішня клубова артерії: топографія, гілки, область кровопостачання.
2. Стегнова та підколінної артерії: топографія, гілки, область кровопостачання.
3. Артерії гомілки та стопи: топографія, гілки, область кровопостачання.
4. Вени нижньої кінцівки: класифікація, їх характеристика.
5. Вени нижньої кінцівки: глиbokі вени, їх характеристика, топографія, притоки, область забору крові.

Спинномозкові нерви формуються з двох корінців: переднього та заднього, які з'єднуються один з одним у міжхребцевому отворі та утворюють спинномозковий нерв. Задні корінці в своєму складі містять чутливий *спинномозковий вузол (ganglion spinale)*, що містить тіла великих аферентних нейронів. У людини ці нейрони псевдоуніполярні. Дендрит прямує на периферію, де закінчується рецепторами, а аксон у складі заднього корінця спинномозкового нерва входить в задній ріг спинного мозку. Передні корінці вузлів не мають.

З'єднання корінців в спинномозковій нерв відбувається бічніше від спинномозкового вузла.

Корінці спинномозкових нервів розташовані у верхніх відділах хребетного каналу горизонтально, в середніх орієнтовані косо вниз, а в нижніх - прямовисно, утворюючи пучок корінців - «кінський хвіст» (*cauda equina*). У шийному відділі спинного мозку корінці спинномозкових нервів мають довжину 1,0 - 1,5 см., у той час як в поперековому і крижовому відділах їх довжина становить 3-12 см.

Більшість спинномозкових вузлів залягає в міжхребцевих отворах у щільних мішкоподібних піхвах твердої спинномозкової оболони; нижні поперекові вузли розташовані частково в хребтовому каналі; крижові, крім останнього, містяться в крижовому каналі поза твердою оболоню. Після виходу з хребтового каналу через міжхребцевий отвір, шийні, грудні та поперекові нерви поділяються на гілки (крижові та куприковий нерви розгалужуються ще в крижовому каналі).

На рівні від VIII шийного по II поперековий сегменти спинного мозку до складу спинномозкових нервів входять вегетативні (симпатичні) волокна.

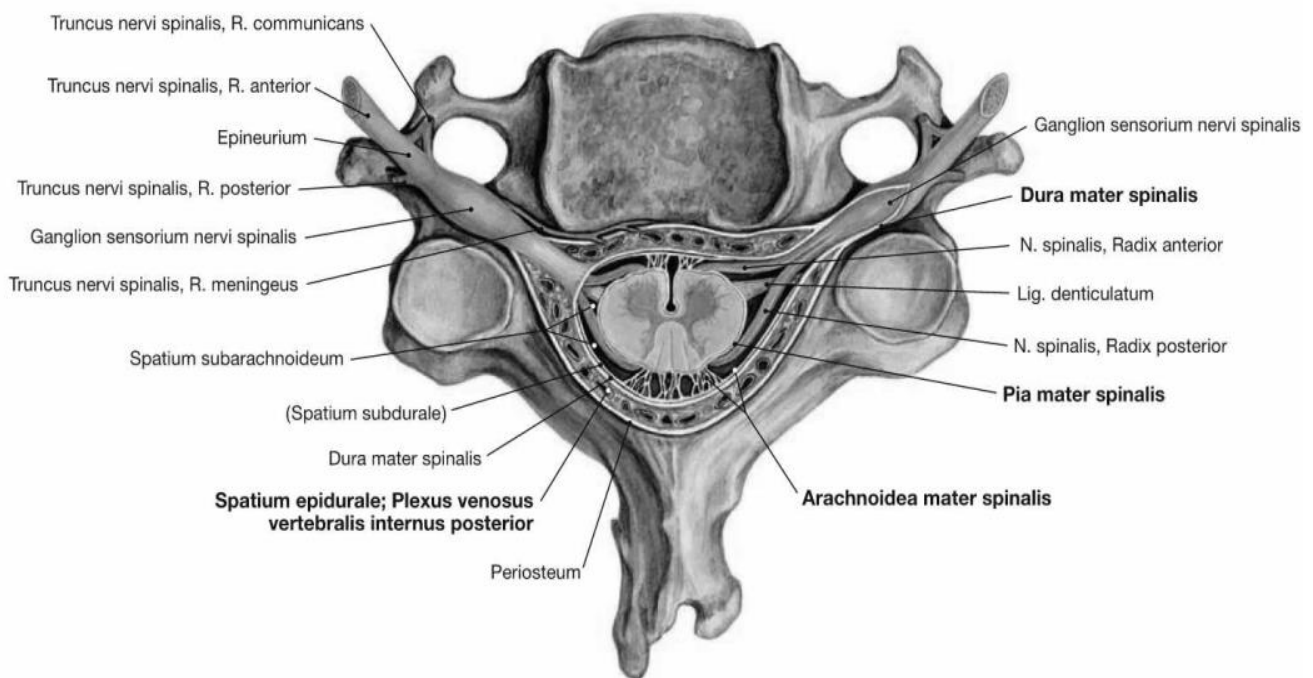


Рис. 40. Утворення спинномозкового нерва

Спинномозкові нерви є змішаними, кожен з них по виході з міжхребцевого отвору поділяється на **3 гілки: передню, задню, оболонну (менінгеальну)**.

На рівні від C₈ до Lu₂ від спинномозкових нервів також відходять **білі сполучні гілки** до вузлів симпатичного стовбура.

Передні гілки (rr. anteriores) товщі ніж задні, іннервують шкіру та м'язи передньої та бічної сторони шиї, грудей, живота, а також кінцівок. Передні гілки, за винятком грудних нервів, широко з'єднуються між собою, утворюючи сплетення.

Розрізняють шийне, плечове, поперекове, крижове та куприкове сплетення. Від сплетень відходять гілки, які прямують до периферії, та розгалужуючись іннервують відповідні відділи тіла.

У грудному відділі передні гілки грудних нервів, не утворюють сплетень, безпосередньо утворюючи міжреберні нерви. В інших відділах тіла передні гілки з'єднуються один з одним.

Задні гілки (rr. posterioris), значно тонщі за передні, крім задньої гілки I шийного, IV та V крижових та куприкового спинномозкових нервів, у свою чергу діляться на медіальну (присередену) та латеральну (бічну) гілки, які іннервують шкіру дорсальної ділянки тулуба, від потилиці до сідничної області, м'язи спини та м'язи потилиці. Задні гілки, відходячи від стовбурів спинномозкових нервів, йдуть позаду між поперечними відростками хребців, обходять збоку суглобові відростки та йдуть до шкіри та м'язів спини.

Менінгеальна (оболонна) гілка повертається через міжхребцевий отвір в хребетний канал та іннервує оболони спинного мозку.

Сполучні гілки (білі – rr. communicantes albi) мають прегангліонарні симпатичні волокна, що йдуть до вузлів *симпатичного стовбура*.

ШИЙНЕ СПЛЕТЕННЯ

Шийне сплетення (plexus cervicalis) сформовано передніми гілками чотирьох верхніх шийних спинномозкових нервів, з'єднаних трьома дугоподібними петлями. Розташовується на поверхні глибоких м'язів шиї на рівні чотирьох верхніх шийних хребців. Гілки, що відходять від сплетення, поділяються на шкірні, м'язові та змішані.

У сплетенні розрізняють 4 формуючі передні гілки, 3 петлі і гілки, що відходять від останніх. При цьому нижня гілка частково входить до складу плечового сплетення (plexus brachialis), внаслідок чого утворюється четверта петля, що з'єднує обидва сплетення. Шийне сплетення пов'язане з іншими нервами сполучними гілками і саме віддає нерви до шкіри і до м'язів.

Шкірні гілки шийного сплетення.

1. Малий потиличний нерв (nervus occipitis minor) утворюється від C₂ та C₃ виходить з-під заднього краю грудино-ключично-соскоподібного м'яза, прямує вгору до шкіри потиличної області. Іннервує шкіру ніжньолатеральної частини потилиці та задньої поверхні вушної раковини.

2. Великий вушний нерв (nervus auricularis major), найбільша шкірна гілка шийного сплетення, починається від C₃ йде по зовнішній поверхні грудино-

ключично-соскоподібного м'яза вгору до шкіри вушної раковини та зовнішнього слухового проходу, а також до шкіри попереду та позаду вушної раковини.

3. Шийний поперечний нерв (*nervus transversus colli*) утворюється від C₂ та виходить у заднього краю грудино-ключично-соскоподібного м'яза, йде горизонтально вперед до шкіри передньої та латеральної областей шиї, здійснює чутливу іннервацію шкіри вище та нижче рівня під'язикової кістки. З ним з'єднується шийна гілка лицевого нерва.

4. Надключичні нерви (*nn. supraclaviculares*) в кількості 3–5 утворюється від C₄ та частково C₃ виходять віялоподібно з-під заднього краю грудино-ключично-соскоподібного м'яза, йдуть вниз в жирову клітковину латеральної області шиї. Виділяють медіальні, проміжні та задні надключичні нерви, які іннервують шкіру бічної області шиї над ключицею та шкіру грудної клітки нижче ключиці (над дельтоподібним та великим грудним м'язами).

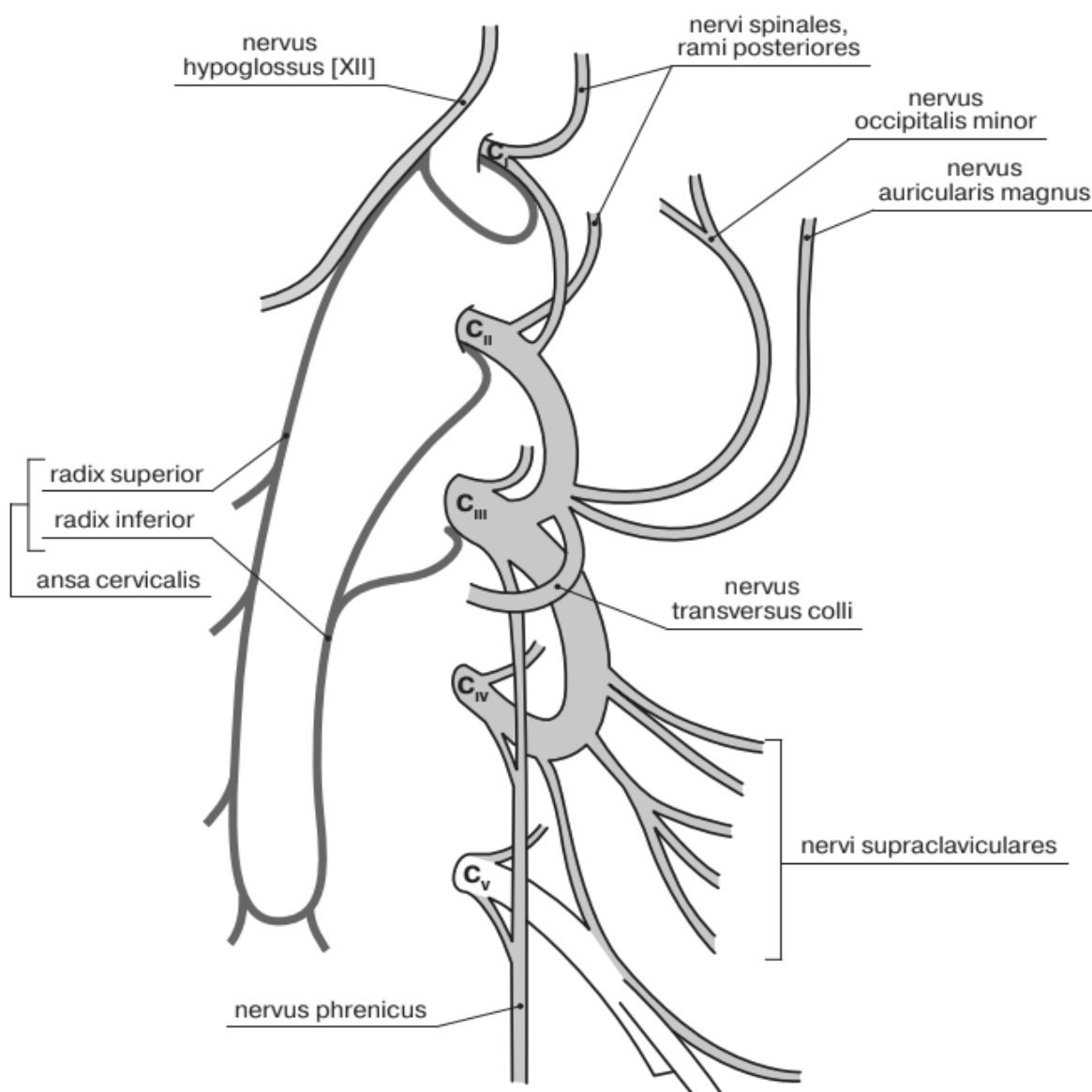


Рис. 41. Утворення шийного сплетення (схематично)

М'язові гілки (*rr. musculares*) йдуть до м'язів шиї - глибоким, бічним та переднім, які вони іннервують. Це драбинові, довгі м'язи голови та шиї, перед-

ня та бічна прямі м'язи голови, м'яз, що піднімає лопатку, передні міжпоперечні, трапецієподібний та грудино-ключично-соскоподібний м'язи.

Шийна петля (*ansa cervicalis*) утворена низхідною гілкою під'язикового нерва (верхній корінець) та волокнами з шийного сплетення, що складають нижній корінець від C₁-C₃. Шийна петля спускається уздовж внутрішньої яремної вени, охоплює її петлею та вище проміжного сухожилля лопатково-під'язикового м'яза лягає на передню поверхню загальної сонної артерії. Шийна петля іннервує грудино-під'язиковий, грудінощитоподібний, щитопід'язиковий та лопатково-під'язиковиц м'язи.

Діафрагмовий нерв (*nervus phrenicus*) змішаний, утворюється з передніх гілок C₃-C₄ (рідше C₅) спускається по передній поверхні переднього драбинового м'яза, потім проходить між підключичною артерією та веною та входить в грудну порожнину. До діафрагми нерв йде між середостінною плеврою та перикардом. Лівий нерв йде кілька дугоподібно попереду дуги аорти та кореня лівої легені, правий - більш вертикально, попереду кореня правої легені.

Віддає чутливі перикардіальні та плевральні гілки, а також діафрагмово-черевні гілки. Іннервує перикард, плевру легких, очеревину, що покриває діафрагму, зв'язки печінки, капсулу печінки, жовчний міхур, а також діафрагму.

М'язова частина діафрагми розвивається з шийних міотомов. У внутрішньоутробному періоді діафрагма спускаючись донизу, тягнучі за собою й нерв. Приклад збереження в онтогенезі зв'язку нерва з м'язом.

Задні гілки шийних спинномозкових нервів

Підпотиличний нерв (*n. suboccipitalis*) – задня гілка I шийного спинномозкового нерва (C₁). Проходить позаду між потиличною кісткою та атлантом та є руховим нервом. Іннервує велику та малу задні прямі м'язи голови, верхню та нижню косі м'язи голови.

Великий потиличний нерв (*n. occipitalis major*) – задня гілка II шийного спинномозкового нерва (C₂). Змішаний. Його м'язові гілки іннервують півосттвовий м'яз голови, ремінні м'язи голови та шиї, довгий м'яз голови. Довга чутлива гілка іннервує шкіру потиличної області.

ПЕРЕЛІК ПРАКТИЧНИХ НАВИЧОК ДО ЗАНЯТТЯ:

Спинномозкові нерви	- Великий вушний нерв
Шийне сплетення	- Шийний поперечний нерв
- Шийна петля	- Діафрагмовий нерв
- Малий потиличний нерв	

ПЕРЕЛІК ПИТАНЬ ДО ЗАНЯТТЯ:

1. Спинномозковий нерв: утворення, топографія, гілки; відповідність сегментам спинного мозку
2. Задні гілки спинномозкових нервів: склад волокон, топографія, область іннервації.

3. Задня гілка I шийного спинномозкового нерва: склад волокон, топографія, іннервація.
4. Задня гілка II шийного спинномозкового нерва: склад волокон, топографія, іннервація.
5. Передні гілки спинномозкових нервів: склад волокон; топографії передніх гілок різних спинномозкових нервів.

ПЛЕЧОВЕ СПЛЕТЕННЯ

Плечове сплетення (*plexus brachialis*) утворене передніми гілками чотирьох нижніх шийних (C₅–C₈), частиною передньої гілки IV шийного (C₄) та I грудного (Th₁) спинномозкових нервів.

Вони виходять через spatium interscalenum (між m. scalenus anterior та m. scalenus medius) і розходяться, проходячи над підключичною артерією. Нерви формують 3 стовбура (верхній, середній та нижній), які проходять між переднім та середнім драбинчастими м'язами та спускаються в пахвову порожнину позаду ключиці, у зв'язку з чим у відношенні до ключиці воно може бути розділене на надпідключичну (*pars supraclavicularis*) і підключичну частини (*pars infraclavicularis*).

Від надключичної частини (*pars supraclavicularis*) відходять короткі гілки, що іннервують частину м'язів шиї, м'язи плечового поясу та плечовий суглоб. Підключична частина (*pars infraclavicularis*) дає довгі гілки (нерви) до вільної верхньої кінцівки та одну єдину коротку гілку – пахвовий нерв (п. axillaris). Підключична частина ділиться на латеральний, медіальний та задній пучки, які охоплюють пахвову артерію:

-медіальний пучок (*fasciculus medialis*): шкірні нерви плеча та передпліччя, ліктьовий та медіальний корінець серединного нерва,

-латеральний пучок (*fasciculus lateralis*): латеральний корінець серединного нерва та м'язово-шкірний нерв,

- задній пучок (*fasciculus posterior*): променевиї та пахвові нерви.

Короткі гілки плечового сплетення відходять від його надключичної частини (окрім п. axillaris, що відходить від підключичної частини):

1. Дорсальний нерв лопатки, п. *dorsalis scapulae*
2. Довгий грудний нерв, п. *thoracicus longus*
3. Підключичний нерв, п. *subclavius* (C₅)
4. Надлопатковий нерв, п. *suprascapularis* (C₅–C₈)
5. Підлопатковий нерв, п. *subscapularis* (C₅–C₇)
6. Грудоспинний нерв, п. *thoracodorsalis* (C₅–C₇)
7. Латеральний (бічний) та медіальний (присередній) грудні нерви, пп. *pectorales lateralis et medialis*
8. Пахвовий нерв, п. *axillaris*

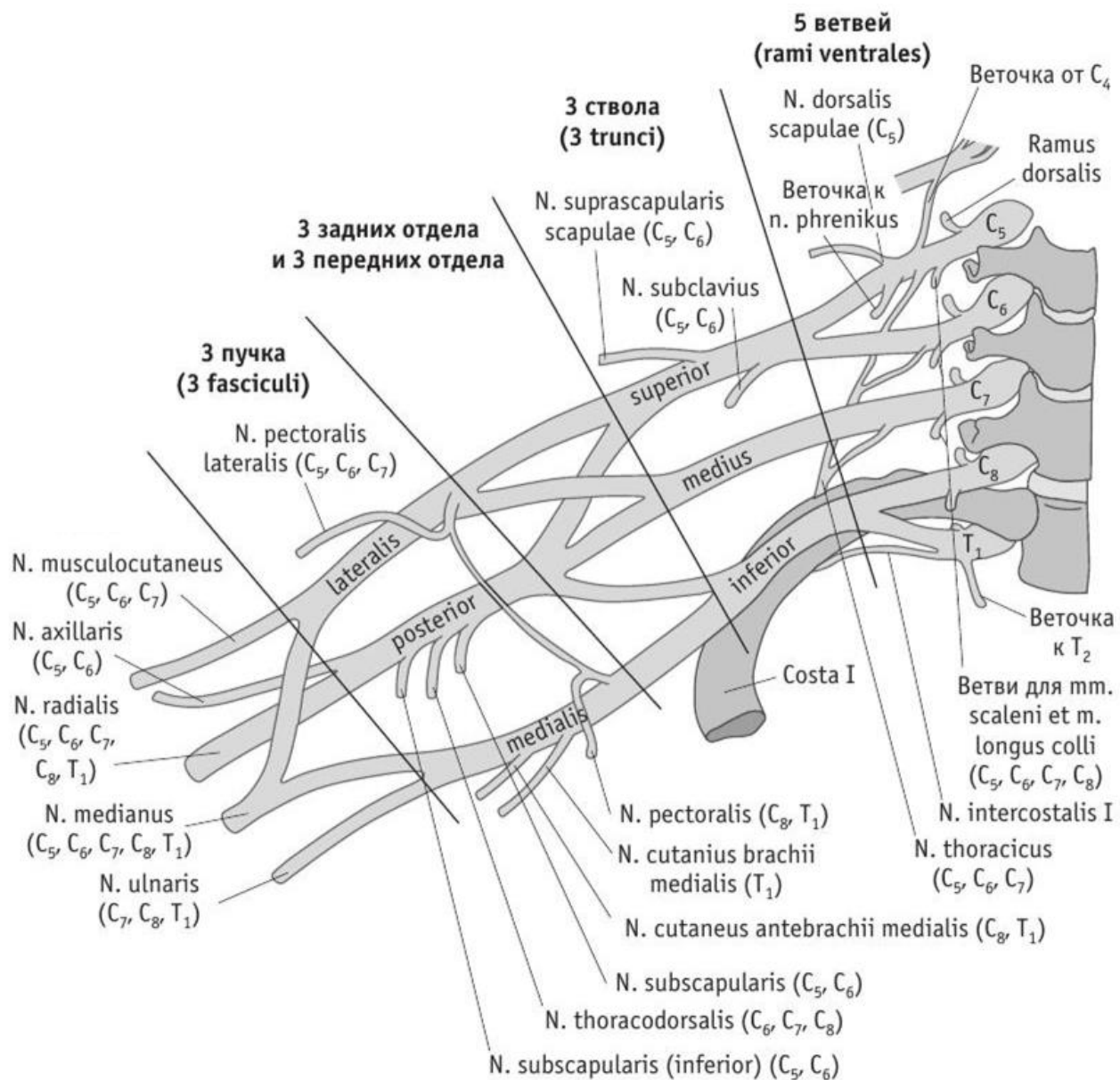


Рис. 42. Плечевоє сплетення (Френк Неттер. Атлас анатомії людини)

Дорсальний нерв лопатки (*nervus dorsalis scapulae*) лягає на передню поверхню м'яза, що піднімає лопатку. Потім між цим м'язом та заднім драбинчастим м'язом прямує назад разом з низхідною гілкою поперечної артерії шиї. Цей нерв іннервує м'яз, що піднімає лопатку, велику та малу ромбовидні м'язи.

Довгий грудний нерв (*nervus thoracicus longus*) починається кількома тонкими стовбурцями і з'єднується над ключицею спереду *m. scalenus medius*, спускається вниз позаду плечевого сплетення, лягає на латеральну поверхню переднього драбинчастого м'яза між бічною грудною артерією спереду та грудоспинною артерією ззаду. Іннервує передній зубчастий м'яз.

Підключичний нерв (*nervus subclavius*) проходить попереду підключичної артерії, прямує до підключичного м'яза, який іннервує.

Надлопатковий нерв (*nervus suprascapularis*) йде латерально та назад разом з надлопатковою артерією, проходить в вирізці під верхньою поперечною

зв'язкою лопатки в надостъову ямку, а потім під акроміон в підостъову ямку та іннервує надостъовий, підостъовий м'язи, а також капсулу плечового суглоба.

Підлопатковий нерв (*nervus subscapularis*) у кількості двох йде по передній поверхні підлопаткового м'яза. Іннервує підлопатковий та великий круглий м'язи.

Грудо-спинний нерв (*nervus thoracodorsalis*) йде уздовж латерального краю лопатки, спускається до найширшому м'язі спини та іннервує її.

Латеральний (бічний) та медіальний (присередній) грудні нерви (*nn. pectorales lateralis et medialis*) починаються від латерального та медіального пучків підключичної частини плечового сплетення, йдуть вперед, проходять ключично-грудну фасцію та іннервують великий та малий грудні м'язи.

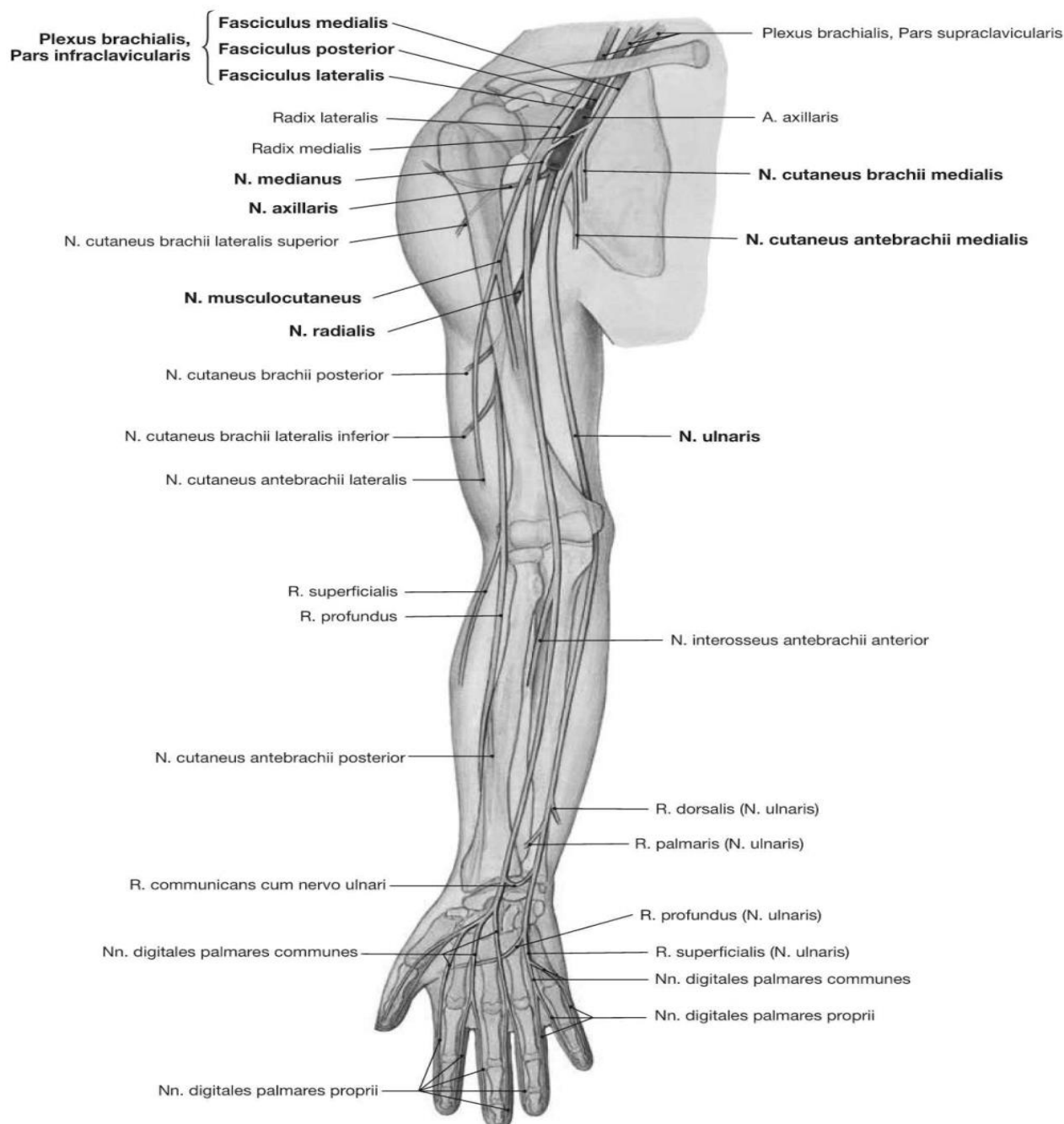


Рис. 43. Довгі нерви плечового сплетення

Пахвовий нерв (*nervus axillaris*) мішаний нерв, відходить від підключичної частини плечового сплетення, прямує вниз та латерально від передньої поверхні підлопаткового м'яза. Потім нерв повертає назад, проходить разом із задньою огинчаючою плечову кістку артерією через чотиристоронній отвір, огинає хірургічну шийку плечової кістки ззаду, лягає під дельтоподібний м'яз.

Нерв віддає м'язові нерви до дельтоподібного м'яза, малого круглого м'яза, капсули плечового суглоба. Від пахвового нерва відходить *верхній латеральний (бічний) шкірний нерв плеча (nervus cutaneus brachii lateralis superior)*, який огинає задній край дельтоподібного м'яза й іннервує шкіру задньо-бокової області плеча та дельтоподібного області.

Довгі гілки плечового сплетення:

1. М'язово-шкірний нерв, *n. musculocutaneus*
2. Серединний нерв, *n. medianus*
3. Локтєвий нерв, *n. ulnaris*
4. Медіальний шкірний нерв плеча, *n. cutaneus brachii medialis*
5. Медіальний шкірний нерв передпліччя, *n. cutaneus antebrachii medialis*
6. Променевий нерв, *n. radialis*

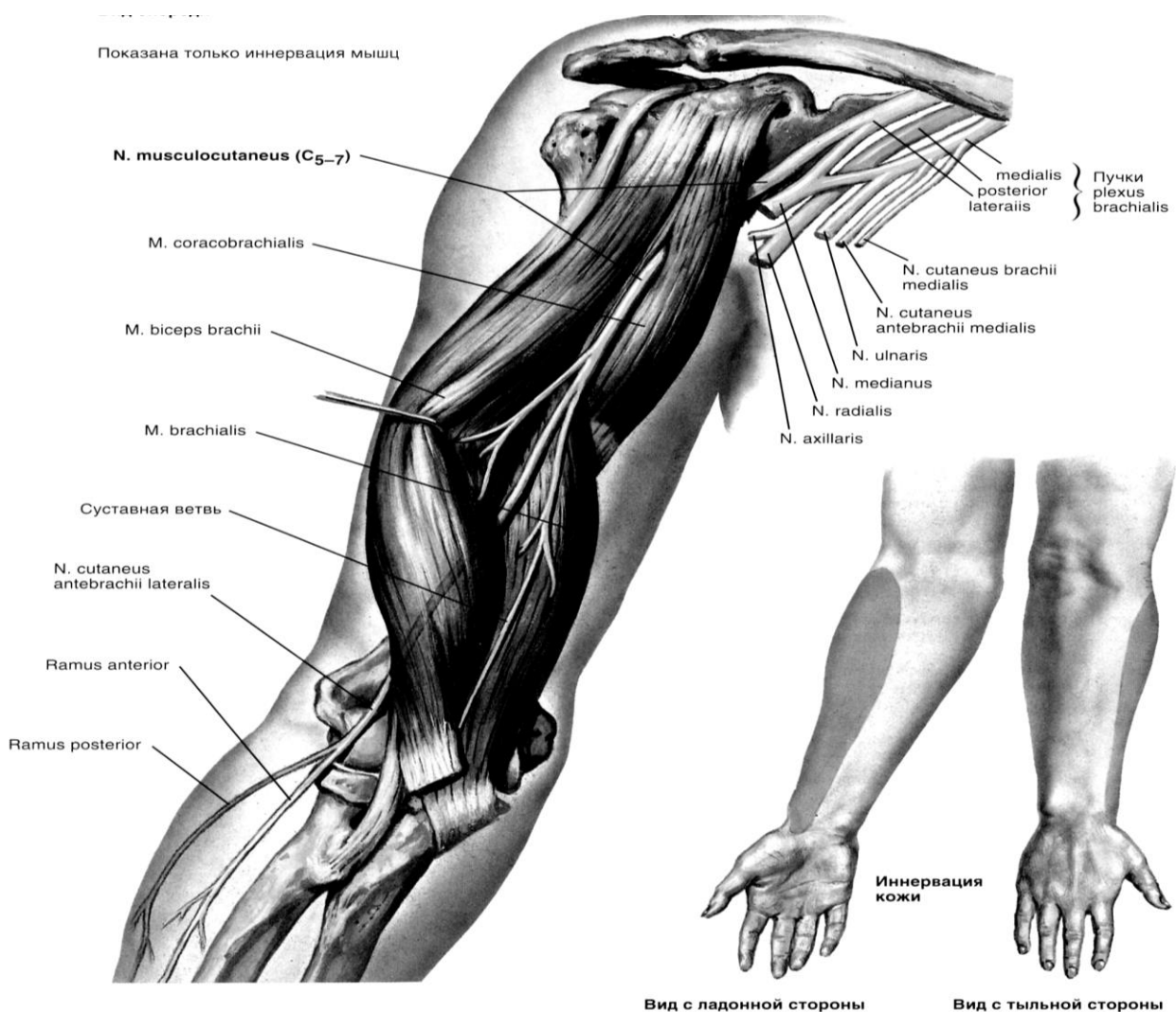


Рис. 44. М'язово-шкірний нерв (Френк Неттер. Атлас анатомії людини)

М'язово-шкірний нерв (*nervus musculocutaneus*) (C₅–C₈) відходить від латерального пучка плечового сплетення в пахвовій порожнині позаду грудного м'яза. Нерв прямує латерально та донизу через черевце плечо-дзьобовидного м'яза, розташовується між задньою поверхнею двоголового м'яза плеча, передньою поверхнею плечового м'язи та виходить в латеральну ліктьову борозну.

У нижній частині плеча нерв виходить на латеральну поверхню передпліччя під назвою *латеральний (бічний) шкірний нерв передпліччя* (*nervus cutaneus antebrachii lateralis*). М'язові гілки м'язово-шкірного нерва іннервують двоголовий м'яз плеча, дзьобо-плечовий та плечову м'язи. Чутлива гілка цього нерва іннервує капсулу ліктьового суглоба. Шкірний нерв передпліччя іннервує шкіру променевого боку передпліччя до підвищення великого пальця.

Серединний нерв (*nervus medianus*) (C₅–Th₁) відходить від медіального та латерального пучків плечового сплетення, охоплює пахвову артерію, проходить в медіальній борозні двоголового м'яза плеча, ліктьовий ямці. Потім нерв проходить круглий пронатор, проходить під поверхневим м'язом-сгиначем пальців та лягає між ним та глибоким м'язом-сгиначем пальців.

Серединний нерв доходить до променезап'ясткового суглоба та прямує на долоню через канал зап'ястя. Під долоним апоневрозом серединний нерв ділиться на кінцеві гілки. На плечі гілок не дає.

На передпліччі віддає м'язові гілки, які іннервують круглий пронатор, променевий згинач зап'ястя, довгий долонний м'язи.

Від серединного нерва відходить великий *передній міжкістковий нерв* (*nervus interosseus anterior*), який йде по передній поверхній межкісткової перетинки разом з передньою межкістковою артерією та іннервує квадратний пронатор, довгий згинач великого пальця кисті, частину глибокого згинача пальців, променезап'ястний суглоб.

На кисті від серединного нерва відходять м'язові гілки, які іннервують м'язи: короткий щр відводить великий палець кисті, короткий згинач великого пальця кисті (поверхневу голівку), м'яз що протиставляє великий палець кисті, I та II червоподібні м'язи.

Долонна гілка серединного нерва (ramus palmaris nervi mediani) іннервує шкіру в області передньої сторони променезап'ястного суглоба. Кінцевими гілками серединного нерва є 3 загальних долонних пальцевих нерва (*nn. digitales palmares communes*), які розташовуються під поверхневою артеріальною долонною дугою та долоним апоневрозом. Перший спільний долонний палацовий нерв іннервує глибоку голівку короткого згинача великого пальця, I червоподібний м'яз та віддає шкірні гілки – *власні долонні пальцеві нерви* (*nn. digitales palmares proprii*). Два з них іннервують шкіру променевої та ліктьової сторін великого пальця, третій - шкіру променевої боку вказівного пальця. Другий та третій загальні долонні пальцеві нерви дають по два власних долонних пальцевих нерва, що йдуть до шкіри звернених один до одного сторін II, III та IV пальців та до шкіри тильної сторони дистальної фаланги II та III пальців. Також серединний нерв іннервує ліктьовий, променезап'ястний суглоби, суглоби зап'ястя та перших 4 пальців.

При ураженні середнього нерва, крім порушення чутливості в зоні іннервації, виникають рухові порушення: порушується пронація, долонне згинання кисті та перших трьох пальців і розгинання дистальних фаланг другого та третього пальців. При цьому втрачається можливість згинати перший, другий і частково третій пальці при стисканні пальців в кулак (характерна для даної патології «рука пророка») – внаслідок атрофії тенара перший палець встановлюється в одній площині з другим пальцем і кисть набуває вигляду «мавпячої лати».

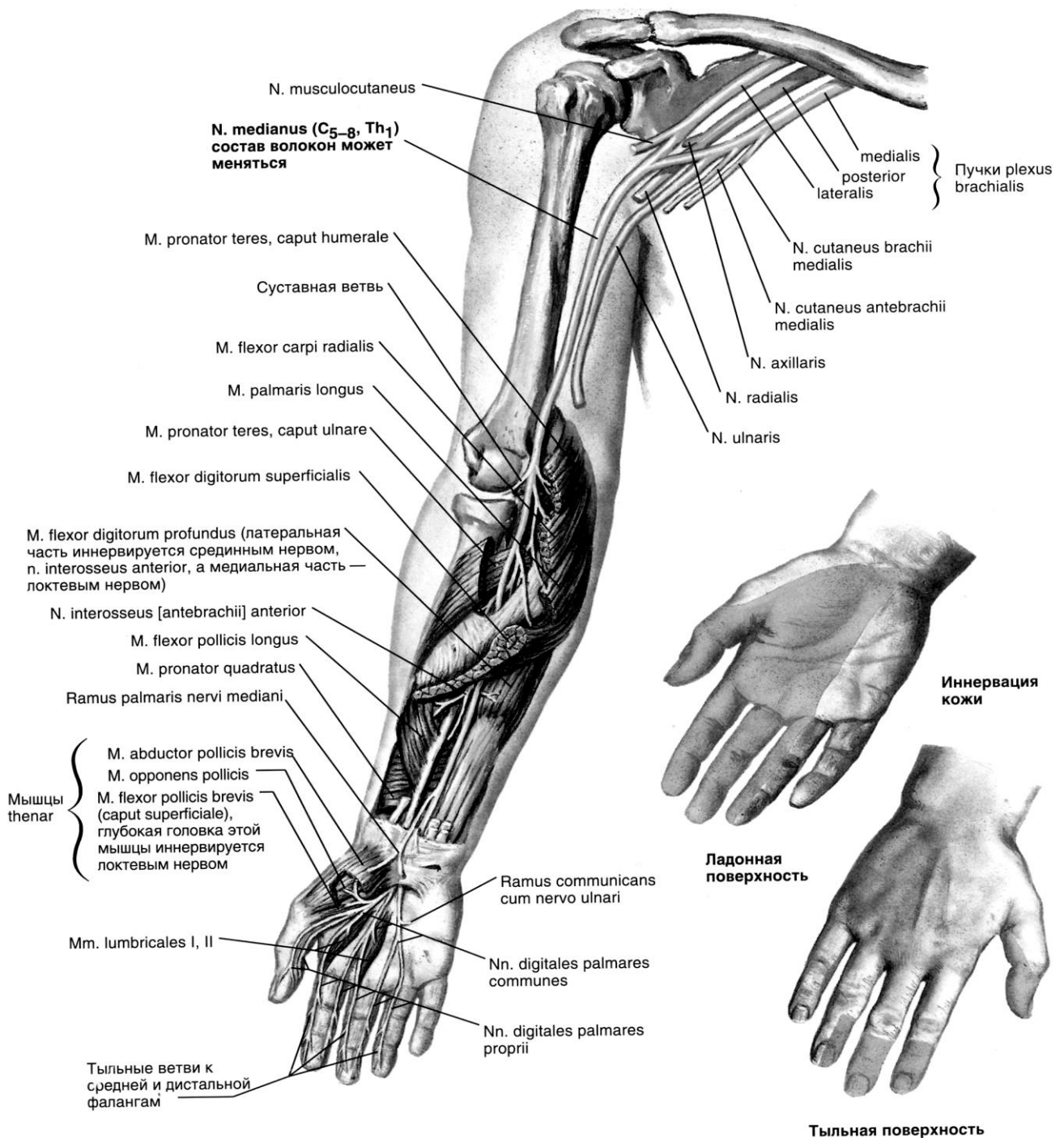


Рис. 45. Срединный нерв (Френк Неттер. Атлас анатомии людини)

Медіальний (присередній) шкірний нерв плеча (*nervus cutaneus brachii medialis*) (C₈–Th₁). Чутливий і найтонший з усіх довгих нервів верхньої кінцівки. Відходить від медіального пучка плечового сплетення супроводжує променеву артерію. 2–3 його гілочки проходять через пахвову фасцію та фасцію плеча. Іннервує шкіру медіальної сторони плеча до ліктьового суглоба.

Медіальний (присередній) шкірний нерв передпліччя (*nervus cutaneus antebrachii medialis*) (C₈–Th₁) – чутливий нерв, що відходить від медіального пучка плечового сплетення, прилягає до плечової артерії, спускається на передпліччя. Віддає *передню та ліктьову гілки*. *Гілки*. *Передня гілка* (*r. anterior*) іннервує при середню ділянку шкіри передньої поверхні передпліччя, а *задня гілка* (*r. posterior*) іннервує присередню ділянку шкіри верхніх двох третин задньої поверхні передпліччя.

Ліктьовий нерв (*nervus ulnaris*) відходить від медіального пучка плечового сплетення, йде разом із серединним нервом та плечовою артерією в медіальній борозні двоголового м'яза плеча. Потім нерв відхиляється медіально та вкінці, огинає медіальний надвиросток плечової кістки та лягає в ліктьову борозну передпліччя, проходить спереду від тримача згиначів та разом з ліктьовою артерією виходить на долоню.

На плечі гілок не дає. На передпліччі нерв ділиться на гілки: *долонну гілку* (*ramus palmaris*) та *м'язові гілки* (*rr. musculares*). Іннервує шкіру передпліччя в області променезап'ясткового суглоба та передньої сторони піднесення малого пальця, а також м'язи: ліктьовий згинач зап'ястя, медіальну частину глибокого згинача пальців, короткий долонний м'яз, м'язи піднесення малого пальця, долонні та тильні міжкісткові, III та IV червоподібні, м'яз що приводить великий палець кисті, короткий згинач великого пальця кисті.

Тильна гілка ліктьового нерва (*ramus dorsalis nervi ulnaris*) переходить на тильну сторону кисті. Іннервує шкіру тилу кисті. Ділиться на 5 *тильних пальцевих нервів* (*nn. digitales dorsales*), які іннервують шкіру V пальця до основи нігтьової фаланги, IV та медіальну сторону III пальця на рівні I фаланги. Долонна гілка є продовженням стовбура ліктьового нерва. Разом з ліктьовий артерією вона проходить спереду від тримача згиначів, між ним та коротким долонним м'язом, та ділиться на поверхневу та глибоку гілки.

1. *Поверхнева гілка* (*ramus superficialis*) іннервує короткий долонний м'яз, а також утворює власні долонних пальцеві нерви, що іннервують шкіру променевого краю V та ліктьового краю IV пальців.

2. *Глибока гілка* (*ramus profundus*) супроводжує глибоку гілку ліктьової артерії, а потім глибоку артеріальну долонну дугу. Іннервує всі м'язи піднесення малого пальця (короткий долонний м'яз, короткий згинач мізинця, м'язи що відводять та протиставляють мізинець), тильні та долонні міжкісткові м'язи, привідний м'яз великого пальця, глибоку голівку короткого згинача великого пальця, суглоби кисті. Чутливі гілки ліктьового нерва іннервують ліктьовий, променезап'ястний суглоби, суглоби кисті (частково).

При ураженні ліктьового нерва в межах областей його іннервації спостерігаються розлади всіх видів чутливості. Порушується також долонне згинання кисті, згинання четвертого і п'ятого пальців, зведення і розведення пальців кисті і приведення великого пальця. Виникає атрофія міжкісткових м'язів, а також гіпотенара. Внаслідок цього та перерозгинання проксимальних фаланг, згинання середніх та дистальних фаланг пальців кисть набуває характерного вигляду «пазуристої (кіггистої) лати».

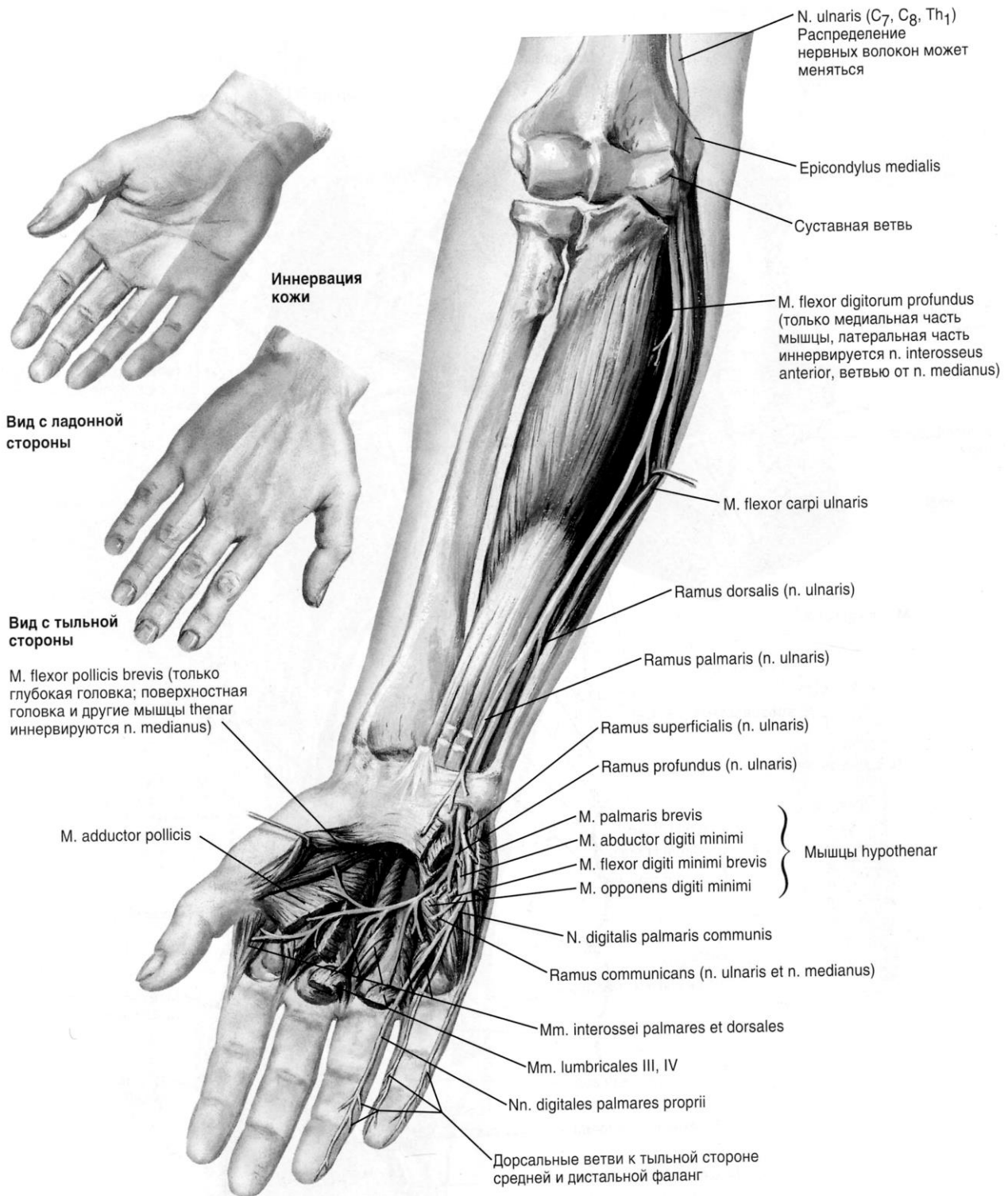


Рис. 46. Ліктьовий нерв (Френк Неттер. Атлас анатомії людини)

Променевий нерв (*nervus radialis*) (C₅–C₈) починається від заднього пучка плечового сплетення на рівні нижнього краю малого грудного м'яза.

Потім він проходить між пахвовою артерією та підлопатковим м'язом та разом з глибокою артерією плеча йде в плечом'язовий канал (*canalis humeromuscularis*), обходячи плечову кістку по спіралі та залишає цей канал в нижній третині плеча на його латеральному боці. Після цього проходить латеральну міжм'язову перетинку плеча, йде донизу між плечовим м'язом та початком плечопроменевого м'яза.

На рівні ліктьового суглоба променевий нерв ділиться на *поверхневу та глибоку гілки*.

Від променевого нерва на його шляху в пахвовій порожнині відходить *задній шкірний нерв плеча* (*nervus cutaneus brachii posterior*), який йде дозаду, пронизує довгу голівку триголового м'яза плеча, проходить фасцію поблизу сухожилля дельтоподібного м'яза та розгалужується в шкірі задньої та задньолатеральної ділянок плеча. Інший нерв - *задній шкірний нерв передпліччя* (*nervus cutaneus antebrachii posterior*). Спочатку ця гілка супроводжує променевий нерв, потім трохи вище латерального надвиростка плечової кістки проходить фасцію плеча. Він іннервує шкіру заднього боку нижнього відділу плеча та передпліччя, а також капсулу плечового суглоба.

М'язові гілки віддає за своїм ходом, вони іннервують триголовий м'яз плеча та ліктьовий м'яз, а також окремі м'язи передпліччя (*m brachioradialis et n. flexor carpi radialis*);

Глибока гілка променевого нерва (*ramus profundus*) з передньої латеральної променевої борозни іде в товщу супінатора, підходить до шийки променевої кістки, огинає її та виходить на задню сторону передпліччя. Ця гілка іннервує м'язи заднього боку передпліччя: довгий променевої розгинач зап'ястя, короткий променевої розгинач зап'ястка, супінатор, розгинач пальців, розгинач мізинця, ліктьовий розгинач зап'ястка, довгий м'яз що відводить великий палець кисті, довгий розгинач великого пальця кисті, короткий розгинач великого пальця кисті. Глибока гілка продовжується в *задній міжкістковий нерв* (*nervus interosseus posterior*), який супроводжує задню міжкісткову артерію та іннервує розташовані поруч м'язи.

Поверхнева гілка (*ramus superficialis*) виходить на передню сторону передпліччя, прямує дистально вниз, проходить в променевій борозні, розташовуючись назовні від променевої артерії. У нижній третині передпліччя ця гілка переходить на тильну сторону між плечелучевої м'язом та променевою кісткою, прободає фасцію передпліччя та іннервує шкіру тильної сторони та латеральної сторони основи великого пальця. Поверхнева гілка ділиться на *5 тильних пальцевих нервів* (*nn. digitales dorsales*). I та II нерви йдуть на променевий та ліктьовий боки великого пальця та іннервують шкіру його тильної сторони, III, IV, V нерви іннервують шкіру II та променевого боку III пальців на рівні проксимальної (основної) фаланги.

При ураженні променевого нерва у межах його іннервації спостерігаються розлади всіх видів чутливості та відзначається типова картина «повислої кисті». Хворий не може розігнути руку в ліктьовому, променево-зап'ястковому

та п'ястково-фалангових суглобах, відвести великий палець, а також не може супінувати кисть та передпліччя.

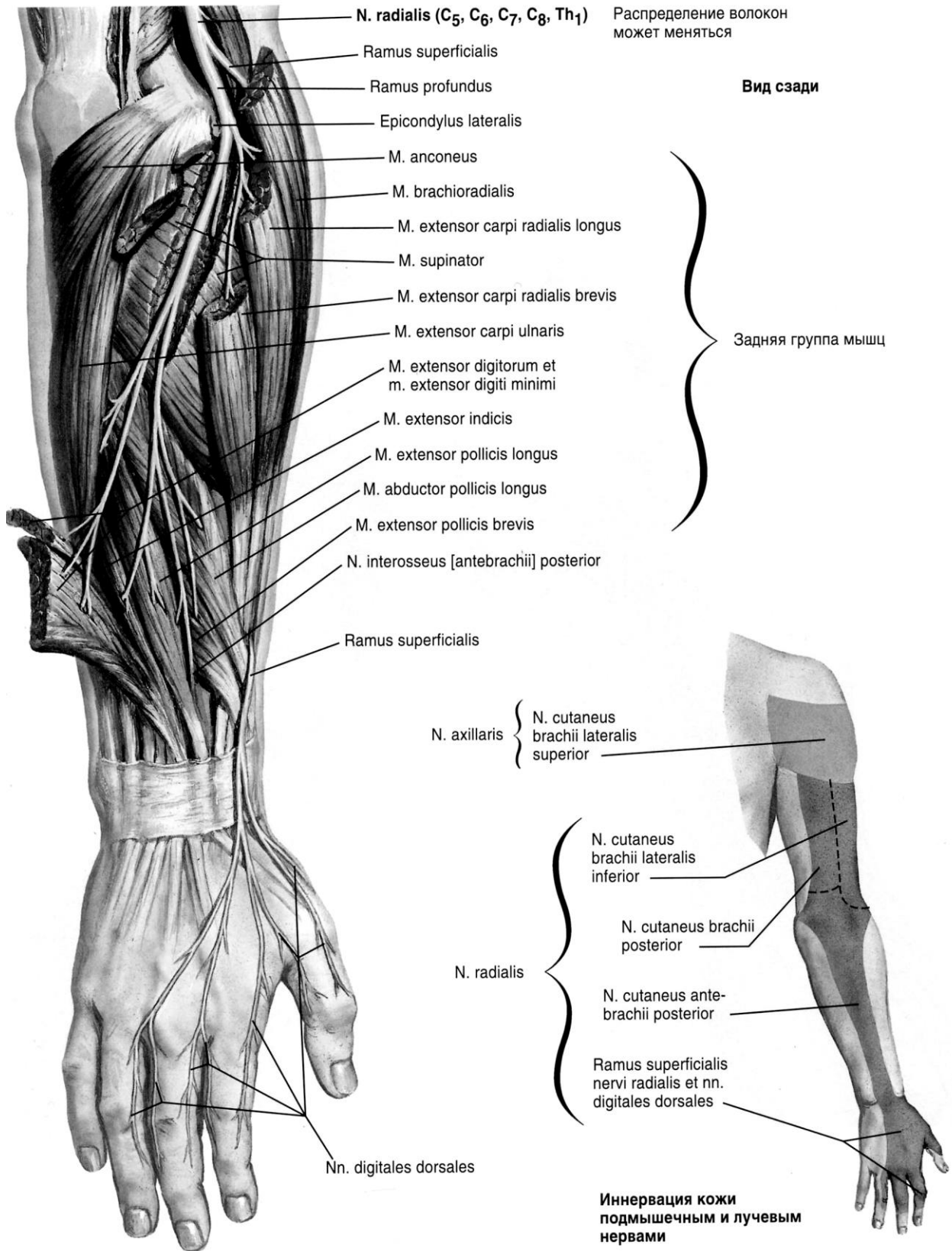
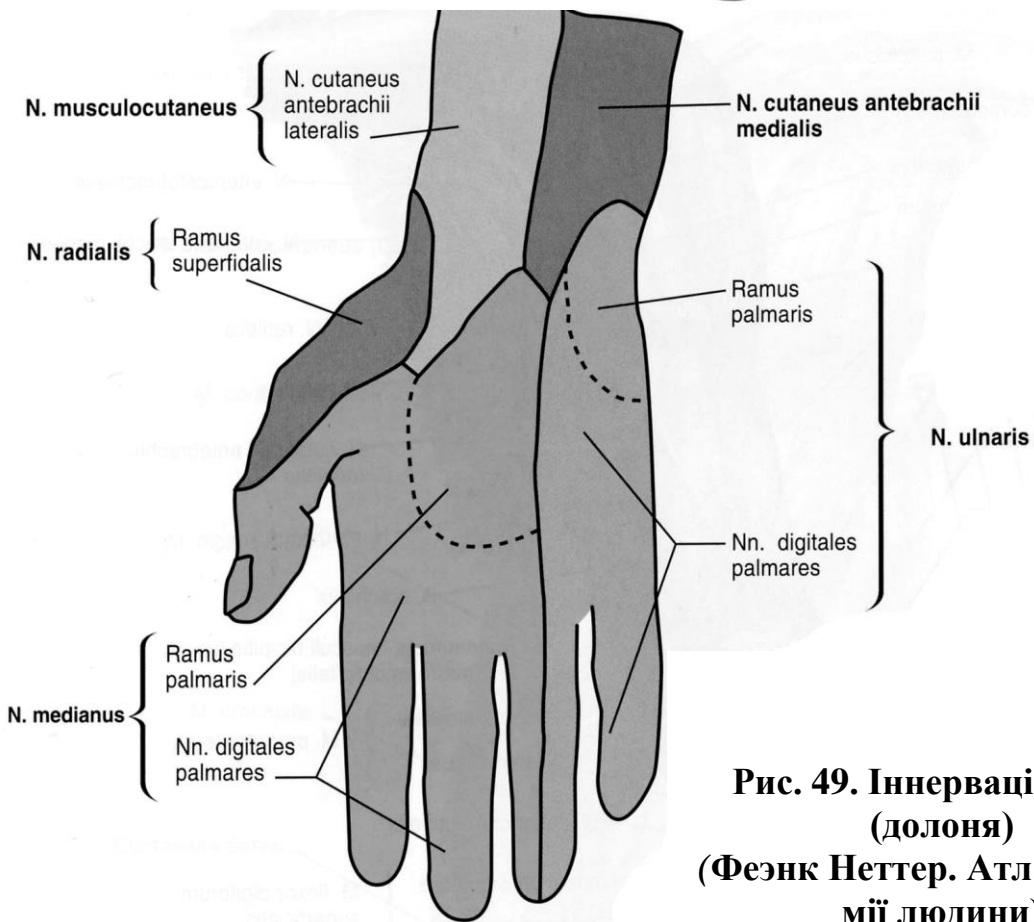
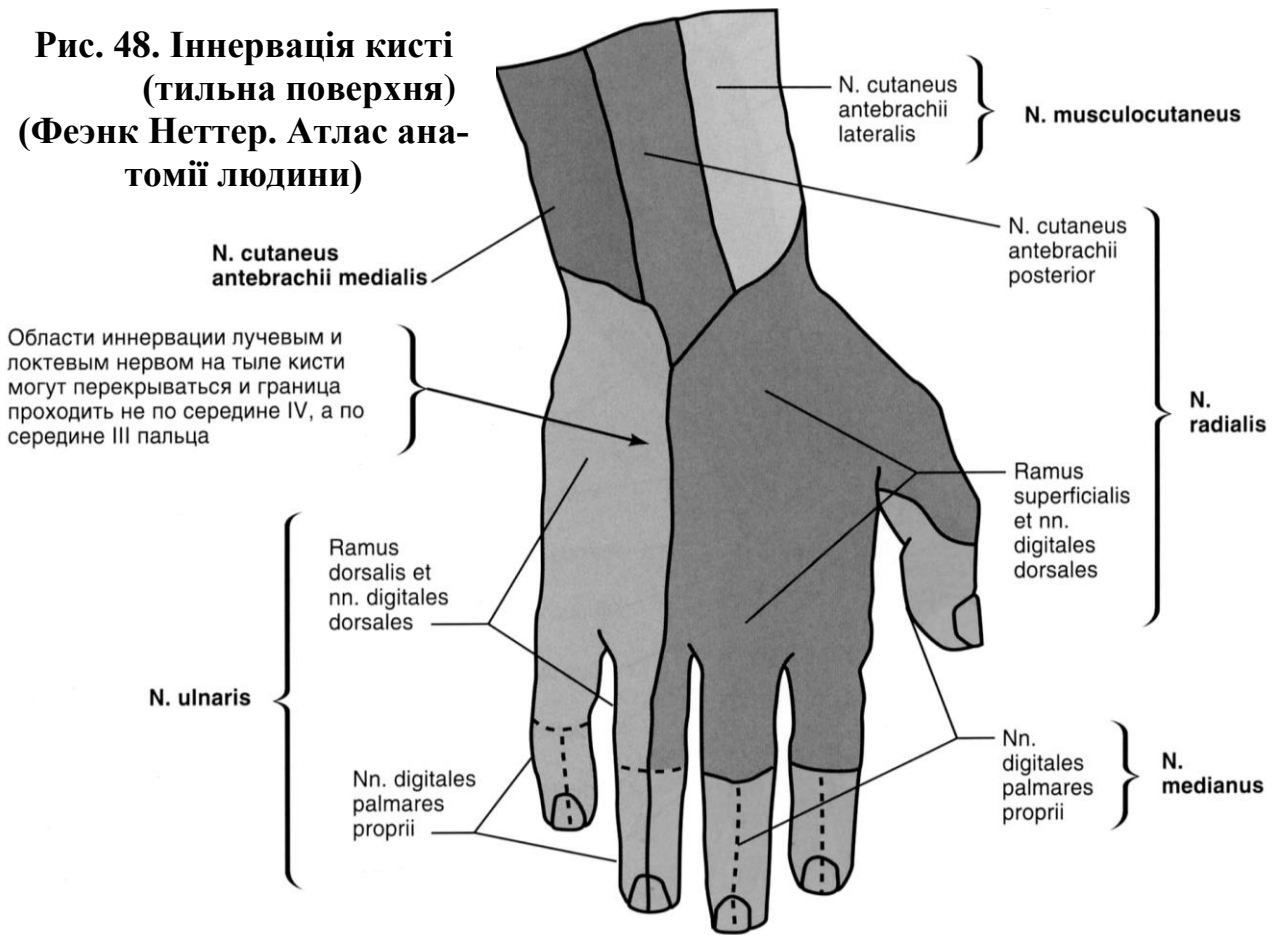


Рис. 47. Променевий нерв (Френк Неттер. Атлас анатомії людини)

**Рис. 48. Іннервація кисті
(тильна поверхня)
(Фезнк Неттер. Атлас анатомії людини)**



**Рис. 49. Іннервація кисті
(долоня)
(Фезнк Неттер. Атлас анатомії людини)**

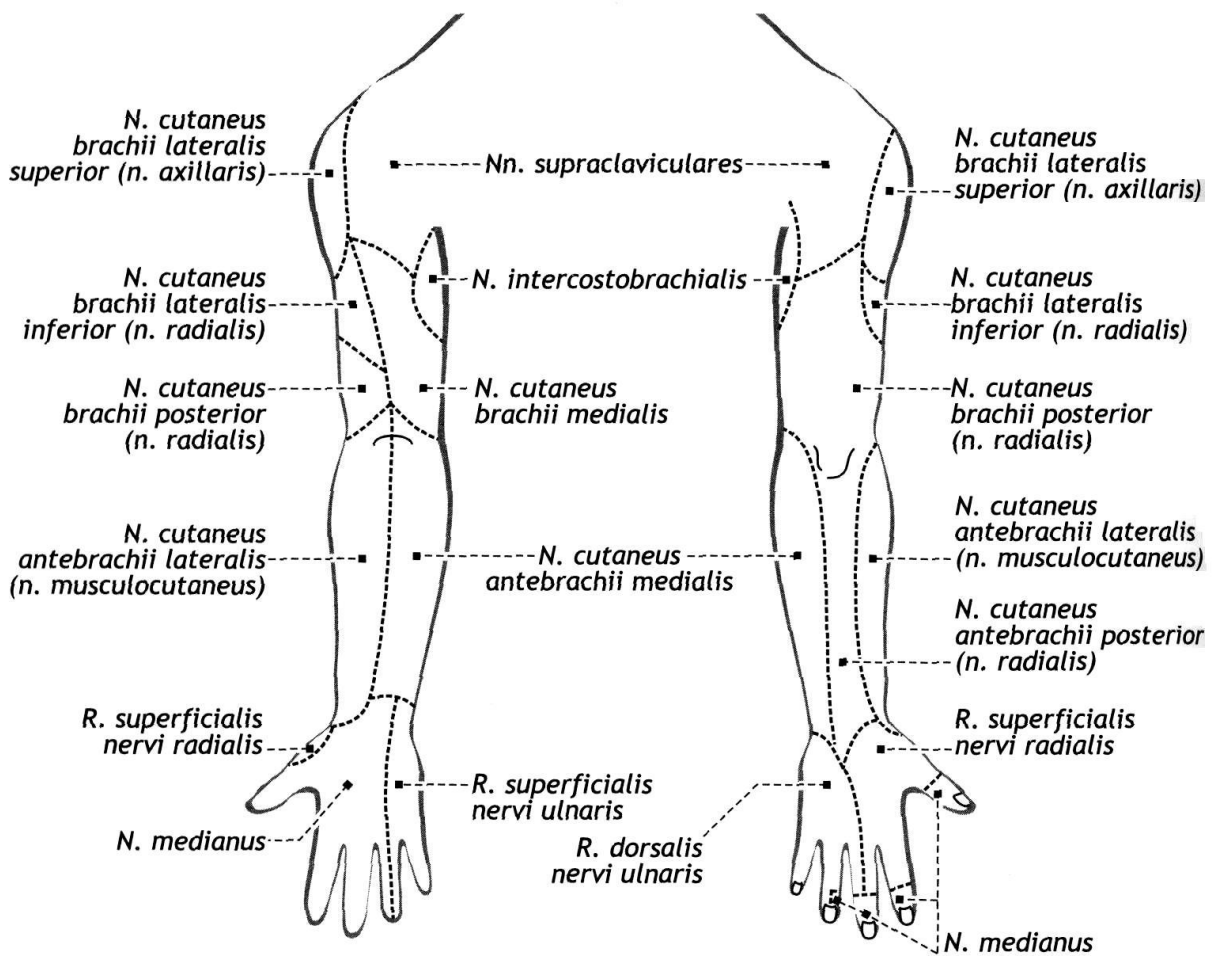


Рис. 50. Ділянки чутливої іннервації шкіри нервами плечового сплетення: долонна поверхня (ліве зображення) та задня (схематично)

ПЕРЕЛІК ПРАКТИЧНИХ НАВИЧОК ДО ЗАНЯТТЯ:

Плечове сплетення

- Стовбури
- Верхній стовбур
- Середній стовбур
- Нижній стовбур
- Надключична частина
- Дорсальний нерв лопатки
- Довгий грудний нерв,
- Підключичний нерв,
- Надлопатковий нерв,
- Підлопатковий нерв,
- Грудоспинний нерв,
- Латеральний (бічний) грудний нерв
- Медіальний (присередній) грудний

- нерви,
- Пахвовий нерв,
- Підключична частина
- Бічний пучок
- Задній пучок
- М'язово-шкірний нерв
- Серединний нерв
- Ліктювий нерв
- Променевий нерв
- Пахвовий нерв
- Медіальний шкірний нерв плеча
- Медіальний шкірний нерв передпліччя

ПЕРЕЛІК ПИТАНЬ ДО ЗАНЯТТЯ:

1. Плечове сплетення: утворення, топографія, частини, класифікація гілок.
2. Плечове сплетення: стовбури, пучки, їх топографія; описати та продемонструвати.
3. Плечове сплетення: надключична частина, її топографія, компоненти.
4. Короткі гілки плечового сплетення: їх топографія, область іннервації; описати та продемонструвати на препаратах.
5. Короткі гілки плечового сплетення: пахвовий нерв, його топографія, область іннервації; описати та продемонструвати на препаратах.
6. Плечове сплетення: підключична частина, її топографія, компоненти; описати та продемонструвати на препаратах.
7. Довгі гілки плечового сплетення: їх топографія, область іннервації; описати та продемонструвати на препаратах.
8. Довгі гілки плечового сплетення: м'язово-шкірний нерв, його утворення, топографія, гілки, область іннервації; описати та продемонструвати на препаратах.
9. Довгі гілки плечового сплетення: серединний нерв, його утворення, топографія, гілки, область іннервації; описати та продемонструвати на препаратах.
10. Довгі гілки плечового сплетення: ліктьовий нерв, його утворення, топографія, гілки, область іннервації; описати та продемонструвати на препаратах.
11. Довгі гілки плечового сплетення: променеви́й нерв, його утворення, топографія, гілки, область іннервації; описати та продемонструвати на препаратах.
12. Довгі шкірні гілки плечового сплетення: їх утворення, топографія, область іннервації

ГРУДНІ НЕРВИ. ПОПЕРЕКОВЕ СПЛЕТЕННЯ

ГРУДНІ НЕРВИ (*nn. thoracales*), утворюються, як й усі спинномозкові нерви, із з'єднання передніх рухових та задніх чутливих корінців, що відходять від грудної частини спинного мозку. Передні гілки грудних нервів направляються у відповідні міжреберні проміжки під назвою *міжребрових нервів*. Їх кількість 12 пар, з них 11 верхніх називаються міжребровими нервами, а 12-й, отримав назву *підребровий нерв* (*n. subcostalis*).

Міжреброві нерви (*n. intercostalis*) проходять в міжреберних проміжках. Верхні шість міжреброві нерви доходять до грудини та під назвою передніх шкірних гілок та закінчуються в шкірі передньої грудної стінки. П'ять нижніх та підребровий нерв тривають в передню стінку живота, іннервують м'язи передньої та бічної стінки живота та шкіру цієї ділянки. Перші два міжреброві нерви йдуть по нижній поверхні I і II ребер. VII–XII міжреброві нерви проходять крізь діафрагму в щілинах між зубцями її ребрової частини і далі йдуть між *m. obliquus intemus abdominis* et *m. transversus abdominis* наперед по задній стінці піхви прямого м'яза живота.

Від міжреберних нервів відходять:

1. *м'язові гілки* іннервують м'язи, що піднімають ребра, внутрішні та зовнішні міжреброві м'язи, підреберовий та поперечний грудні м'язи, задні (верхню та нижню) зубчасті м'язи та верхні сегменти м'язів черевної стінки.

2. *шкірні гілки*, відходять від кожного з міжребрових нервів двома гілками: *бічними шкірними та передніми шкірними*. Бічні шкірні гілки відгалужуються від міжребрових нервів приблизно посередині міжребрового проміжку. Бічні гілки I (II)–III міжребрових нервів з'єднуються з *присереднім шкірним нервом плеча* (гілкою плечового сплетення) за допомогою міжреброво-плечових нервів (nn. intercostobrachiales) і беруть участь в іннервації шкіри присередньої поверхні верхньої третини плеча.

У жінок бокові шкірні гілки від IV, V та VI міжреберних нервів іннервують шкіру області грудної залози та отримують назву *латеральних гілок молочної залози*, rr. *mammarii laterales*, а передні шкірні гілки II, III та IV іннервуючи молочну залозу мають назву *медіальних гілок молочної залози*, rr. *mammarii mediales*.

ПОПЕРЕКОВЕ СПЛЕТЕННЯ (*plexus lumbalis*) утворене передніми гілками III поперекових та частково XII грудного та IV поперекового спинномозкових нервів. Інша частина передньої гілки IV поперекового спинномозкового нерва спускається в порожнину тазу, де разом з передньою гілкою у поперекового нерва утворюють передній попереково-крижовий стовбур, що прямує до крижового сплетення. Поперекове та крижове сплетення зв'язані між собою анастомозами.

Поперекове сплетення розташоване в товщі великого поперекового м'яза та на передній поверхні квадратної м'язи попереку, спереду від поперечних відростків поперекових хребців.

Його нерви іннервують шкіру нижнього відділу передньої черевної стінки та частково стегна, медіальної сторони гомілки та стопи, зовнішніх статевих органів. М'язові гілки іннервують м'язи стінок живота, передні та медіальні м'язи стегна.

Нерви поперекового сплетення.

М'язові гілки (rr. *musculares*) йдуть до м'язів *musculus psoas major et minor*, *m. quadratus lumborum*, *mm. intertransversarii laterales lumborum*.

Клубово-підчеревний нерв (*nervus iliohypogastricus*) походить з Th₁₂–L₁, виходить з-під латерального краю великого поперекового м'яза, йде по передній поверхні квадратного м'яза попереку, проходить поперечний м'яз живота та прямує до прямого м'яза між поперечним та внутрішнім косим м'язами живота. Віддає м'язові та шкірні гілки, які іннервують м'язи та шкіру передньої черевної стінки над лобком та ділянці верхньолатеральної частини стегна.

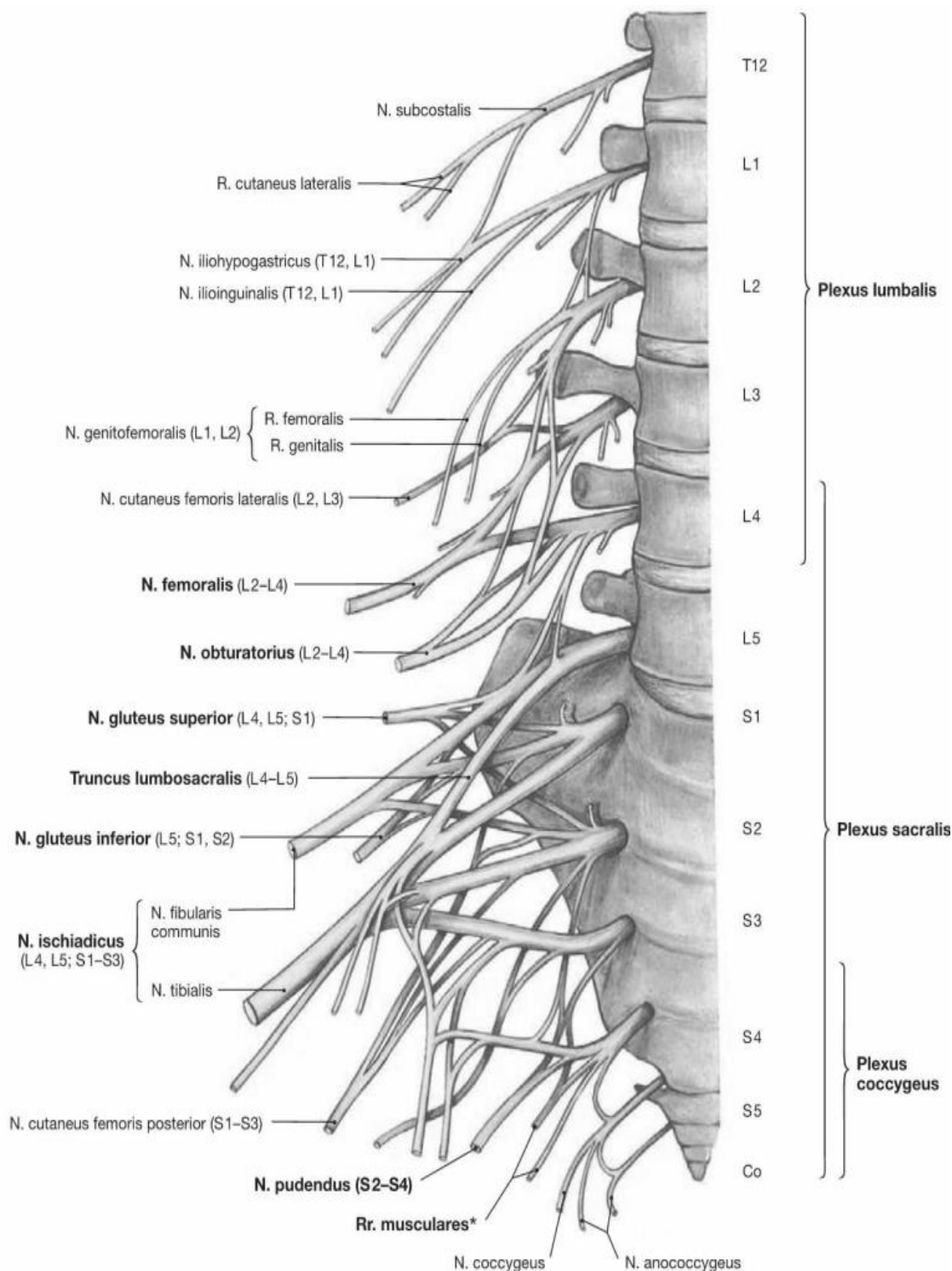


Рис. 51. Поперекове, крижове та куприкове сплетення

Гілки n. iliohypogastricus:

1. Латеральна шкірна гілка (*ramus cutaneus lateralis*) іннервує шкіру верхньолатеральної частини сідничної області, верхньолатеральної області стегна.
2. Передня шкірна гілка (*ramus cutaneus anterior*) проходить передню стінку піхви прямого м'яза живота в нижній його частині та іннервує шкіру передньої черевної стінки в лобковій області.

Клубово-пахвинний нерв (*nervus ilioinguinalis*) віддає передні калиткові гілки (*rr. scrotales anteriores*) у чоловіків або *передні губні гілки* (*rr. labiales anteriores*) у жінок, а також іннервує шкіру пахвинної області, лобка та верхньомедіального боку стегна.

Стегново-статевий нерв (*nervus genitofemoralis*) формується з L₁–L₂, проходить великий поперековий м'яз, ділиться на дві гілки.

Статева гілка (*ramus genitalis*) входить у пахвинний канал через його задню стінку або через глибоке пахвинне кільце, супроводжує сім'яний канатик (у чоловіків) або круглу маткову зв'язку (у жінок). Гілка виходить з каналу через поверхнєве пахвинне кільце і іннервує шкіру, м'ясисту оболонку калитки, м'яз що піднімає яєчко, а також шкіру верхньомедіального боку стегна (у чоловіків) або круглу зв'язку матки, шкіру великих соромітних губ (у жінок).

Стегнова гілка (*ramus femoralis*) проходить на стегно через судинну затоку збоку від стегнової артерії, пронизує решітчасту фасцію і іннервує шкіру верхньоприсередньої поверхні стегна під пахвинною зв'язкою

Латеральний (бічний) шкірний нерв стегна (*nervus cutaneus femoris lateralis*) формується з L₂–L₃ та іннервує шкіру задньолатерального боку стегна а також задньонижнього боку сідничної області.

Затульний нерв (*nervus obturatorius*). Формується з L₂–L₄. Спускається на бічну стінку малого тазу та йде до внутрішнього отвору затульного каналу в супроводі лежачих під нею запульних артерії та вен. Далі ділиться на 2 гілки:

1. *Задня гілка* (*r. posterior*) крім м'язових гілок віддає гілки до суглобової капсулі кульшового суглоба.

2. *Передня гілка* (*r. anterior*) є продовженням основного стовбура. Віддає м'язові гілки та у вигляді шкірної гілки розгалужується в шкірі нижніх відділів медіальної поверхні стегна.

Стегновий нерв (*nervus femoralis*) є найбільшим стовбуром поперекового сплетення, що формується з L₂–L₄. Нерв починається 3 корінцями, які проходять в товщі великого поперекового м'яза та на рівні поперечного відростка V поперекового хребця зливаються в загальний стовбур.

М'язові гілки іннервують м'язи переднього боку стегна - чотириглавий, кравецький, гребенчатий. 3–5 передніх *шкірних гілок* (*rr. cutanei anteriores*) іннервують шкіру передньої поверхні стегна.

Кінцевою гілкою стегового нерва є *підшкірний нерв ноги* (*nervus saphenus*). Він супроводжує стегову артерію в привідному каналі, виходить з нього разом з низхідною артерією коліна, пронизує широку фасцію стегна і спускається по гомілці до присереднього краю стопи.

Віддає *піднаколінкову гілку* (*ramus infrapatellaris*), яка прямує вперед та в бік, де іннервує шкіру нижче наколінка та коло колінного суглоба. Також нерв віддає *присередні шкірні гілки гомілки* (*rr. cutanei cruris mediales*) що іннервують шкіру присередньої поверхні гомілки та присереднього краю стопи до великого пальця стопи включно.

Непостійний додатковий затулений нерв (*n. obturatorius accessorius*), з L₂–L₄, йде від поперекового сплетення вниз по передній поверхні клубової фа-

сці, перегинається через гребінь лобкової кістки і іннервує гребінний м'яз та кульшовий суглоб.

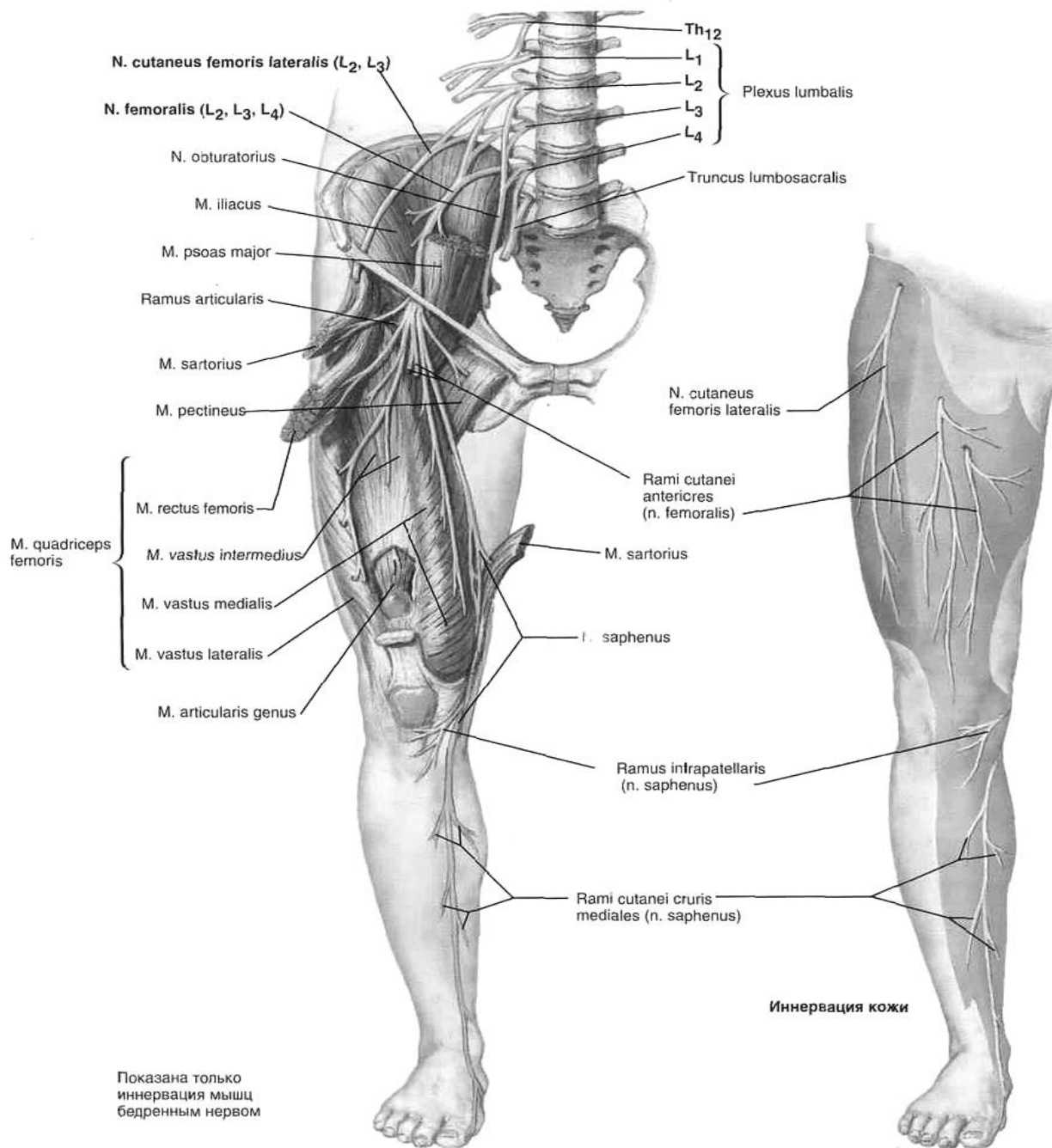


Рис. 52. Стегновий нерв та латеральний шкірний нерв стегна (Френк Неттер. Атлас анатомії людини)

ПЕРЕЛІК ПРАКТИЧНИХ НАВИЧОК ДО ЗАНЯТТЯ:

Міжреброві нерви

Поперекове сплетення

- крижово-підчеревного нерв

- крижово-пахвинний нерв

- статевостегновий нерв

- бічний шкірний нерв стегна

- затульний нерв

- стегновий нерв

КРИЖОВЕ СПЛЕТЕННЯ. КУПРИКОВЕ СПЛЕТЕННЯ

КРИЖОВЕ СПЛЕТЕННЯ (*plexus sacralis*) – найбільше сплетення в тілі людини, яке утворене передніми гілками V поперекового, I-IV крижових та частково IV поперекового спинномозкових нервів.

Крижове сплетення розташоване між грушоподібним м'язом ззаду та тазовою фасцією спереду. Це сплетення *іннервує* м'язи та частково шкіру сідничної області та промежини, шкіру зовнішніх статевих органів, шкіру та м'язи задньої сторони стегна, кістки, суглоби, м'язи та шкіру гомілки та стопи крім невеликої ділянки шкіри, яку іннервує підшкірний нерв ноги (з поперекового сплетення).

Гілки крижового сплетення діляться на **короткі** та **довгі**.

Короткі гілки крижового сплетення

Короткі гілки закінчуються в області тазового поясу, довгі гілки прямують до м'язів, суглобів, шкірі вільної частини нижньої кінцівки.

Короткі нерви крижового сплетення йдуть до м'язів та шкірі тазового пояса через над грушоподібне та під грушоподібне отвори.

Внутрішній затульний нерв (*nervus obturatorius internus*), **нерв грушоподібного м'яза** (*nervus piriformis*), **нерв квадратної м'яза стегна** (*nervus musculi quadrati femoris*) іннервують внутрішню затульну, грушоподібну, верхню та нижню близнюкові м'язи та квадратний м'яз стегна.

Верхній сідничний нерв (*nervus gluteus superior*) формується з L₄-S₁, виходить з порожнини таза через надгрушоподібний отвір разом з однойменною артерією, прямує вгору та в бік між середнім та малим сідничним м'язом, іннервує їх, а також м'яз, що напружує широку фасцію стегна.

При ураженні верхнього сідничного нерва утруднюється відведення стегна. При двобічному ураженні виникає "качина" хода: під час ходьби хворий хитається з боку в бік.

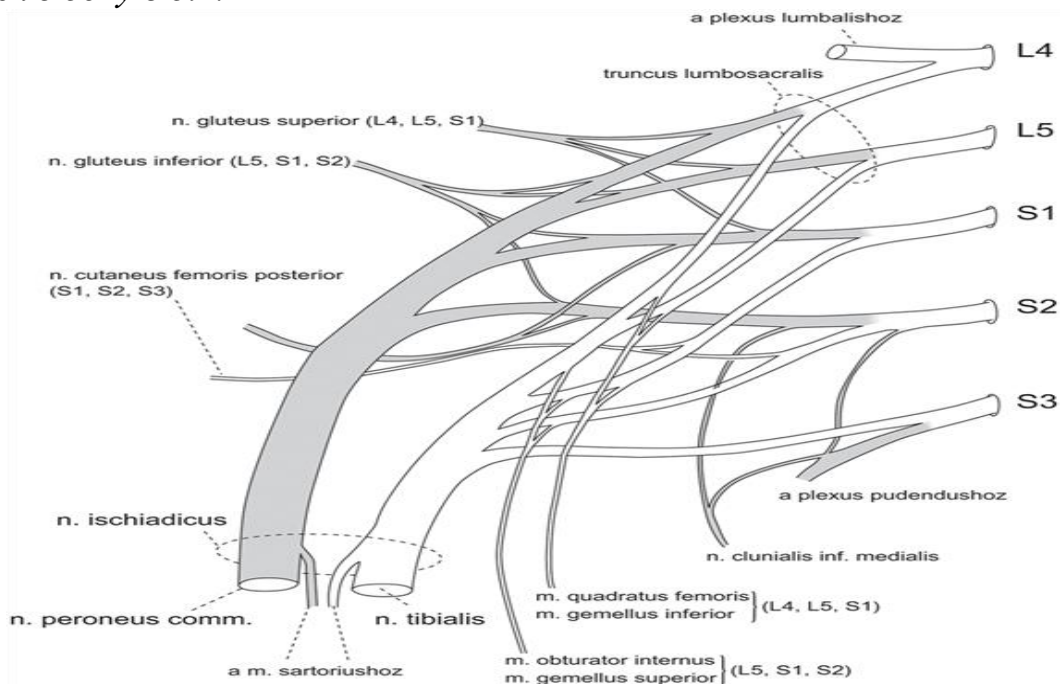


Рис. 53. Схема формування крижового сплетення

Нижній сідничний нерв (*nervus gluteus inferior*) формується з L₅–S₂, виходить з порожнини таза через підгрушеподібний отвір та іннервує великий сідничний м'яз та капсулу тазостегнового суглоба.

Соромітний нерв (*nervus pudendus*) віддає: нижні *ректальні нерви* (*nn. rectales inferiores*), які іннервують зовнішній сфінктер заднього проходу, шкіру в області заднього проходу; *промежинні нерви* (*nn. perineales*), що йдуть до сіднично-печеристих, цибулинно-губчастого, поверхневого та глибокого поперечного м'язів промежини, та до шкіри промежини. Гілки промежинних нервів віддають також задні *каліткові нерви* (*nn. scrotales posteriores*) у чоловіків або *задні губні нерви* (*nn. labiales posteriores*) у жінок.

Дорсальний нерв статевого члена (клітора) (*nervus dorsalis penis – clitoridis*) є кінцевою гілкою статевого нерва. Разом з дорсальною артерією статевого члена (клітора) цей нерв проходить через сечостатеву діафрагму та прямує до статевого члена (клітора), віддаючи по ходу бічні гілки. У чоловіків іннервує шкіру та тіла статевого члена, у жінок – великі та малі соромітні губи та клітор. Іннервує також глибокий поперечний м'яз промежини та зовнішній сфінктер сечівника.

Довгі гілки крижового сплетення.

Задній шкірний нерв стегна (*nervus cutaneus femoris posterior*) – чутливий нерв, формується з S₁–S₃. Іннервує шкіру задньо-присереднього боку стегна до підколінної ямки. Цей нерв на своєму шляху віддає *нижні нерви сідниць* (*nn. gluteus inferiores*), які іннервують шкіру сідничної області, *промежинні нерви* (*nn. perineales*), що іннервують шкіру промежини.

Сідничний нерв (*nervus ischiadicus*) формується з L₄–S₃, змішаний, є найбільш товстим нервом тіла людини. Цей нерв виходить з порожнини таза через підгрушеподібне отвір, проходить під великим сідничним м'язом на задню сторону стегна та спускається донизу. У верхньому куті підколінної ямки (інколи вище) сідничний нерв розділяється на свої дві гілки: товстий *великогомілковий нерв* і порівняно тонкий *загальний малогомілковий нерв*.

Великогомілковий нерв (*nervus tibialis*) є продовженням стовбура сідничного нерва на гомілці. Виходить з порожнини таза через підгрушеподібний отвір та проходить вниз через середину підколінної ямки безпосередньо під фасцією, позаду підколінної вени.

Віддає *м'язові гілки* (*rr. musculares*), які іннервують литковий, камбалоподібний, підошовний, підколінний м'язи, довгий згинач пальців стопи, задній великогомілковий м'яз, довгий згинач великого пальця стопи.

Медіальний (присередній) шкірний нерв литки (*nervus cutaneus surae medialis*) відходить від великогомілкового нерва в підколінній ямці. Іннервує шкіру задньомедіальної боку гомілки.

Литковий нерв (*nervus suralis*) є продовженням медіального шкірного нерва литки після того як з'єднується з малогомілковою сполучною гілкою *n. cutaneus surae lateralis medialis* (яка є відгалуженням загального малогомілкового нерва), стає підшкірним та йде позаду бічної кісточки, а потім по латеральному краю стопи, іннервує шкіру латерального відділу п'яткової області, латерального краю тилу стопи та бічної сторони мізинця.

Кінцевими гілками великогомілкової нерва є медіальний та латеральний підошовні нерви.

Медіальний (присередній) підошовний нерв (*nervus plantaris medialis*) іннервує короткий згинач пальців, медіальну голівку короткого згинача великого пальця стопи та м'яз, що відводить великий палець стопи, а також I–II червоподібні м'язи. Від медіального підошовного нерва відходять загальні підошовні пальцеві нерви (*nn. digitales plantares communes*), які лежать під підошовним апоневрозом та в супроводі підошовних плеснових артерій прямують у бік перших 3 міжпальцевих проміжків. Кожен з цих 3 загальних пальцевих нервів на рівні основи пальців ділиться на два власних пальцевих нерва (*nn. digitales plantares proprii*), що іннервують шкіру звернених одна до одної сторін I–IV пальців стопи.

Латеральний (бічний) підошовний нерв (*nervus plantaris lateralis*) розташований на підошві спочатку між підошовним квадратним м'язом та коротким згиначів пальців, потім в латеральній підошовній борозні разом з латеральною підошовною артерією. На рівні IV–V передплесне-плеснових суглобів цей нерв ділиться на поверхневу та глибоку гілки.

1. Від поверхневої гілки (*ramus superficialis*) відходять власний підошовний нерв (V пальця), що йде в латеральному напрямку та іннервує шкіру підошовної та латеральної сторін V пальця, а також загальні підошовні пальцеві нерви, які діляться на власні пальцеві нерви. Власні пальцеві нерви іннервують шкіру звернених один до одного сторін IV та V пальців стопи.
2. Глибока гілка (*ramus profundus*) супроводжує артеріальну дугу та іннервує межкостніе, III та IV червоподібні м'язи, м'яз, що приводить великий палець, латеральну голівку короткого згинача великого пальця, квадратну м'яз підошви та м'яз, що відводить мізинець.

При ураженні великогомілкового нерва має місце параліч згиначів стопи та пальців, що утруднює або унеможлиблює підошовне згинання стопи і пальців. Хворий не може стояти на пальцях, але стоїть на п'ятці («п'яткова стопа»). Чутливі розлади на шкірі задньої поверхні гомілки та на підошві.

Загальний малогомілковий нерв (*n. fibularis communis seu n. peroneus communis*), з L₄–S₂ – змішаного типу, становить другу велику гілку сідничого нерва. Відокремившись від останнього, іде вниз уздовж бічної стінки підколінної ямки і досягає головки малогомілкової кістки, огинає шийку цієї кістки і розділяється на дві кінцеві гілки – поверхневий та глибокий малогомілковий нерви. До свого поділу загальний малогомілковий нерв дає в підколінній ямці м'язові гілки до короткої головки двоголового м'яза стегна та бічний шкірний нерв литки. Бічний шкірний нерв литки (*n. cutaneus surae lateralis*) спускається по задній поверхні бічної головки литкового м'яза і віддавши сполучну гілку (*r. communicans fibularis*) до присереднього шкірного нерва литки (гілки *n. tibialis*), іннервує шкіру бічної поверхні проксимальних двох третин гомілки. Після цього, як було вже вказано вище, волокна бічного та присереднього шкірного нерва йдуть вниз одним стовбуром під назвою *n. suralis*.

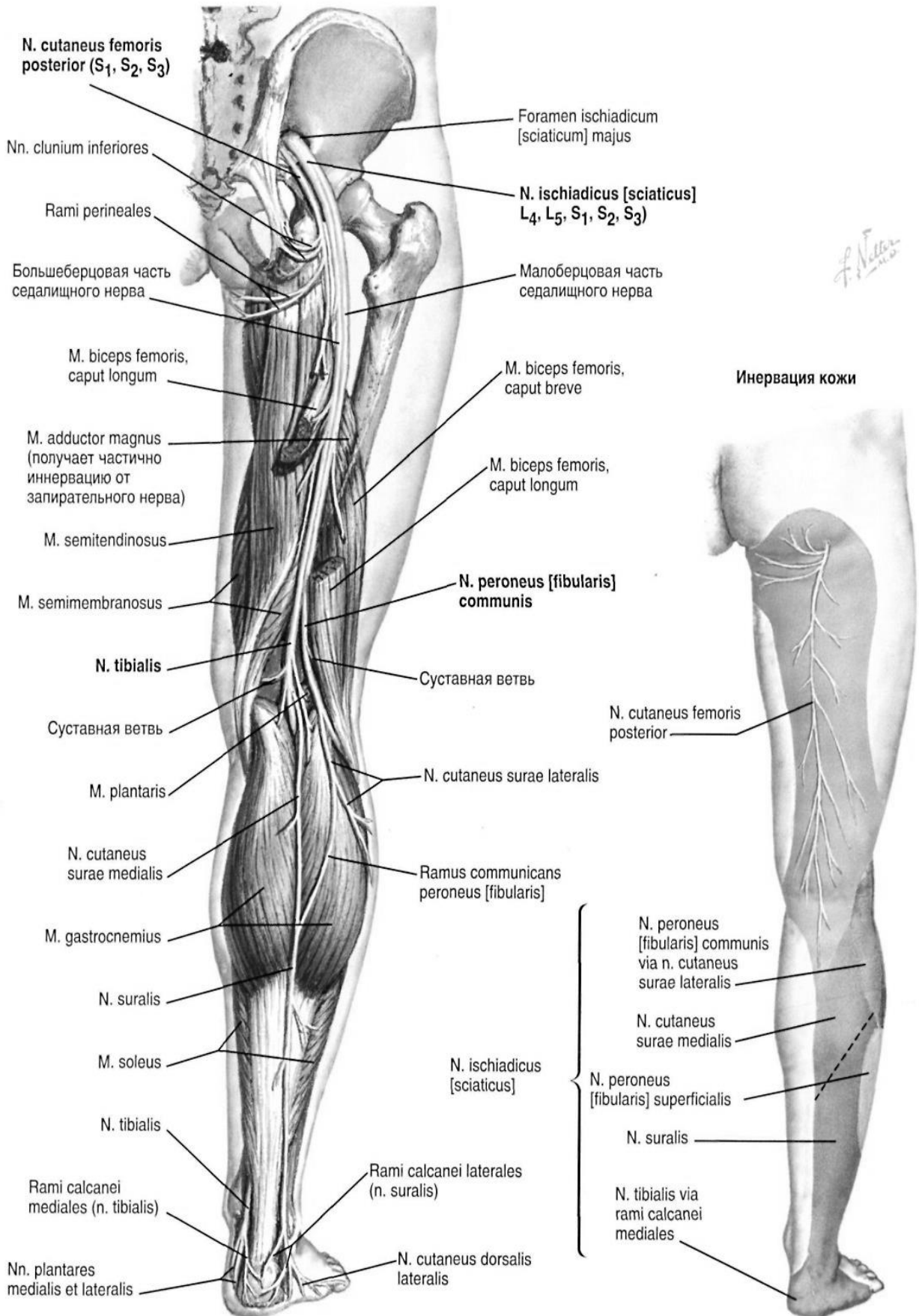


Рис. 54. Сідничний та задній шкірний нерви стегна (Френк Неттер. Атлас анатомії людини)

Поверхневий малогомілкової нерв (nervus fibularis superficialis) іннервує довгу та коротку малогомілкові м'язи. Кінцевими гілками нерва є *медіальний та проміжний шкірні тильні нерви*.

1. *Медіальний тильний шкірний нерв (nervus cutaneus dorsalis medialis)* іннервує шкіру медіального краю стопи, медіальної боку великого пальця та шкіру звернених один до одного поверхонь II та III пальців.
2. *Проміжний тильний шкірний нерв (nervus cutaneus dorsalis intermedius)* спускається по передньолатеральній стороні стопи та ділиться на тильні пальцеві нерви стопи, які іннервують шкіру звернених один до одного сторін III, IV, V пальців.

Глибокий малогомілкової нерв (nervus fibularis profundus) іннервує передній великогомілковий м'яз, довгі розгиначі пальців та розгинач великого пальця, короткий розгинач пальців та короткий розгинач великого пальця та капсулу гомілковостопного суглоба. Проходить під тримачами м'язів-розгиначів і виходить на тил стопи, де розгалужується на *тильні пальцеві нерви стопи (nn. digitales dorsales pedis)*, які іннервують шкіру обернених одна до одної поверхонь I та II пальців стопи (крім шкіри дистальних фаланг цих пальців).

При ураженні загального малогомілкового нерва, крім порушення чутливості в зоні іннервації, неможливо розігнути стопу і пальці; це зумовлює звисання стопи («кінська стопа») і зміну ходи, що має характер «перонеальної», «півнячої» або «стелажної».

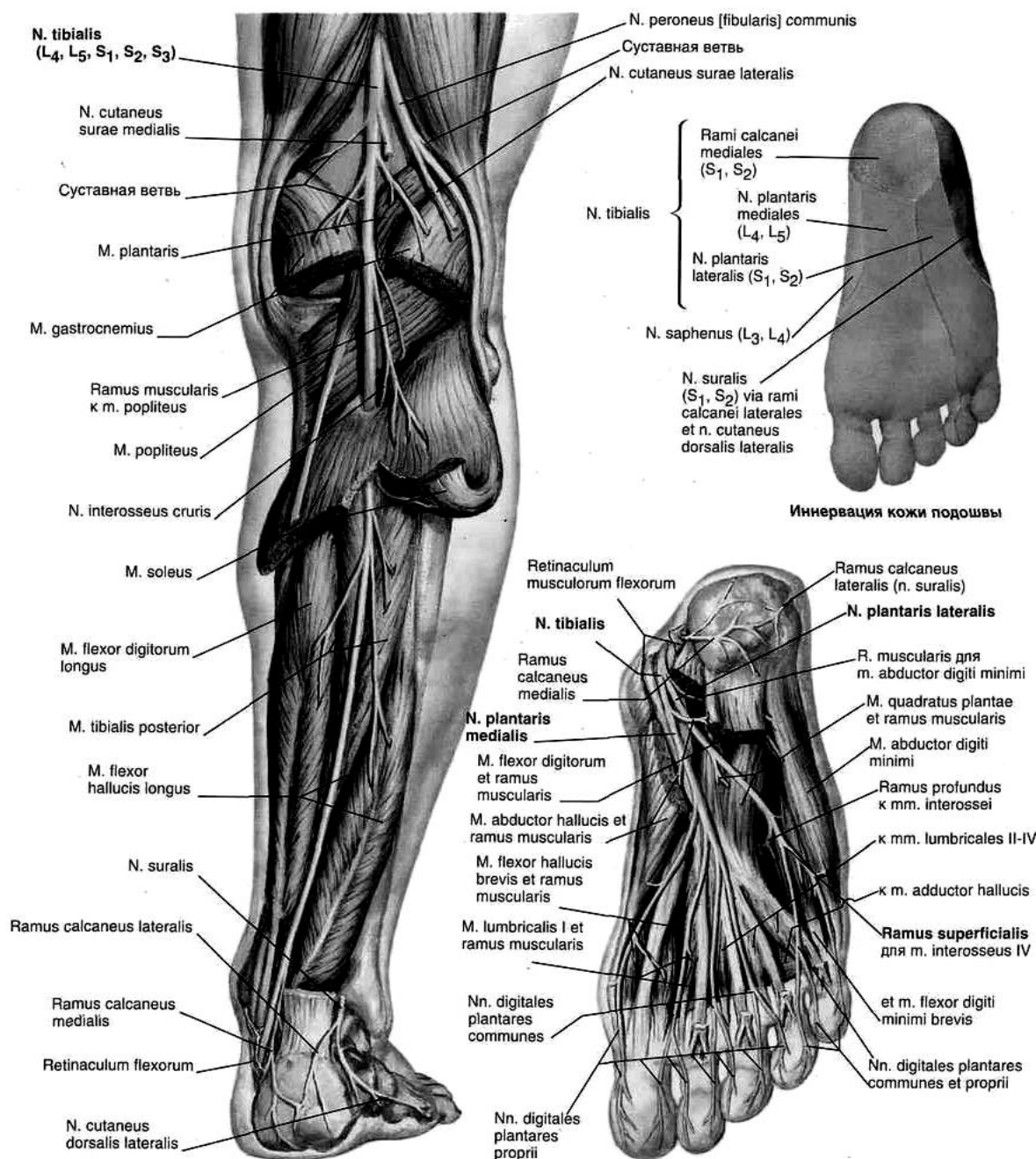


Рис. 55. Великогомількової нерв та його гілки. Шкірна іннервація стопи (Френк Неттер. Атлас анатомії людини)

КУПРИКОВЕ СПЛЕТЕННЯ

Куприкове сплетення (plexus cossygeus) утворене передніми гілками 5-го (іноді й 4-го) крижового нервів та **куприкового нерва** (*n. cossygeus*). Це сплетення розташоване в порожнині малого тазу на поверхні куприкового м'яза та крижово-остистій зв'язці. Воно пов'язане із статевим нервом та з кінцевим відділом симпатичного стовбура. Від куприкового сплетення відходять:

- 3–5 тоненьких **відхідниково-куприкових нервів** (*nn. apocossygei*), які іннервують шкіру в області куприка та анального отвору.
- **куприковий нерв** (*мязові гілки*), іннервує куприковий м'яз, м'яз, що піднімає задній прохід, вентральний крижово-куприковий м'яз.

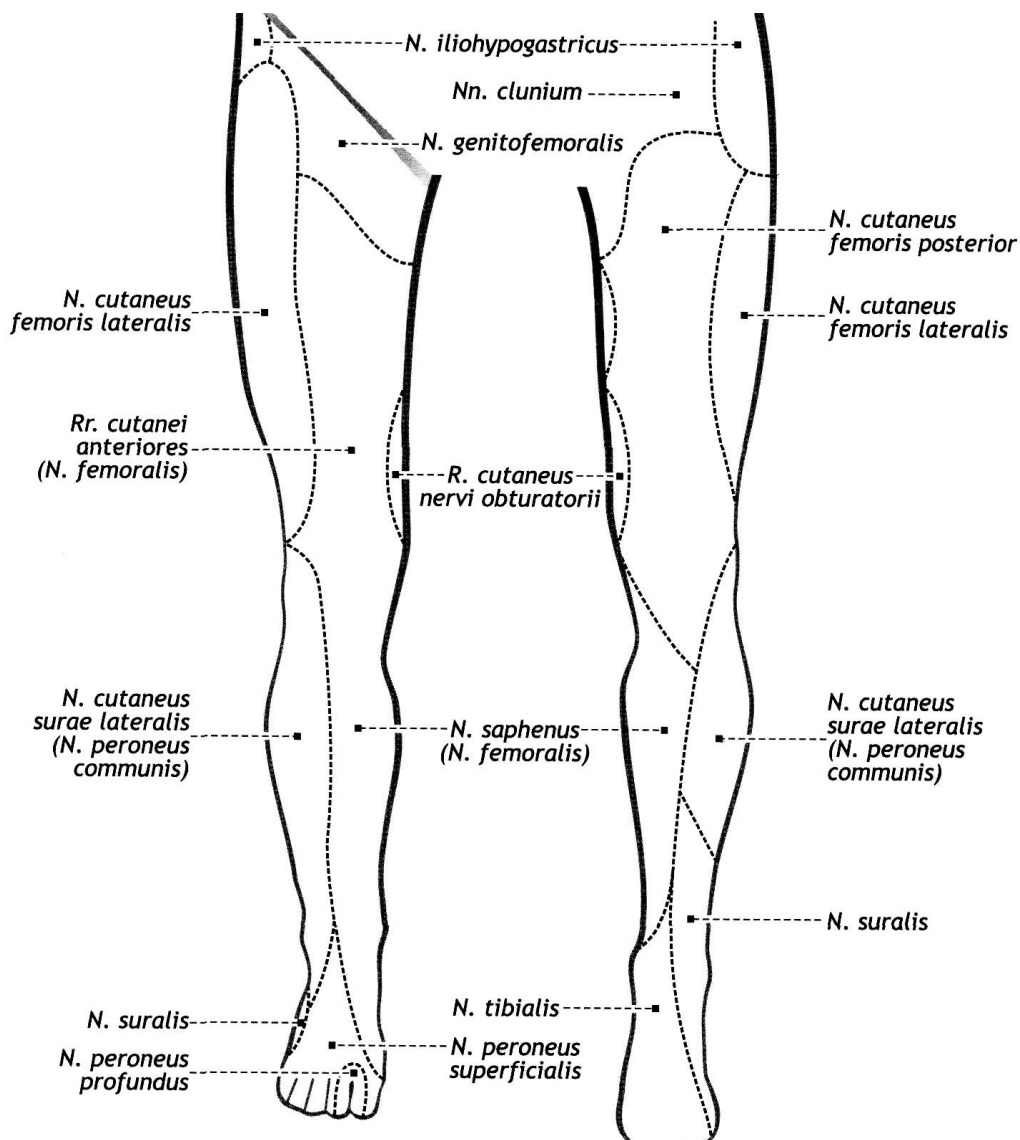


Рис. 56. Шкірна іннервація нижньої кінцівки нервами поперекового та крижового сплетення

ПЕРЕЛІК ПИТАНЬ ДО РОЗДІЛУ «Судини та нерви тулуба і кінцівок»:

1. Серцевосудинна система: компоненти, функції.
2. Розвиток серця в ембріогенезі: джерела розвитку, стадії розвитку, їх характеристика.
3. Вади розвитку серця.
4. Вікові особливості будови серця.
5. Серце: топографія, варіанти положення серця, варіанти форми серця.
6. Серце: зовнішня будова; описати та продемонструвати на препаратах.
7. Серце: камери серця, назвати та продемонструвати на препараті.
8. Серце: проекція серця на передню стінку грудної клітки.
9. Серце: область аускультатії клапанів серця.
10. Велике коло кровообігу.
11. Мале коло кровообігу.
12. Кровообіг плоду.

Анатомія серця

1. Праве передсердя: судини, які у нього впадають, вушко, рельєф внутрішньої поверхні, міжпередсердна перетинка; описати та продемонструвати на препаратах.
2. Правий передсердно-шлуночковий клапан: топографія, стулки, їх будова; описати та продемонструвати на препаратах.
3. Правий шлуночок: з'єднання, будова, рельєф внутрішньої поверхні;
4. Клапан легеневого стовбура: топографія, будова; описати та продемонструють на препаратах.
5. Міжшлуночкова перетинка: частини, її будова.
6. Ліве передсердя: судини, які в нього впадають, вушко, рельєф поверхні; описати та показати.
7. Лівий передсердно-шлуночковий клапан: топографія, стулки, їх будова; описати та продемонструвати на препаратах.
8. Лівий шлуночок: з'єднання, будова, рельєф внутрішньої поверхні; описати та продемонструвати.
9. Клапан аорти: топографія, будова; описати та продемонструвати на препаратах.
10. Клапани серця: топографія, будова; описати та продемонструвати на препаратах.
11. Серце: будова стінки.
12. Серце: ендокард, його будова. Які структури серця утворені ендокардом?
13. Серце: міокард передсердь, його будова.
14. Серце: міокард шлуночків, його будова.
15. Провідна система серця: вузли, пучки, їх топографія, функції.
16. Серце: джерело кровопостачання; описати та продемонструвати на препараті.
17. Серце: права вінцева артерія, її топографія, гілки, область кровопостачання; описати та продемонструвати на препаратах.
18. Серце: ліва вінцева артерія, її топографія, гілки, область кровопостачання; описати та продемонструвати на препаратах.
19. Серце: анастомози між правою та лівою вінцевими артеріями, назвати та описати їх топографію.
20. Серце: описати шляхи відтоку венозної крові від стінки серця.
21. Серце: вінцева пазуха, її топографія, притоки; описати та продемонструвати на препаратах.
22. Перикард (осердя): будова, пазухи.

Аорта та її частини

1. Аорта: частини, топографія, описати та продемонструвати на препаратах.
2. Грудна аорта: топографія, гілки, область кровопостачання; описати та продемонструвати на препаратах.
3. Грудна аорта: топографія, пристінкові гілки, область їх кровопостачання; описати та продемонструвати на препаратах.

4. Грудна аорта: топографія, нутрощеві гілки, область їх кровопостачання; описати та продемонструвати на препаратах.
5. Черевна аорта: топографія, класифікація гілок; назвати та продемонструвати.
6. Черевна аорта: пристінкові гілки, їх топографія, область кровопостачання; описати та продемонструвати на препаратах.
7. Черевна аорта: Вісцеральні гілки, їх класифікація, топографія, область кровопостачання; описати та продемонструвати на препаратах.
8. Черевна аорта: парні нутрощеві гілки, топографія, область кровопостачання; описати та продемонструвати на препаратах.
9. Черевна аорта: непарні нутрощеві гілки, топографія, область кровопостачання; описати та продемонструвати на препаратах.
10. Черевна аорта: черевний стовбур, його топографія, гілки, область кровопостачання; описати та продемонструвати на препаратах.
11. Черевний стовбур: загальна печінкова артерія, її топографія, гілки, область кровопостачання; описати та продемонструвати на препаратах.
12. Черевний стовбур: селезінковий артерія, її топографія, гілки, область кровопостачання; описати та продемонструвати на препаратах.
13. Черевна аорта: верхня брижова артерія: топографія, гілки, область кровопостачання; описати та продемонструвати на препаратах.
14. Черевна аорта: нижня брижова артерія: топографія, гілки, область кровопостачання; описати та продемонструвати на препаратах.
15. Міжсистемні та внутрішньосистемні артеріальні анастомози гілок черевної аорти.
16. Загальна клубова артерія: утворення, топографія, гілки; описати та продемонструвати на препаратах.
17. Внутрішня клубова артерія: топографія, класифікація гілок, назвати та продемонструвати на препаратах.
18. Внутрішня клубова артерія: пристінкові гілки, їх топографія, область кровопостачання; описати та продемонструвати на препаратах.
19. Внутрішня клубова артерія: нутрощеві гілки, їх топографія, область кровопостачання; описати та продемонструвати на препаратах.
20. Внутрішня клубова артерія: внутрішня статева артерія, її топографія, гілки, область кровопостачання; описати та продемонструвати на препаратах.

Вени тулуба

1. Загальна анатомія вен: анатомічна класифікація; класифікація за будовою стінки; функції різних груп вен.
2. Закономірності розподілу вен в організмі людини. Коріння та притоки вен: визначення.
3. Розвиток венозних судин в ембріогенезі
4. Верхня порожниста вена: утворення (корені), топографія, притоки; описати та продемонструвати на препаратах.
5. Непарна вена: утворення, топографія, класифікація приток; описати та продемонструвати на препаратах.

6. Непарна вена: вісцеральні притоки, область збору крові; описати та продемонструвати на препаратах.
7. Непарна вена: пристінкові притоки, область збору крові; описати та продемонструвати на препаратах.
8. Півнепарна вена: утворення, топографія, класифікація приток; описати та продемонструвати на препаратах.
9. Півнепарна вена: вісцеральні притоки, область збору венозної крові; описати та продемонструвати на препаратах.
10. Півнепарна вена: пристінкові притоки, область збору венозної крові; описати та продемонструвати на препаратах.
11. Додаткова півнепарна вена: топографія, притоки.
12. Міжреброві вени: топографія, притоки, область збору венозної крові; описати та продемонструвати на препаратах.
13. Вени хребтового стовпа: хребтові венозні сплетення, їх топографія, шляхи відтоку крові.
4. Нижня порожниста вена: утворення (корені), топографія, класифікація; описати та продемонструвати на препаратах.
15. Нижня порожниста вена: вісцеральні притоки, область збору венозної крові; описати та продемонструвати на препаратах.
16. Нижня порожниста вена: пристінкові притоки, область збору венозної крові; описати та продемонструвати на препаратах.
17. Ворітна печінкова вена: утворення (корені), притоки, область збору венозної крові; топографія; описати та продемонструвати на препаратах.
18. Воротна печінкова вена: утворення, притоки, топографія, функціональне значення.
19. Внутрішня клубова вена: топографія, класифікація приток.
20. Внутрішня клубова вена: пристінкові притоки, їх топографія, область збору венозної крові; описати та продемонструвати на препаратах.
21. Венозні сплетення малого тазу: утворення, топографія, область збору венозної крові.
22. Внутрішньосистемні та міжсистемні венозні анастомози: їх практичне значення.
23. Порто-кавальний анастомоз в ділянці стравоходу.
24. Порто-кавальний анастомоз в ділянці прямої кишки.
25. Порто-кавальний анастомоз на задній стінці черевної порожнини.
26. Порто-кавальний анастомоз на передній стінці черевної порожнини.
27. Порто-кава-кавальний анастомоз на передній стінці черевної порожнини.
28. Кава-кавальний анастомоз на задній стінці черевної порожнини.
29. Кава-кавальний анастомоз в ділянці хребетного стовпа.

Автономна частина периферичної нервової системи

1. Автономна частина периферичної нервової системи (вегетативна нервова система): частини, функції, об'єкти іннервації.
2. Відмінності між соматичної нервової системи та вегетативної нервової системи.

3. Морфологічні відмінності рефлекторної дуги автономної нервової системи (вегетативної нервової системи).
4. Симпатичний стовбур: топографія, відділи, вузли, їх з'єднання.
5. Сполучні білі гілки: утворення, топографія.
6. Сполучні сірі гілки: утворення, топографія.
7. Шийний відділ симпатичного стовбура: вузли, що його утворюють, їх топографія, джерела предгангліонарних волокон.
8. Шийний відділ симпатичного стовбура: верхній шийний вузол, його топографія, джерела предгангліонарних волокон, гілки, область іннервації.
9. Шийний відділ симпатичного стовбура: середній шийний вузол, його топографія, джерела предгангліонарних волокон, гілки, область іннервації.
10. Шийний відділ симпатичного стовбура: нижній шийний вузол, його топографія, джерело предгангліонарних волокон, гілки, область іннервації.
11. Грудний відділ симпатичного стовбура: вузли, їх топографія, джерело передгангліонарних волокон, гілки, область іннервації.
12. Великий, малий та найменший нутрощні нерви: їх утворення, топографія.
13. Поперековий відділ симпатичного стовбура: вузли, їх топографія, джерело предгангліонарних волокон, гілки, область іннервації.
14. Крижовий відділ симпатичного стовбура: вузли, їх топографія, джерело передгангліонарних волокон, гілки, область іннервації.
15. Морфологічні відмінності між симпатичною та парасимпатичною частинами автономної частини периферійної нервової системи (вегетативної нервової системи).
16. Вегетативна нервова система: центральний відділ, його класифікація, топографія, утворення.
17. Вегетативна нервова система: периферичний відділ, його компоненти.
18. Вегетативні вузли голови: класифікація, будова, топографія, відмінності від чутливих вузлів.
19. Вегетативні сплетення черевної порожнини: утворення, топографія, склад волокон, область іннервації.
20. Об'єкти іннервації головного відділу парасимпатичної частини вегетативної нервової системи.
21. Об'єкти іннервації крижового відділу парасимпатичної частини вегетативної нервової системи.
22. Вегетативні сплетення малого тазу: утворення, топографія, склад волокон, область іннервації.
23. Вегетативні нервові сплетення черевної порожнини: утворення, топографія, склад волокон, область іннервації.

Судини верхньої кінцівки

1. Пахвова артерія: топографія, відділи, гілки, область кровопостачання; описати та продемонструвати на препаратах.
2. Плечова артерія: топографія, гілки, область кровопостачання; описати та продемонструвати на препаратах.

3. Плечова артерія: глибока артерія плеча, її топографія, гілки, область кровопостачання; описати та продемонструвати на препаратах.
4. Променева артерія: топографія, гілки, область кровопостачання; описати та продемонструвати на препаратах.
5. Ліктьова артерія: топографія, гілки, область кровопостачання; описати та продемонструвати на препаратах.
6. Ліктьова суглобова сітка: джерела утворення, топографія, область кровопостачання.
7. Поверхнева долонна дуга: джерела утворення, топографія, гілки, область кровопостачання.
8. Глибока долонна дуга: джерела утворення, топографія, гілки, область кровопостачання.
9. Тильна зап'ястна сітка: джерела утворення, топографія, гілки, область кровопостачання.
10. Долонна зап'ястна сітка: джерела утворення, топографія, область кровопостачання.
11. Артеріальні анастомози кисті.
12. Вени верхньої кінцівки: класифікація. Поверхневі вени: їх топографія, область впадання до венозних судинах. Анастомози між поверхевими венами.
13. Вени верхньої кінцівки: класифікація. Глибокі вени, їх топографія, особливості розташування на кисті, передпліччя та плечі; описати та продемонструвати на препаратах.
14. Пахвова вена: топографія, притоки; описати та продемонструвати на препаратах.

Судини нижньої кінцівки

15. Загальна та зовнішня клубова артерії: топографія, гілки область кровоснабження.
16. Стегнова та підколінної артерії: топографія, гілки, область кровостачання.
17. Артерії гомілки та стопи: топографія, гілки, область кровопостачання.
18. Вени нижньої кінцівки: класифікація, їх характеристика
19. Співвідношення вен верхньої та нижньої кінцівок.

Спинномозкові нерви. Нервові сплетення

1. Спинномозковий нерв: утворення, топографія, гілки; відповідність сегментам спинного мозку
2. Задні гілки спинномозкових нервів: склад волокон, топографія, область іннервації.
3. Задня гілка шийного спинномозкового нерва: склад волокон, топографія, область іннервації.
4. Задня гілка II шийного спинномозкового нерва: волокуф, топографія, область іннервації.
5. Передні гілки спинномозкових нервів: склад волокон; топографії переднюю гілок різних спинномозкових нервів.
6. Плечове сплетення: утворення, топографія, частини, класифікація гілок.

7. Плечове сплетення: стовбури, пучки, їх топографія; описати та показати на препаратах.
8. Плечове сплетення: надключична частина, її топографія, компоненти; описати та продемонструвати на препаратах.
9. Короткі гілки плечового сплетення: їх топографія, область іннервації; описати та продемонструвати на препаратах.
10. Короткі гілки плечового сплетення: пахвовий нерв, його топографія, область іннервації; описати та продемонструвати на препаратах.
11. Плечове сплетення: підключична частина, її топографія, компоненти; описати та продемонструвати на препаратах.
12. Довгі гілки плечового сплетення: їх топографія, область іннервації; описати та продемонструвати на препаратах
13. Довгі гілки плечового сплетення: м'язово-шкірний нерв, його утворення, топографія, гілки, область іннервації; описати та продемонструвати на препаратах.
14. Довгі гілки плечового сплетення: серединний нерв, його утворення, топографія, гілки, область іннервації; описати та продемонструвати на препаратах.
15. Довгі гілки плечового сплетення: ліктьовий нерв, його утворення, топографія, гілки, область іннервації; описати та продемонструвати на препаратах.
16. Довгі гілки плечового сплетення: променевиий нерв, його утворення, топографія, гілки, область іннервації; описати та продемонструвати на препараті.
17. Довгі шкірні гілки плечового сплетення: їх утворення, топографія, область іннервації
18. Грудні нерви: утворення, гілки, топографія, область іннервації.
19. Міжреброві нерви: утворення, гілки, топографія, область іннервації.
20. Поперекове сплетення: утворення, топографія, гілки, область іннервації; описати та продемонструвати на препаратах.
21. Поперекове сплетення: стегновий нерв, його топографія, гілки, область іннервації; описати та продемонструвати на препаратах.
22. Поперекове сплетення: затульний нерв, його топографія, гілки, область іннервації; описати та продемонструвати на препаратах.
23. Крижове та куприкове сплетення: утворення, топографія, класифікація гілок.
24. Крижове сплетення: короткі гілки, їх топографія, область іннервації; описати та продемонструвати на препаратах.
25. Короткі гілки крижового сплетення: срамной нерв, склад волокон, його топографія, область іннервації; описати та продемонструвати на препаратах.
26. Довгі гілки крижового сплетення: їх топографія, область іннервації; описати та продемонструвати на препаратах.
27. Довгі гілки крижового сплетення: сідничний нерв, його топографія, гілки, область іннервації; описати та продемонструвати на препаратах.
28. Великогомільковий нерв, його утворення, топографія, гілки, область Іннервації; описати та продемонструвати на препаратах.

29. Загальний малогомілкової нерв: його утворення, топографія, гілки, область іннервації; описати та продемонструвати на препаратах.
30. Куприкове сплетення: утворення, топографія, гілки, область іннервації.

Узагальнюючі питання:

1. Кровопостачання та іннервація м'язів спини.
2. Кровопостачання та іннервація м'язів грудної клітки.
3. Кровопостачання та іннервація м'язів живота.
4. Кровопостачання та іннервація плечового суглоба.
5. Кровопостачання та іннервація ліктьового суглоба.
6. Кровопостачання та іннервація променево-зап'ясткового суглоба.
7. Кровопостачання та іннервація м'язів плечового пояса та плеча.
8. Кровопостачання та іннервація м'язів передпліччя.
9. Кровопостачання та іннервація м'язів кисті.
10. Кровопостачання та іннервація кульшового суглоба.
11. Кровопостачання та іннервація колінного суглоба.
12. Кровопостачання та іннервація гомілковостопного суглоба.
13. Кровопостачання та іннервація м'язів стегна.
14. Кровопостачання та іннервація м'язів гомілки.
15. Кровопостачання та іннервація м'язів стопи.

Список літератури

1. Johannes W.Rohen. Color Atlas of Anatomy / Johannes W.Rohen, Chihiro Yokochi, Elke Lütjen-Drecoll. – Philadelphia: Elsevier, 2016. – 503 с.
<https://www.google.com/url?sa=t&rct=j&q=&esrc=s&source=web&cd=&cad=rja&uact=8&ved=2ah>
2. F.H.Netter. Atlas of Human Anatomy. Ciba Pharmaceuticals Division; 2020. 548 p.
<https://www.amazon.com/Atlas-Human-Anatomy-Netter-Science/dp/0323393225>
3. Elaine N. Marieb. Human anatomy and physiology. Amazon Sales Rank. Published on: 2017. 540 p. <https://www.amazon.com/Human-Anatomy-Physiology-Elaine-Marieb/dp/080535462X>
4. Agur A.M.R. Grant's Atlas of Anatomy / Agur A.M.R, Dalley A.F.. – Lippincott: Williams & Wilkins, 2016. – 896 с.
<https://www.google.com/url?sa=t&rct=j&q=&esrc=s&source=web&cd=&cad=rja&uact=8&ved=2ah>
5. Grant's atlas of anatomy / Anne M.R. Agur, Arthur F. Dalley II, 14th ed. - Baltimore: Wolters Kluver, 2017. – 864 p.
<https://www.google.com/url?sa=t&rct=j&q=&esrc=s&source=web&cd=&cad=rja&uact=8&ved=2ah>
6. Френк Г. Неттер. Атлас анатомії людини з латинською термінологією: 7-е видання / Френк Г. Неттер, Л.Ю. Смольська., 2021. – 680 с. ISBN: 978-617-505-869-5 (9786175058695)
7. B. D. Chaurasia's. Human Anatomy: Regional & Applied Dissection & Clinical, Volume 2, Lower Limb, Abdomen & Pelvis / B. D. Chaurasia's., 2019. – 562 с. – (8th Edition). ISBN: 9789388902748
8. B. D. Chaurasia's. Human Anatomy: Regional & Applied Dissection & Clinical, Volume 3, Head and Neck and Volume 4, Brain–Neuroanatomy (Set of 2) / B. D. Chaurasia's., 2019. – 640 с. ISBN: 9789388902755

Електронне навчальне видання комбінованого використання
Можна використовувати в локальному та мережному режимі

Шерстюк Сергій Олексійович
Зотова Алла Борисівна
Храмова Тетяна Олександрівна
Панов Станіслав Ігорович
Сидоренко Руслан Валеріанович
Федорченко Марія Олександрівна

СУДИНИ ТА НЕРВИ ТУЛУБА І КІНЦІВОК

Методичні рекомендації
для самостійної роботи здобувачів вищої освіти 1-го курсу навчання
медичного факультету з дисципліни «Анатомія людини»
спеціальності «Терапія та реабілітація»

В авторській редакції

Підписано до розміщення 21.05.2025. Гарнітура Times New Roman.
Ум. друк. арк. 5,98. Обсяг 8,187. Зам. 437/25.

Харківський національний університет імені В. Н. Каразіна,
61022, м. Харків, майдан Свободи, 4
Свідоцтво суб'єкта видавничої справи ДК № 3367 від 13.01.2009
Видавництво ХНУ імені В. Н. Каразіна