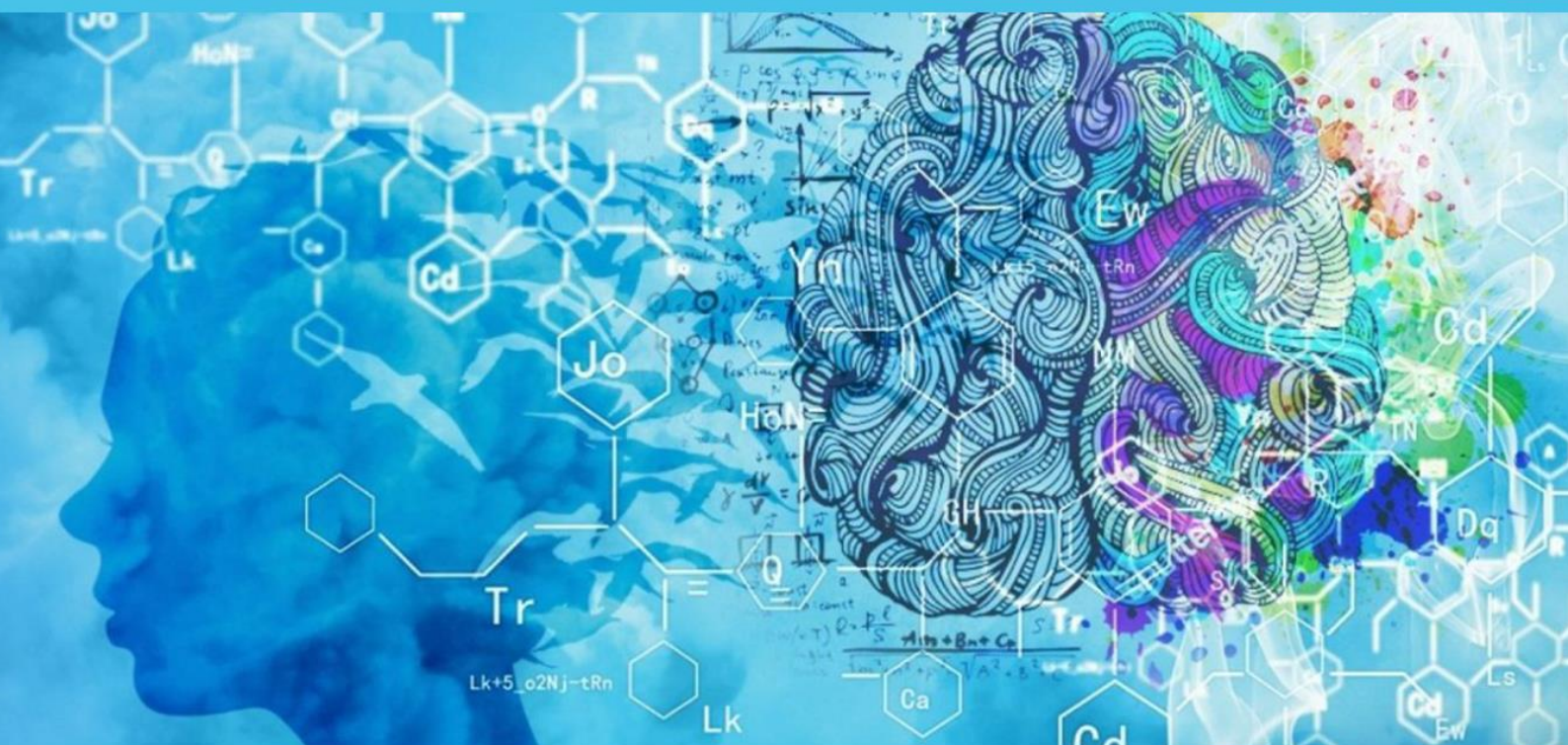


**SCI-CONF.COM.UA**

# **TOPICAL ISSUES OF MODERN SCIENCE, SOCIETY AND EDUCATION**



**PROCEEDINGS OF VII INTERNATIONAL  
SCIENTIFIC AND PRACTICAL CONFERENCE  
JANUARY 29-31, 2022**

**KHARKIV  
2022**

# **TOPICAL ISSUES OF MODERN SCIENCE, SOCIETY AND EDUCATION**

Proceedings of VII International Scientific and Practical Conference

Kharkiv, Ukraine

29-31 January 2022

**Kharkiv, Ukraine**

**2022**

**UDC 001.1**

The 7<sup>th</sup> International scientific and practical conference “Topical issues of modern science, society and education” (January 29-31, 2022) SPC “Sci-conf.com.ua”, Kharkiv, Ukraine. 2022. 1899 p.

**ISBN 978-966-8219-85-6**

The recommended citation for this publication is:

*Ivanov I. Analysis of the phaunistic composition of Ukraine // Topical issues of modern science, society and education. Proceedings of the 7th International scientific and practical conference. SPC “Sci-conf.com.ua”. Kharkiv, Ukraine. 2022. Pp. 21-27. URL: <https://sci-conf.com.ua/vii-mezhdunarodnaya-nauchno-prakticheskaya-konferentsiya-topical-issues-of-modern-science-society-and-education-29-31-yanvarya-2022-goda-harkov-ukraina-arhiv/>.*

**Editor**

**Komarytskyy M.L.**

*Ph.D. in Economics, Associate Professor*

Collection of scientific articles published is the scientific and practical publication, which contains scientific articles of students, graduate students, Candidates and Doctors of Sciences, research workers and practitioners from Europe, Ukraine, Russia and from neighbouring countries and beyond. The articles contain the study, reflecting the processes and changes in the structure of modern science. The collection of scientific articles is for students, postgraduate students, doctoral candidates, teachers, researchers, practitioners and people interested in the trends of modern science development.

**e-mail:** [kharkiv@sci-conf.com.ua](mailto:kharkiv@sci-conf.com.ua)

**homepage:** <https://sci-conf.com.ua>

©2022 Scientific Publishing Center “Sci-conf.com.ua” ®

©2022 Authors of the articles

	ОЦІНКИ ТЕХНІКИ ВИКОНАННЯ ЗМАГАЛЬНИХ ВПРАВ В ВАЖКІЙ АТЛЕТИЦІ	
26.	<i>Ластовецька Л. О., Маслак В. І., Кудіна С. В., Юнгін О. С.</i> ВИЯВЛЕННЯ ЗДАТНІСТЬ ФІКСУВАТИ АТМОСФЕРНИЙ АЗОТ У БАКТЕРІЙ, ВИДІЛЕНИХ З СУДИННИХ РОСЛИН АНТАРКТИКИ	156
27.	<i>Ловас С. В.</i> ОСОБЛИВОСТІ УДАРНИХ НАВАНТАЖЕНЬ ПІД ЧАС ВЗАЄМОДІЇ З ОПОРОЮ ПРИ ПРИЗЕМЛЕННІ	158
28.	<i>Моїсєєв А. І., Божок Г. А.</i> ФУНКЦІОНАЛЬНА АКТИВНІСТЬ СФЕРОЇДІВ ПІСЛЯ КРІОКОНСЕРВУВАННЯ ЗА РЕЖИМОМ ВИЗНАЧЕНИМ НА ОСНОВІ ФІЗИКО-МАТЕМАТИЧНОЇ МОДЕЛІ	161
29.	<i>Неткова Т. О., Баранюк А. П.</i> ЕКОЛОГІЧНЕ ВИХОВАННЯ МОЛОДІ	165
30.	<i>Плигун Т. К.</i> РОЗВИТОК КРИТИЧНОГО МИСЛЕННЯ НА УРОКАХ БІОЛОГІЇ	170
31.	<i>Поліщук Л. М.</i> ЕКОЛОГІЧНІ ПРОБЛЕМИ СУЧАСНОСТІ ТА НАПРЯМИ ЇХ ПОКРАЩЕННЯ	177
32.	<i>Руденко О. М., Перес Нуньєс Пілар, Ляшевич А. М.</i> ПРОФІЛАКТИКА ПОРУШЕНЬ ПОСТАВИ В УЧНІВ ЗАГАЛЬНООСВІТНІХ ШКІЛ НА УРОКАХ ФІЗИЧНОЇ КУЛЬТУРИ	182
33.	<i>Хамуляк А. І., Зеленюк А. С., Урсул В. В., Фалатюк Л. Ю., Шевчук О. А.</i> ОСОБЛИВОСТІ АНАТОМІЧНОЇ БУДОВИ КОРЕНЯ КОНЮШИНИ ЛУЧНОЇ ЗА ВИКОРИСТАННЯ РЕТАРДАНТУ	189
	<b>МЕДИЦИНСКИЕ НАУКИ</b>	
34.	<i>Kaniura O. A., Skrypnyk I. L., Krymovskyy K. G.</i> ORTHODONTIC TREATMENT FEATURES IN EARLY MIXED DENTITION STAGE	194
35.	<i>Kosenko V. M., Vakulovych Z. O., Pirozhkova I. O., Skyba I. M., Kotsko N. M.</i> ASSESSMENT OF THE LEVEL OF FUTURE NURSES' KNOWLEDGE ABOUT THE IMPORTANCE OF DISINFECTION IN PERFORMANCE OF THEIR PROFESSIONAL DUTIES	197
36.	<i>Protsak T. V.</i> ABNORMALITIES OF THE ESOPHAGEAL DEVELOPMENT	202
37.	<i>Rusnak V. F., Gerasym L. M., Halahdyna A. A.</i> MORPHOGENESIS OF PHARYNGEAL TONSILS 7-8 MONTHS OF HUMAN FETUS	204
38.	<i>Sharapova O. N.</i> TO THE QUESTION OF THE CONDITION OF THE IMMUNE	206

	SYSTEM AND BLOOD INDEX ON CONGENITAL CRYPTORCHIDISM IN MICE	
39.	<b>Бойчук О. М., Дроник І. І.</b> ЗАСТОСУВАННЯ ПРОМЕНЕВИХ МЕТОДІВ ДОСЛІДЖЕННЯ У ДІАГНОСТИЦІ ЗАХВОРЮВАНЬ ОКРЕМИХ ПРИНОСОВИХ ПАЗУХ	208
40.	<b>Гаффаров Х. А., Косимова Р. И.</b> ОСОБЕННОСТИ ТЕЧЕНИЯ ВИЧ-ИНФЕКЦИИ У ДЕТЕЙ ДО 14 ЛЕТ	212
41.	<b>Гаффаров Х. А., Косимова Р. И.</b> ЗНАЧЕНИЕ И СПЕЦИФИКА ТЕЧЕНИЯ ВИЧ-ИНФЕКЦИИ У ДЕТЕЙ ДО 14 ЛЕТ	215
42.	<b>Гнатюк М. С., Гданська Н. М., Татарчук Л. В., Монастирська Н. Я.</b> СТЕРЕОЛОГІЧНИЙ АНАЛІЗ УЛЬТРАСТРУКТУР ШЛУНОЧКІВ СЕРЦЯ В УМОВАХ ПОСТРЕЗЕКЦІЙНОЇ ПОРТАЛЬНОЇ ГІПЕРТЕНЗІЇ	219
43.	<b>Головіна В. А., Коваленко А. А., Гончарова Н. М., Сивожелізов А. В.</b> ВИКОРИСТАННЯ ШКАЛИ QSOFA В ДІАГНОСТИЦІ ГОСТРОГО ПАНКРЕОНЕКРОЗУ	223
44.	<b>Гончарук Б. С.</b> КОНСЕРВАТИВНЕ ЛІКУВАННЯ ДІАБЕТИЧНОЇ СТОПИ У ХВОРИХ З ОЖИРІННЯМ	225
45.	<b>Дзевульська І. В., Маліков О. В.</b> ВЧЕНИЙ-ЛІМФОЛОГ Л. С. БЕСПАЛОВА	229
46.	<b>Илика В. В.</b> АКТИВНОСТЬ СВОБОДНОРАДИКАЛЬНЫХ ПРОЦЕССОВ ПРИ ВОСПАЛЕНИИ ПЛАЦЕНТЫ У БЕРЕМЕННЫХ ИЗ ЖЕЛЕЗОДЕФИЦИТНОЙ АНЕМИЕЙ	232
47.	<b>Карнаух Э. В., Элмуродова Фарангиз Каримали кизи</b> ПРОГНОСТИЧЕСКАЯ ЗНАЧИМОСТЬ ОНИХОПАТИЙ В СТРУКТУРЕ СИМПТОМОКОМПЛЕКСА БОЛЕЗНЕЙ ВНУТРЕННИХ ОРГАНОВ	235
48.	<b>Колєсник Д. І.</b> КЛІНІЧНІ ОСОБЛИВОСТІ ІНФЕКЦІЇ COVID-19 У ДІТЕЙ	242
49.	<b>Конопля Л. А., Тихонова Л. В.</b> ВИКОРИСТАННЯ КАЛЬПРОТЕКТИНУ ЯК БІОМАРКЕРА ТЯЖКОСТІ ПЕРЕБІГУ МІАСТЕНІЇ ГРАВІС	245
50.	<b>Кравчун П. Г., Генслер Д. В., Солоха А. С., Шапаренко О. В.</b> ВЛИВ КУРІННЯ НА ПОКАЗНИКИ АОРТАЛЬНОГО ТИСКУ І ЖОРСТКОСТІ СУДИННОЇ СТІНКИ У ОСІБ МОЛОДОГО ВІКУ	248
51.	<b>Кухлій В. Ю., Гусєв В. М., Хапченкова Д. С.</b> ДИСБІОТИЧНІ ПОРУШЕННЯ ВАГІНАЛЬНОГО БІОТОПУ У ВАГІТНИХ ІЗ ГЕСТАЦІЙНИМ ПІЄЛОНЕФРИТОМ	250
52.	<b>Мальцева О. Б., Самойленко С. М., Стряпко Я. І.</b> ОСОБЛИВОСТІ КОРЕКЦІЇ СПОСОБУ ЖИТТЯ СТУДЕНТІВ, ЩО	256

# ПРОГНОСТИЧЕСКАЯ ЗНАЧИМОСТЬ ОНИХОПАТИЙ В СТРУКТУРЕ СИМПТОМОКОМПЛЕКСА БОЛЕЗНЕЙ ВНУТРЕННИХ ОРГАНОВ

**Карнаух Элла Владимировна,**

к.мед.н., доцент

**Элмуродова Фарангиз Каримали кизи,**

студентка

Харьковский национальный университет имени В. Н. Каразина,

г. Харьков, Украина

**Введение.** Издавна состояние ногтей было показателем не только эстетической и гигиенической культуры человека. Для врачей современной западно-европейской, и особенно древней восточно-азиатской (китайской, тибетской) медицины сам факт патологического состояния ногтей говорит не только о дефектах красоты, а рассматривается как показатель внутренних нарушений здоровья. И сейчас самые прогрессивные инструментально-лабораторные методы исследования не вытеснят и не заменят такой древнейший метод, как осмотр пациента. Ведь именно при осмотре кожи и ее придатков, в частности ногтевых пластин, можно проанализировать изменение формы, размеров, конфигурации ногтей, их поверхности, толщины и окраски. Такого рода патологические изменения ногтей (онихопатии) обусловлены разнообразными нарушениями трофики структур ногтевого аппарата, а нарушения кровоснабжения и нейро-эндокринной регуляции ногтя (ониходистрофии) обусловлены различными заболеваниями внутренних органов. И состояние ногтей рассматривается частью диагностического и прогностического симптомокомплекса общеклинической патологии.

**Цель работы.** Изучить частоту встречаемости и разновидности онихопатий по причинам возникновения, сопоставимостью с общесоматическими патологиями, трансформировать сугубо эстетическую оценку состояния ногтей в медицинскую диагностически значимую.

**Материалы и методы.** С помощью встроенного функционала мессенджера Telegram мы провели анонимный опрос 50 респондентов про наличие у них измененного состояния ногтей по виду, цвету, форме, структуре. Выяснены длительность и причины возникших изменений ногтей, их локализация, эффективность местного лечения, наличие хронических заболеваний внутренних органов и профессиональных вредностей. Проанализировано субъективное мнение каждого респондента о состоянии его ногтей и общего здоровья в целом.

**Результаты и обсуждение.** В анонимном опросе приняли участие 50 респондентов (48% – мужчины, 52% – женщины), из которых у 17 человек (34%) преимущественно 50-60-летнего возраста (55%) обнаружены различные изменения ногтей, чаще на ногах (на руках у 33%). У 33 человек (66%) ногти без видимых изменений.

Причины появления онихопатий разнообразны и включают как врождённые, так и приобретённые экзо- и эндогенные факторы [2], из которых наши респонденты отметили травмы (11%), профессиональные вредности (26%), ишемические явления (34%) и грибковые поражения ногтей – онихомикозы (29%). Кроме травматических и токсических повреждений, патогенетической основой ониходистрофий является нарушение трофики ногтевого аппарата из-за нарушения кровоснабжения, обменных и вегетативно-регуляторных процессов, дисбаланса микроэлементов и биохимического состава роговой пластинки. Такого рода сосудистые, метаболические, иммунные и нейрорегуляторные нарушения трофики ногтей обусловлены определенными патологиями внутренних органов и систем организма, причем задолго до клинических проявлений конкретного заболевания.

Различные деформации ногтей не являются строго патогномоничными признаками определенного заболевания и встречаются при нескольких патологиях, однако по виду ногтевых пластин на различных пальцах можно с высокой степенью достоверности судить о наличии той или иной патологии, что способствует ее ранней диагностике. Наиболее частые ассоциации

измененных ногтей при заболеваниях различных органов и систем представлены в таблице 1.

**Таблица 1**

<b>Органы и системы организма</b>	<b>Характерные изменения ногтей</b>
Почки	ногти Линдсея “половина на половину” линии Мюрке, линии Миса, ногти Терри геморрагии в виде занозы
Дыхательная система	выпуклые ногти по типу 'часовых стекол' синдром желтых ногтей
ЖКТ	ногти Терри, линии Бо-Рейли, линии Мюрке, лейконихия, онихорексис продольная исчерченность
Сердечно-сосудистая система	геморрагии в виде занозы, красная лулула койлонихия, онихолизис истончение ногтей, продольные борозды
Кровотворная система	геморрагии, серые или голубые ногти лейконихия, койлонихия
Эндокринная система	продольные пигментные полосы ломкость ногтей, онихорексис периунгвальная эритема, телеангиоэктазии
Заболевания костно-мышечной системы и соединительной ткани	линии Бо-Рейли, зазубренность кутикулы точечные углубления (симптом наперстка) геморрагии в виде занозы периунгвальные телеангиоэктазии

Из числа представленных наиболее характерных онихопатий наши респонденты указали на следующие:

1. **Койлонихия** (рис. 1 А) – вогнутая ложкообразная деформация ногтевых пластин пальцев кистей, однако их толщина и структура часто не изменяется. Может быть обусловлена механической травматизацией, воздействием кислот/щелочей, ацетона, бензина, а также на фоне таких заболеваний, как железодефицитная анемия, гемохроматоз, тиреотоксикоз, болезнь Аддисона, болезнь Кушинга, сахарный диабет, синдром Рейно.

2. **Линии Миса** (рис. 1 Б) – многочисленные гомогенные белые поперечные линии по всей ширине ногтя на нескольких пальцах, появляются при отравлениях солями тяжелых металлов (мышьяк, таллий), при сильном

стрессе или в результате тяжелого инсульта. **Линии Мюрке** – парные белые полосы, параллельные лунуле, которые не смещаются в процессе роста ногтя. Считаются признаком гипоальбуминемии, часто наблюдаются при нефротическом синдроме и исчезают после нормализации уровня сывороточного альбумина. Множественные линии Мюрке описаны у пациентов при полихимиотерапии.

3. **Лейконихия** (рис. 1 В) – белые поперечные полосы, точки, участки в толще ногтевой пластины свидетельствуют о нарушениях созревания и кератинизации онихобластов, встречаются после травм ногтя, при гиповитаминозах (особенно витаминов А, Е, С, D), недостатке микроэлементов (железа, кальция, цинка, серы и др.), при метаболических и трофических нарушениях (на фоне патологии пищеварительной, дыхательной, эндокринной систем) и инфекционных болезнях. А в случае лимфопролиферативного процесса сигнализируют о необходимости проведения тщательной дифференциальной диагностики.

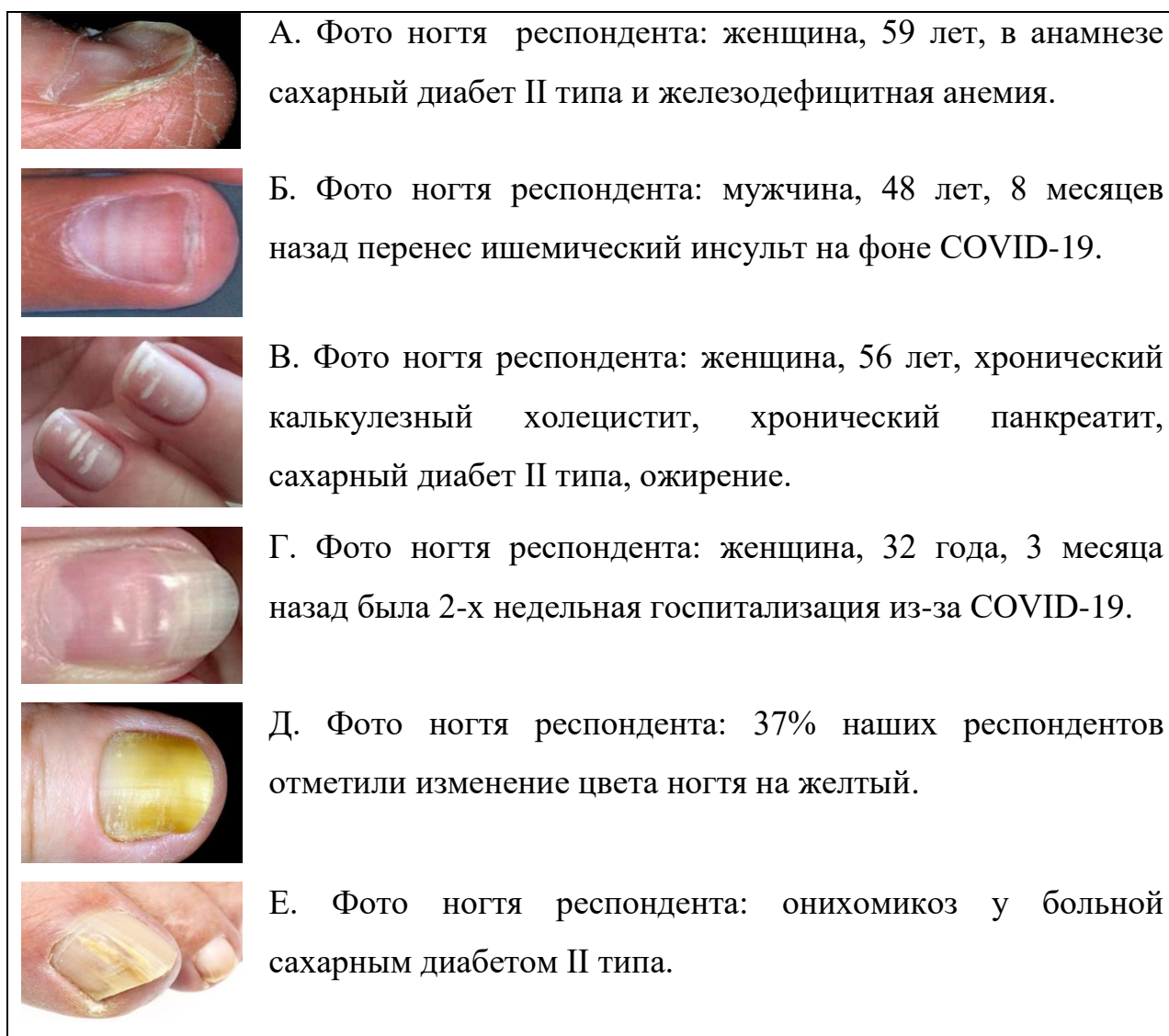4. **Линии Бо-Рейли** (“гофрированный, ребристый” ноготь) – бесцветные поперечные дугообразные борозды, возникают из-за остановки деления клеток матрикса с утратой связи ногтевой пластины с ногтевым ложем (рис. 1 Г). Глубина линий может достигать 1 мм и соопределяется тяжестью поражения матрицы ногтя. При наличии множества бороздок и гребешков ноготь приобретает волнистую форму. Свидетельствуют о заболеваниях ЖКТ и несбалансированном питании, а также указывают на перенесенные тяжелые соматические и инфекционные заболевания (инфаркт миокарда, ТЭЛА, острый гепатит, анорексия, грипп, тяжелые лихорадки). Скорость роста ногтей на руках 0,5-1,2 мм в неделю, поэтому по месту положения линии Бо-Рейли на ногтевой пластинке можно установить, когда был пик болезни.

5. **Дисхромии** – различные изменения окраски ногтя обусловлены не только прокрашиванием эндогенными метаболитами (билирубин, фенолфталеин, препараты золота, серебра, тетрациклины, антималярийные, антибластомные), но и ассоциируются с состоянием капиллярного

кровообращения и определенными патологиями внутренних органов: белые ногти (гепатит, цирроз печени); желтые ногти (желтуха, хронический лимфостаз, гипертиреоз, сахарный диабет, амилоидоз, онихомикоз, при приеме тетрациклина и акрихина); желтоватые с посинением у основания (диабет); синдром желтых ногтей включает триаду признаков (желтоватые, утолщенные, медленно растущие ногти + патология лимфатической и дыхательной систем) и связан с рядом злокачественных новообразований (карцинома желчного пузыря, лимфогранулематоз и неходжкинская лимфома, меланома, рак тела матки), и примечательно, что изменения ногтей появляются за несколько лет! до первых проявлений этих заболеваний; красные ногти (патология сердца); эритронихии – покраснение, красные полосы (полицитемия, коллагенозы, амилоидоз, гемангиома, гемофилия, геморрагический васкулит, тромбоцитопеническая пурпура, дерматомиозит); синюшный (красно-фиолетовый) цвет ногтя в сочетании с акроцианозом и цианозом губ (венозный стаз при сердечной недостаточности); красные неровные линии вдоль ногтевой складки (системная красная волчанка и другие коллагенозы); бледные, белые ногти, неравномерно розовато-красная лунула ногтя (анемия, недостаточность артериального кровообращения); меланонихия – темные полосы и участки (болезнь Аддисона, рак молочной железы, невус, меланома, травмы, онихомикозы, при приеме доксорубина и зидовудина).

6. По результатам нашего исследования у большинства респондентов изменения ногтей появились более 5 лет назад (у 40%): ногти становились деформированными, тусклыми, ломкими, 37% отметили изменение цвета ногтя на желтый (рис. 1 Д), у 29% появились **онихомикозы** (рис. 1 Е). Очевидно, что уже имеющаяся ониходистрофия легко осложняется микотической и бактериальной инфекцией ногтевого аппарата. Онихомикозы составляют до 40% всех заболеваний ногтей. По статистике ВОЗ 44,3% больных сахарным диабетом страдают онихомикозами, причем при нейроишемической форме синдрома диабетической стопы чаще встречается изолированные поражения

ногтей, а у больных с нейропатической формой одновременно поражены ногти и кожа стоп.



**Рис. 1. Фото измененных ногтей наших анонимных респондентов**

Среди возможных онихопатий также встречаются: **“Гиппократовые ногти”** в форме “часовых стекол”, матовые двухцветные **ногти Терри**, **ногти Линдсея** (“половина на половину”), **онихорексис** и **онихошизис** (растрескивание, расщепление ногтя), **онихолизис** (отслоение), **онихогрифоз** (“птичий коготь”), **склеронихия** (гипертрофия, утолщение, уплотнение), **гапалонихия** (размягчение), **трахионихия** (шероховатость, тусклость), **наперстковидная** деформация ногтя, **платонихия** (уплощение ногтевой пластины), **онихомадезис** (отслоение пластины от ложа со стороны кутикулы), **микро-** и **анонихия** (аномально короткая ногтевая пластина или полное отсутствие) и другие, но наше респонденты на них не указывали.

Из-за отсутствия болезненности и неудобств (эстетические дефекты женщины маскировали нанесением лака, а мужчины вообще не придавали значения) наши респонденты за профессиональной помощью к дерматологу (и тем более к подологу) не обращались, и ногти не лечили. Интересным оказался и тот факт, что никакой взаимосвязи между состоянием ногтей и своим общим самочувствием (наличием каких-либо хронических заболеваний внутренних органов) наши респонденты не рассматривали. И только по нашим целенаправленным вопросам мы выяснили, что 2 человека длительно болеют железодефицитной анемией (12%); 5 человек (29%) наблюдаются у кардиолога по поводу своих сердечно-сосудистых патологий (гипертоническая болезнь, ИБС, атеросклероз, ишемический инсульт); у 6 людей (35%) – заболевания ЖКТ (желчнокаменная болезнь, хронический панкреатит, хронический гастрит, желтуха в анамнезе); у 1 человека – бронхиальная астма (6%); у 2 людей – сахарный диабет II типа (12%) и 1 пациент с псориазом (6%).

### **Выводы**

Любые изменения в ногтевой пластине (появление линий, точек, полосок, вмятин, изменение внешнего вида, цвета, формы, прочности, эластичности и т.д.) уже сигнализируют о возможных неполадках в организме человека.

Уже при первичном осмотре по характерным изменениям ногтей опытный врач-диагност может заподозрить определенную патологию внутренних органов, провести раннюю диагностику, и убедить пациента в необходимости коррекции своего образа жизни, отказе от вредных привычек и регулярном прохождении полного обследования и профилактических осмотров (даже если еще нет жалоб и клинических проявлений), чтобы не допустить дальнейшего прогрессирования еще скрытой, но уже начавшейся патологии.

Топическую диагностику может дополнить учение китайско-тибетской медицины о том, что каждый палец посредством меридианов и биоактивных точек получает сигналы о функционировании определенного органа (большой палец связан с мозгом и черепом, указательный – с легкими, средний палец связан с тонкой кишкой, безымянный – с почками, а мизинец – с сердцем).